



## РОЛЬ КОМПЬЮТЕРНОЙ ТОМОГРАФИИ ПРИ ПЛАНИРОВАНИИ ОПЕРАТИВНОГО ЛЕЧЕНИЯ ПАЦИЕНТА С ЛИМФЕДЕМОЙ НИЖНИХ КОНЕЧНОСТЕЙ

Самарский государственный медицинский университет, г. Самара,  
Российская Федерация

Под наблюдением находилась пациентка, 57 лет, в течение 16 лет страдающая вторичной лимфедемой нижних конечностей IV стадии. При обследовании применялись клинические, лабораторные исследования, ультразвуковое сканирование, компьютерная томография с 3D-реконструкцией и обработкой по программе «Автоплан». По данным предоперационного обследования, пациентке последовательно проведены операции парциальной дермалипофасциэктомии.

Данное наблюдение показало, что прогрессирующее течение заболевания у пациентки способствовало развитию тяжелой формы вторичной лимфедемы IV стадии с обезображивающей деформацией и значительным нарушением функции нижних конечностей. Данные компьютерной томографии показали, что практически на всем протяжении бедер плотность мягких тканей повышена (-80, -93 HU). Это свидетельствовало о полном замещении жировой клетчатки грубой соединительной тканью. Фиброзные изменения распространялись от кожи до фасции и носили циркулярный характер. Из-за выраженного деформирующего отека объем правой нижней конечности у пациентки составлял 21576 см<sup>3</sup>, левой – 23139 см<sup>3</sup>. Во время выполнения оперативного вмешательства данные компьютерной томографии, обработанные по программе «Автоплан», обеспечивали выбор способа диссекции тканей. При фрагментарной локализации фиброза с плотностью от -100 до -50 HU диссекция тканей производилась монополярным электрохирургическим способом. При распространенном фиброзе с плотностью ниже -50 HU оптимальным способом диссекции тканей являлся механический, с последовательным использованием режима монополярной коагуляции. По результатам компьютерной томографии, после операции заметно уменьшились не только толщина, но и плотность тканей с тенденцией к повышению значений показателя Хаунсфилда (-95, -105HU).

Качественные и количественные показатели, полученные при компьютерной томографии с использованием 3D-моделирования и программы «Автоплан», позволяют установить показания к оперативному лечению, определить оптимальный объем резекции, а также параметры диссекции патологически измененных тканей, обеспечить контроль в послеоперационном периоде.

*Ключевые слова: лимфедема нижних конечностей, лимфатический отек, хирургическое лечение, компьютерная томография, 3D-моделирование*

A 57-year-old patient was under observation; she had been suffering from the secondary lymphedema stage IV of the lower limbs for 16 years. During the examination, the clinical, laboratory studies, ultrasound scanning, computed tomography with 3D reconstruction and processing according to the "Autoplan" program were used. According to the preoperative examination, the patient underwent sequential partial dermalipofasciectomy operations.

This observation showed that the progressive course of the disease in the patient contributed to the development of a severe form of the secondary stage IV lymphedema with disfiguring deformity and significant dysfunction of the lower limbs. Computed tomography data showed that the density of soft tissues was increased almost throughout the thighs (-80, -93 HU). This indicated the complete replacement of adipose tissue with coarse connective tissue. Fibrous changes spread from the skin to the fascia and were circular. Due to the pronounced deforming edema, the volume of the right lower limb in the patient was 21576 cm<sup>3</sup>, and 23139 cm<sup>3</sup> in the left one. During the operation, the computed tomography data processed using the "Autoplan" program provided a choice of tissue dissection method. In case of fragmented localization of fibrosis with density of -100 to -50 HU, tissue dissection was performed using a monopolar electro-surgical method. In case of widespread fibrosis with density below -50 HU, the optimal method of tissue dissection was mechanical, with consistent use of the monopolar coagulation mode. According to the results of computed tomography after the operation, not only thickness, but also density of the tissues significantly decreased with a tendency to an increase in the values of the Hounsfield index (-95, -105HU).

Qualitative and quantitative indicators obtained by computed tomography using 3D modeling and the "Autoplan" program make it possible to establish indications for surgical treatment, to determine the optimal resection volume, as well as parameters for dissection of pathologically affected tissue, and to ensure control in the postoperative period.

*Keywords: lymphedema of the lower limbs, lymphatic edema, surgical treatment, computed tomography, 3D modeling*



## Введение

Наблюдения показывают, что при очевидном росте заболеваемости лимфедемой, связанном с онкологической патологией, воспалительными заболеваниями и пороками развития, эффективность лечебных мероприятий оставляет желать лучшего [1, 2]. Особенности патогенеза, клинического течения лимфедемы обуславливают сомнительный прогноз лечения пациентов с лимфедемой. Вместе с тем эффективное лечение лимфедемы нижних конечностей представляет на сегодняшний день хотя и сложную, но вполне решаемую задачу. Основными принципами лечебной тактики являются комплексность и этапность. Опыт показывает, чем раньше начато лечение, тем лучше результат [3, 4].

Хроническое прогрессирующее течение лимфедемы у отдельных пациентов приводит к значительному увеличению объема конечности, стойкой ее деформации, что доставляет пациентам не только физический дискомфорт, но и сопровождается у них нарушениями психоэмоционального фона. Такие пациенты относятся к категории «трудных пациентов» [5, 6]. Комплексная противоотечная терапия, являясь в целом основой лечения лимфедемы, у пациентов с IV стадией заболевания в большинстве наблюдений не приносит должного результата [7].

Наиболее эффективным способом хирургического лечения таких пациентов являются оперативные вмешательства резекционного характера [8]. Эти операции носят общее название дермолипофасциоэктомии, так как предусматривают иссечение фиброзно-измененных кожи, подкожной клетчатки и фасции с последующей реимплантацией кожи. Учитывая объем операции, трудности обработки пораженных тканей плотной консистенции, выраженные потери крови и лимфы, дермолипофасциоэктомию относят к достаточно сложным вмешательствам. В этой связи применение приемов и способов, улучшающих подготовку и проведение такого оперативного вмешательства, является, несомненно, важной задачей.

Серьезной задачей, которая должна быть решена в предоперационном периоде, является определение объема и границ удаляемых тканей и параметров тока электрохирургических инструментов. В представленном клиническом наблюдении показана эффективность

компьютерной томографии в решении данных задач.

**Цель** данного клинического наблюдения — демонстрация возможности оптимизации предоперационного планирования и проведения резекционного оперативного вмешательства у пациентов с выраженными проявлениями лимфедемы нижних конечностей.

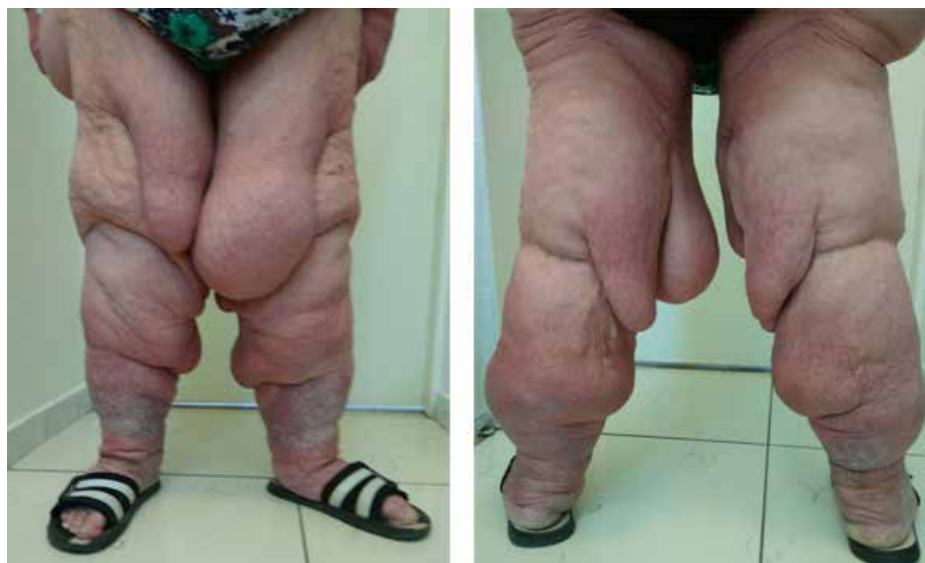## Клиническое наблюдение

Пациентка, 57 лет, обратилась с жалобами на постоянные отеки и изменение формы нижних конечностей, ощущения тяжести и затруднение при ходьбе. В анамнезе отмечается, что с 2003 г., после перенесенной двухсторонней флебэктомии нижних конечностей, постепенно появились отеки на стопах, затем на голенях, а в последние годы распространились на уровень бедер. Многие годы пациентка наблюдалась в условиях поликлиники, неоднократно обследовалась у кардиолога, нефролога, эндокринолога для исключения патологии сердца, почек и эндокринных органов. Периодически применялись флеболимфотонические средства, компрессионный трикотаж, эпизодически — массаж. Консервативное лечение эффекта не приносило. В последнее время отеки стали принимать выраженный, деформирующий нижние конечности характер, у пациентки появились сложности при передвижениях.

При объективном физикальном обследовании общее состояние было удовлетворительным. Отмечалась избыточная масса тела (ИМТ составляет 49,42 кг/м<sup>2</sup>). Определялась выраженная деформация нижних конечностей за счет отека стоп, голеней и разрастания кожи и подкожной клетчатки, особенно на медиальной поверхности бедер (рис. 1). Отек плотной консистенции. Кожа имела вид «лимонной корки», наблюдались участки папилломатоза и гиперкератоза.

Лабораторное обследование, включая общие анализы крови, мочи, биохимическое исследование, анализы гормонов гипофиза, щитовидной железы и надпочечников, отклонений показателей от нормы не выявило. Ультразвуковое триплексное сканирование вен нижних конечностей (аппарат Logiq 7, GE) показало проходимость глубоких вен с сохранением клапанной состоятельности и эхо-признаками диффузного лимфостаза.

Пациентке была проведена компьютерная



**Рис 1. Фотографии нижних конечностей пациентки с IV стадией лимфедемы, вид спереди и сзади. Деформация нижних конечностей за счет отека и разрастания кожи и подкожной клетчатки преимущественно на медиальной поверхности бедер.**

томография нижних конечностей (мультидетекторный компьютерный томограф Aquilion 32, Toshiba) с измерением толщины подкожной клетчатки и плотности ее на разных уровнях. Результаты представлены в таблице 1.

Указанные данные показали, что практически на всем протяжении бедер плотность подкожной клетчатки повышена (в норме -150- -125 HU). Это свидетельствовало о полном замещении жировой клетчатки грубой соединительной тканью.

Структура подкожной клетчатки неомогенная, отмечались прослойки жидкости и фиброзные тяжи, имеющие циркулярный характер, смешанного типа, со сплошным распространением от фасции и от кожи. Компьютерная томограмма в аксиальной плоскости на уровне нижней трети бедра представлена на рисунке 2.

Важным вопросом оценки состояния пациента и динамики лечения является измерение объема нижней конечности. Несмотря на кажущуюся простоту задачи, единого

метода не существует: используются способы, основанные на законе Архимеда, или приблизительные числовые методы, основанные на измерении окружности нижней конечности на разных уровнях. В нашей работе мы используем метод, основанный на сегментации данных компьютерной томографии в системе «Автоплан».

Система «Автоплан» – аппаратно-программный комплекс, разработанный для предоперационного планирования и интраоперационной навигации в Институте инновационного развития Самарского государственного медицинского университета. После загрузки данных формата DICOM в систему выполнялась автоматическая сегментация поверхности тела. Объем моделей определялся автоматически с помощью плагина «свойства сегментации».

Из-за выраженного деформирующего отека объем нижних конечностей у пациентки составил на правой 21576 см<sup>3</sup>, на левой 23139 см<sup>3</sup>. На рисунке 3 представлена 3D-реконструкция компьютерной томограммы

Таблица 1

**Результаты измерения толщины и плотности подкожной жировой клетчатки при компьютерной томографии нижних конечностей**

Уровень измерения бедра	Толщина подкожной жировой клетчатки по латеральной и медиальной поверхностям, мм	Плотность подкожной жировой клетчатки по латеральной и медиальной поверхностям, HU
Верхняя треть справа	100/16	-97/-122
Средняя треть справа	70/70	-86/-93
Нижняя треть справа	98/88	-80/-93
Верхняя треть слева	85/23	-90/-105
Средняя треть слева	56/73	-98/-95
Нижняя треть слева	54/35	-105/-91

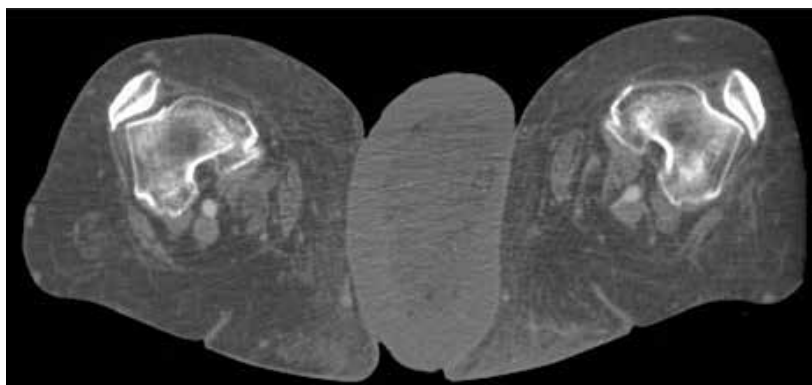


Рис. 2. Компьютерная томограмма нижней конечности на уровне нижней трети бедра. Аксиальная плоскость. Мягкотканное окно. Определяется выраженное утолщение подкожной клетчатки с ее фиброзными изменениями. Слева отмечается крупная кожная складка с выраженным фиброзом.



Рис. 3. 3D-реконструкция компьютерной томограммы нижних конечностей. Объем левой нижней конечности значительно увеличен вследствие IV стадии лимфедемы. Нижняя конечность с выраженной деформацией.

левой нижней конечности в режиме полигональной модели.

Из-за наиболее выраженных патологических изменений на уровне бедер, пациентке проведена оперативная коррекция в области этих сегментов нижних конечностей. Под эпидуральной анестезией с использованием монополярного электрохирургического метода последовательно проведены операции частичной дермалипофасциэктомии сначала на левом, затем на правом бедре. Активное дренирование области послеоперационных ран по Редону проводилось в течение первых суток послеоперационного периода, затем – пассивное в течение 7 суток. Швы сняты поэтапно на 12-14-е сутки. Заживление протекало в основном первичным натяжением, за исключением локальных участков в средней и нижней частях послеоперационных ран, где наблюдалось заживление вторичным натяжением. Пациентка выписана в удовлетворительном состоянии на 15-е сутки после операции с рекомендациями наблюдения у хирурга поликлиники, применения компрессионного трикотажа и средств энзимной терапии.

После операции была проведена контрольная компьютерная томография с измерением толщины и плотности клетчатки. Данные представлены в таблице 2.

Таблица 2

**Результаты измерения толщины и плотности подкожной жировой клетчатки при компьютерной томографии нижних конечностей**

Уровень измерения бедра	Толщина подкожной жировой клетчатки по латеральной и медиальной поверхностям, мм	Плотность подкожной жировой клетчатки по латеральной и медиальной поверхностям, HU
Верхняя треть справа	85/16	-96/-122
Средняя треть справа	45/70	-90/-93
Нижняя треть справа	42/88	-95/-93
Верхняя треть слева	65/23	-100/-105
Средняя треть слева	35/73	-99/-95
Нижняя треть слева	54/35	-108/-91

## Обсуждение

Данное наблюдение показывает, что прогрессирующее течение заболевания у пациентки, неэффективность регулярного наблюдения и полноценного консервативного лечения способствовали развитию вторичной лимфедемы нижних конечностей IV стадии. Обезображивающая деформация и значительное нарушение функции нижних конечностей привели к инвалидизации пациентки.

В обследовании таких пациентов с лимфедемой важную роль играет компьютерная томография, которая позволяет визуализировать состояние мягких тканей на любом участке конечности, количественно определить их объем, размеры и плотность. Показатель плотности, выражающийся в единицах Хаунсфилда (НУ), отражает степень фиброзных изменений кожи и подкожной клетчатки и с большой достоверностью позволяет уточнить стадию лимфедемы. При нормальных значениях показателя -150-125 НУ, с течением заболевания и усилением плотности тканей наблюдается тенденция к его снижению. Снижение показателя плотности менее -100 НУ свидетельствует о нарастающих необратимых соединительнотканых изменениях мягких тканей, что является характерным для прогрессирующего течения лимфедемы [9]. Компьютерная томография, выполненная при обследовании нашей пациентки, позволила установить наличие IV стадии заболевания и определить показания к резекционному оперативному вмешательству. При планировании операции 3D-моделирование и использование программы «Автоплан» в обработке данных компьютерной томографии помогают определить на различных сегментах конечности объем и уровень резецируемых патологических изменений тканей. У пациентки, наиболее выраженные деформирующие отеки наблюдались на медиальных поверхностях бедер с диффузными фиброзными изменениями мягких тканей в дистальном направлении и к фасции. Во время выполнения оперативного вмешательства обработанные данные компьютерной томографии обеспечивают выбор способа диссекции тканей. При фрагментарной локализации фиброза с плотностью от -100 до -50 НУ диссекция тканей производится монополярным электрохирургическим способом электродом-шпателем в режимах “high cut” и “auto cut” с чередованием этапов монополярной коагуляции источников кровотечения. При распространенном фиброзе с плотностью ниже -50 НУ оптимальным способом диссекции тканей является механический, с

последовательным использованием режима монополярной коагуляции. По результатам компьютерной томографии после операции заметно уменьшилась толщина подкожной жировой клетчатки. В связи с иссечением фиброзно-измененных участков достигнуто умеренное снижение плотности тканей, о чем свидетельствовало повышение значений показателя Хаунсфилда.

## Выводы

1. Компьютерная томография с определением количественных и качественных изменений тканей нижних конечностей с высокой достоверностью обеспечивает получение дополнительной информации при обследовании пациентов с лимфедемой конечностей.
2. Использование системы «Автоплан» позволяет уточнить объемные и структурные параметры измененной конечности.
3. Результаты, полученные при компьютерной томографии, позволяют установить показания к оперативному лечению, определить оптимальный объем резекции, а также параметры диссекции патологически измененных тканей.
4. В послеоперационном периоде компьютерная томография позволяет оценить динамику патологического процесса: определить степень уменьшения толщины подкожной клетчатки, иссечения фиброзных тканей, а также оценить уменьшение объема конечности.

## Финансирование

Работа выполнялась в соответствии с планом научных исследований Самарского государственного медицинского университета.

## Конфликт интересов

Авторы заявляют, что конфликт интересов отсутствует.

## Этические аспекты.

### Одобрение комитета по этике

Исследование одобрено этическим комитетом Самарского государственного медицинского университета.

## Согласие

Письменное информированное согласие пациентки на публикацию клинического случая и сопровождающих фотографий в научных и обучающих целях представлено редакции.

**ЛИТЕРАТУРА**

1. The diagnosis and treatment of peripheral lymphedema: 2016 consensus document of the International Society of Lymphology. *Lymphology*. 2016 Dec;49(4):170-84.
2. Юдин ВА, Савкин ИД. Лечение лимфедемы конечностей (Обзор литературы). *Рос Мед-Биол Вестн им Акад ИП Павлова*. 2015;23(4):145-53. <https://doi.org/10.17816/PAVLOVJ20154145-153>
3. Фионик ОВ, Бубнова НА, Петров СВ, Ерофеев НП, Ладожская-Гапеенко ЕЕ, Семенов АЮ. Лимфедема нижних конечностей: алгоритм диагностики и лечения. *Новости Хирургии*. 2009;17(4):49-64. [http://www.surgery.by/pdf/full\\_text/2009\\_4\\_8\\_ft.pdf](http://www.surgery.by/pdf/full_text/2009_4_8_ft.pdf)
4. Макарова ВС, Выренков ЮЕ. Комплексная физическая противоотечная терапия в лечении лимфедем. *Вестник Лимфологии*. 2014;(4):10-22. <https://elibrary.ru/item.asp?id=22790683>
5. Бадтиева ВА, Князева ТА, Апханова ТВ. Актуальные вопросы диагностики и восстановительного лечения лимфедемы нижних конечностей. *Вопр Курортологии, Физиотерапии и Лечб Физ Культуры*. 2010;(4):22-24. <https://elibrary.ru/item.asp?id=15271450>
6. Lu S, Tran TA, Jones DM, Meyer DR, Ross JS, Fisher HA, Carlson JA. Localized lymphedema (elephantiasis): a case series and review of the literature. *J Cutan Pathol*. 2009 Jan;36(1):1-20. doi: 10.1111/j.1600-0560.2008.00990.x
7. Boccardo F. An overview of the treatment of primary and secondary lymphatic diseases: the effort of the ESL to put some order. *EJLRP*. 2017;29(77):1-10. <https://www.eurolymphology.org/JOURNAL/VOL29-N77-2017.pdf>
8. Малинин АА, Сергеев СЮ. Радикальное лечение деформирующих форм слоновости поэтапным методом компрессионной и резекционнопластической редукции лимфедематозных тканей. *Анналы Хирургии*. 2017;22(3):181-86. <https://elibrary.ru/item.asp?id=30322591>
9. Мышенцев ПН, Каторкин СЕ. Тактика лечения при вторичной лимфедеме нижних конечностей. *Новости Хирургии*. 2014;22(2):239-43. doi: <http://dx.doi.org/10.18484/2305-0047.2014.2.239>

**Адрес для корреспонденции**

443013, Российская Федерация,  
г. Самара, проспект Карла Маркса, 165 б,  
Самарский государственный  
медицинский университет,  
кафедра и клиника госпитальной хирургии,  
тел.: +7 927 206-71-02,  
e-mail: [katorkinse@mail.ru](mailto:katorkinse@mail.ru),  
Каторкин Сергей Евгеньевич

**Сведения об авторах**

Колсанов Александр Владимирович, д.м.н., профессор РАН, ректор, заведующий кафедрой оперативной хирургии и клинической анатомии с курсом инновационных технологий, Самарский государственный медицинский университет Минздрава России, г. Самара, Российская Федерация. <https://orcid.org/0000-0002-4144-7090>  
Каторкин Сергей Евгеньевич, д.м.н., доцент, заведующий кафедрой и клиникой госпитальной хирургии, Самарский государственный медицин-

**REFERENCES**

1. The diagnosis and treatment of peripheral lymphedema: 2016 consensus document of the International Society of Lymphology. *Lymphology*. 2016 Dec;49(4):170-84.
- Yudin VA, Savkin ID. Treatment of lymphedema limb (review) *Ros Med-Biol Vestn im Akad IP Pavlova*. 2015;23(4):145-53. <https://doi.org/10.17816/PAVLOVJ20154145-153>. (In Russ.)
2. Fionik OV, Bubnova NA, Petrov SV, Erofeev NP, Ladozhskaja-Gapeenko EE, Semenov AJu. Limfedema nizhnih konechnostej: algoritm diagnostiki i lechenija. *Novosti Khirurgii*. 2009;17(4):49-64. [http://www.surgery.by/pdf/full\\_text/2009\\_4\\_8\\_ft.pdf](http://www.surgery.by/pdf/full_text/2009_4_8_ft.pdf) (In Russ.)
4. Makarova VS, Vyrenkov YuE. Complete decongestive physiotherapy in lymphedema treatment. *Vestnik Limfologii*. 2014;(4):10-22. <https://elibrary.ru/item.asp?id=22790683>(In Russ.)
5. Badtieva VA, Knyazeva TA, Apkhanova TV. Topical problems of the diagnosis and rehabilitative treatment of lymphedema of the lower extremities. *Vopr Kurortologii, Fizioterapii i Lecheb Fiz Kul'tury*. 2010;(4):22-24. <https://elibrary.ru/item.asp?id=15271450> (In Russ.)
6. Lu S, Tran TA, Jones DM, Meyer DR, Ross JS, Fisher HA, Carlson JA. Localized lymphedema (elephantiasis): a case series and review of the literature. *J Cutan Pathol*. 2009 Jan;36(1):1-20. doi: 10.1111/j.1600-0560.2008.00990.x
7. Boccardo F. An overview of the treatment of primary and secondary lymphatic diseases: the effort of the ESL to put some order. *EJLRP*. 2017;29(77):1-10. <https://www.eurolymphology.org/JOURNAL/VOL29-N77-2017.pdf>
8. Malinin AA, Sergeev SYu. Radical treatment of deforming forms of elephantia by a phased method of compression and resection and plastic reduction of lymphadematous tissues. *Annaly Khirurgii*. 2017;22(3):181-86. <https://elibrary.ru/item.asp?id=30322591>(In Russ.)
9. Myshentsev PN, Katorkin SE. Tactics in the treatment of lower limb secondary lymphedema. *Novosti Khirurgii*. 2014;22(2):239-43. doi: <http://dx.doi.org/10.18484/2305-0047.2014.2.239> (In Russ.)

**Address for correspondence**

443013, Russian Federation,  
Samara, Karl Marks pr., 165b,  
Samara State Medical University,  
the Department and Clinic  
of Hospital Surgery  
Tel. +7 927 206-71-02,  
e-mail: [katorkinse@mail.ru](mailto:katorkinse@mail.ru)  
Katorkin Sergei Evgenyevich

**Information about the authors**

Kolsanov Alexandr V., MD, Professor of RAS, Rector, Head of the Department of Operative Surgery and Clinical Anatomy with the Course of Innovative Technologies, Samara State Medical University of the Ministry of Health of Russia, Samara, Russian Federation. <https://orcid.org/0000-0002-4144-7090>  
Katorkin Sergei E., MD, Associate Professor, Head of the Department and Clinic of Hospital Surgery, Samara State Medical University of the Ministry of Health of Russia, Samara, Russian Federation.

ский университет Минздрава России, г. Самара, Российская Федерация.

<https://orcid.org/0000-0001-7473-6692>

Мышенцев Павел Николаевич, к.м.н., доцент кафедры госпитальной хирургии, Самарский государственный медицинский университет Минздрава России, г. Самара, Российская Федерация.

<https://orcid.org/0000-0001-7564-8168>

Зельтер Павел Михайлович, к.м.н., ассистент кафедры лучевой диагностики и лучевой терапии с курсом медицинской информатики, Самарский государственный медицинский университет Минздрава России, г. Самара, Российская Федерация.

<https://orcid.org/0000-0003-1346-5942>

Капишников Александр Викторович, д.м.н., заведующий кафедрой лучевой диагностики и лучевой терапии с курсом медицинской информатики, Самарский государственный медицинский университет Минздрава России, г. Самара, Российская Федерация.

<https://orcid.org/0000-0002-6858-372X>

Загидуллина Ксения Вячеславовна, клинический ординатор, кафедра лучевой диагностики и лучевой терапии с курсом медицинской информатики, Самарский государственный медицинский университет Минздрава России, г. Самара, Российская Федерация.

<https://orcid.org/0000-0003-4576-3709>

#### Информация о статье

*Поступила 20 августа 2019 г.*

*Принята в печать 15 июня 2020 г.*

*Доступна на сайте 1 сентября 2020 г.*

<https://orcid.org/0000-0001-7473-6692>

Myshentsev Pavel N., PhD, Associate Professor of the Hospital Surgery Department, Samara State Medical University of the Ministry of Health of Russia, Samara, Russian Federation.

<https://orcid.org/0000-0001-7564-8168>

Zelter Pavel M., Assistant of the Department of Radiation Diagnostics and Radiation Therapy with the Course of Medical Informatics, Samara State Medical University of the Ministry of Health of Russia, Samara, Russian Federation.

<https://orcid.org/0000-0003-1346-5942>

Kapishnikov Alexandr V., MD, Head of the Department of Radiation Diagnostics and Radiation Therapy with the Course of Medical Informatics, Samara State Medical University of the Ministry of Health of Russia, Samara, Russian Federation.

<https://orcid.org/0000-0002-6858-372X>

Zagidullina Ksenia V., Clinical Resident, the Department of Radiation Diagnostics and Radiation Therapy with the Course of Medical Informatics, Samara State Medical University of the Ministry of Health of Russia, Samara, Russian Federation.

<https://orcid.org/0000-0003-4576-3709>

#### Article history

*Arrived: 20 August 2019*

*Accepted for publication: 15 June 2020*

*Available online: 1 September 2020*