

А.Б. САНИКОВ<sup>1,2</sup>, Е.В. ШАЙДАКОВ<sup>3</sup>, В.М. ЕМЕЛЬЯНЕНКО<sup>2</sup>,  
И.В. ДРОЗДОВА<sup>1</sup>, Я.А. ДЕМИДЕНКО<sup>1</sup>



## О ВОЗМОЖНОСТИ ИСПОЛЬЗОВАНИЯ КЛЕЕВОЙ КОМПОЗИЦИИ «СУЛЬФАКРИЛАТ» ДЛЯ ОБЛИТЕРАЦИИ ВАРИКОЗНО ИЗМЕНЕННЫХ ВЕН НИЖНИХ КОНЕЧНОСТЕЙ

Медицинский Центр «Палитра»<sup>1</sup>, г. Владимир,  
Российский национальный исследовательский медицинский университет  
им. Н.И. Пирогова Минздрава России<sup>2</sup>, г. Москва,  
Институт мозга человека им. Н.П. Бехтеревой, РАН<sup>3</sup>, г. Санкт-Петербург,  
Российская Федерация

**Цель.** Провести исследования по использованию цианакрилатного клея «Сульфакрилат» для облитерации варикозных вен нижних конечностей у человека.

**Материал и методы.** С целью обоснования возможности использования клеевого соединения «Сульфакрилат» была произведена эндовазальная катетерная облитерация притоков и магистральных стволов большой подкожной вены на голени у 15 пациентов с варикозной болезнью (С2 по СЕАР). Клинически оценивалась выраженность болевого синдрома, наличие или отсутствие флебита и тромбофлебита, гиперпигментация, неврологические расстройства, аллергическая реакция. Ультразвуковой контроль проводился в различные сроки, начиная с 3-го дня до 6 месяцев. Гистологическое изучение морфологических изменений проводилось выборочно.

**Результаты.** У всех пациентов после введения клея «Сульфакрилат» присутствовала клиника умеренного флебита, без образования тромбов в просвете вены. Местной или общей аллергической реакции не отмечалось. Окклюзированные венозные сегменты начиная с 7-го дня пальпировались в виде тяжелой умеренной плотности, без инфильтрации окружающих тканей. Ультразвуковое исследование показало при отсутствии кровотока постепенную биодеградацию клеевой полосы внутри вены с развитием полной облитерации просвета начиная с 4-го месяца. При гистологическом исследовании, начиная с 7-го дня, в стенке вены отмечалось постепенно купирующееся асептическое воспаление. Моноцитарная инфильтрация венозной стенки с образованием многоядерных клеток инородных тел присутствовала до времени полной биодеградации клея. Процесс диффузного разрастания соединительной ткани с наличием фибробластов со стороны субэндотелия и в средней оболочке наиболее активно отмечался в гистологическом материале от 90 до 120 дней с момента окклюзии. В срок 180 дней просвет окклюзированных «Сульфакрилатом» вен был полностью облитерирован зрелой соединительной тканью при отсутствии частиц клея, что свидетельствовало о его полной биодеградации.

**Заключение.** Проведенные исследования позволяют сделать вывод о потенциальной возможности использования клеевого соединения «Сульфакрилат» для проведения эндовазальной облитерации варикозных вен у человека.

*Ключевые слова:* цианакрилатная эмболизация, нетермальная облитерация, нетумесцентная облитерация, эндовазальная облитерация клеем, варикозная болезнь, цианакрилатный медицинский клей «Сульфакрилат»

**Objective.** To conduct clinical experimental studies on the use of cyanoacrylate glue «Sulfacrylate» (produced in Russia) for obliteration of varicose veins of the lower extremities in humans.

**Methods.** Endovascular catheter obliteration of the tributaries and main trunks of the great saphenous vein on the tibia was performed in 15 patients with varicose disease (C2 to CEAR) in order to substantiate the possibility of using the adhesive compound «Sulfacrylate». Pain severity was clinically evaluated as well as presence or absence of phlebitis and thrombophlebitis, hyperpigmentation, neurological disorders, allergic reaction. Ultrasound control was carried out at various terms, starting from the 3<sup>rd</sup> day up to 6 months. Histological study of morphological changes was carried out selectively.

**Results.** All patients after the introduction of the glue «Sulfacrylate» had a clinic of moderate phlebitis, without the formation of blood clots in the lumen of the vein. No local or general allergic reaction was observed. Starting from the 7<sup>th</sup> day occluded venous segments were palpated in the form of moderate density bands without any infiltration of the surrounding tissues. In the absence of blood flow ultrasound examination showed gradual biodegradation of the adhesive strip inside the vein with the development of complete obliteration of the lumen starting from the 4<sup>th</sup> month. Starting from the 7<sup>th</sup> day aseptic inflammation in the wall of the vein was observed on histological examination which gradually stopped. Monocytic infiltration of the venous wall with the formation of multinucleated cells of foreign bodies was present until the complete biodegradation of the glue. The process of diffuse growth of connective tissue with the presence of fibroblasts from the subendothelium and in the middle shell

was most actively observed in histological material from 90 to 120 days after occlusion. Within 180 days, the lumen of the veins occluded by «Sulfacrylate» was completely obliterated by mature connective tissue, in the absence of glue particles, which indicated its complete biodegradation.

**Conclusions.** The experimental studies conducted with the assessment of clinical symptoms, ultrasound examination and histological study of morphogenesis in the lumen of blood vessels in different periods up to 6 months allow us to conclude the potential use of the adhesive compound «Sulfacrylate» for endovascular obliteration of varicose veins in humans.

*Keywords:* cyanoacrylate embolization, non-thermal obliteration, non-tumescent obliteration, endovenous cyanoacrylate obliteration, varicose veins, cyanoacrylate medical glue «Sulfacrylate»

**Novosti Khirurgii. 2020 May-Jun; Vol 28 (3): 258-267**  
**On the Possibility of Using the Adhesive Composition «Sulfacrylate»**  
**for Obliteration of Varicose Veins of the Lower Extremities**

**A.B. Sannikov, E.V. Shajdakov, V.M. Emelynenko, I.V. Drozdova, Y.A. Demidenko**

The articles published under CC BY NC-ND license



#### Научная новизна статьи

В результате проведенных исследований впервые доказана возможность использования клеевого соединения «Сульфакрилат», синтезированного в России на основе этилового эфира  $\alpha$ -цианакриловой кислоты с введением в его состав двух дополнительных пластификаторов и антисептического вещества, для проведения эндовазальной катетерной облитерации варикозных вен у человека.

#### What this paper adds

As a result of the conducted studies, the possibility of using the adhesive compound «Sulfacrylate», synthesized in Russia on the basis of ethyl ether of  $\alpha$ -cyanoacrylic acid with the introduction of two additional plasticizers and an antiseptic substance, for the endovascular catheter obliteration of varicose veins in humans, has been proved for the first time.

#### Введение

По мнению ряда зарубежных авторов одним из эффективных и перспективных методов устранения варикозно измененных вен нижних конечностей является облитерация их цианакрилатными клеевыми соединениями [1, 2, 3]. Среди преимуществ данного нетермического метода перед широко используемой сегодня лазерной или радиочастотной облитерацией варикозных вен отмечают следующие: отсутствие необходимости проведения тумесцентной анестезии и потенциальной опасности развития термических осложнений [4]. В качестве окклюданта зарубежными флебологами сегодня используется клеевое соединение, в основе которого лежит бутиловый эфир  $\alpha$ -цианоакриловой кислоты [5]. Именно это цианакрилатное соединение предлагается сегодня компанией «Medtronic» использовать в качестве оптимального клеевого окклюданта при проведении облитерации варикозных вен с помощью разработанной этой компанией системы доставки клея в просвет вен, получившей торговое название «VenaSeal».

О результатах первой клинической апробации метода клеевой облитерации с использованием системы «VenaSeal» в России сообщил Е.В. Шайдаков с соавт. [6]. По мнению авторов, дальнейшее использование данного метода имеет большие перспективы, хотя существует ряд вопросов, на которые хотелось бы получить ответы уже сейчас. Основной вопрос касается непосредственно самого используемого

в системе «VenaSeal» цианакрилатного клея и его судьбы в просвете вены, ответить на который без детальной информации о химической структуре соединения не представляется возможным. Кроме того, быстрому внедрению в широкую практику и, как следствие, большому накоплению клинических данных по использованию данного метода облитерации варикозных вен препятствует высокая цена предлагаемой сегодня на российском медицинском рынке компанией «Medtronic» системы проведения облитерации «VenaSeal», что делает данный метод устранения варикозных вен самым дорогим из всех существующих.

Вместе с этим, только в России за последние 10 лет с целью применения в медицине учеными-химиками было синтезировано более 30 новых цианакрилатных соединений, информация об использовании которых во флебологической практике отсутствует. Это делает проведение таких исследований не только интересным, но с экономической точки зрения и актуальности импортозамещения очень перспективным.

Таким образом, представляется актуальным исследование возможности применения в качестве потенциально возможного окклюданта для выполнения эндовазальной облитерации варикозно измененных вен нижних конечностей цианакрилатного клея «Сульфакрилат», синтезированного отечественными учеными и уже успешно прошедшего клинические испытания в других разделах хирургии [7, 8].

**Цель.** Провести исследования по использованию цианакрилатного клея «Сульфакрилат»

для облитерации варикозных вен нижних конечностей у человека.

### Материал и методы

Клеевая композиция «Сульфакрилат» была создана в Институте катализа имени Г.К. Борескова СО РАН (г. Новосибирск) авторским коллективом под руководством академика Толстикова А.Г. (Патент на изобретение RU (11) 2156140 (13) С1 от 17.11.1999 года). В отличие от зарубежных аналогов, данное соединение, синтезированное на основе этилового эфира  $\alpha$ -цианакриловой кислоты, является цианакрилатом 3-го поколения, в котором удалось решить задачу устранения имеющихся ранее недостатков. Так, были получены повышенная эластичность клеевой основы и высокий противовоспалительный эффект за счет дополнительного введения в состав данного клеевого соединения бутилового и гексилового эфиров акриловой кислоты, а также 1,1-диоксотетрагидро-1  $\alpha$ -тиофен-3-илового эфира 2-метилакриловой кислоты. Регистрационное удостоверение № 29/01010199/1444-01 о безопасности медицинского изделия — медицинского клея «Сульфакрилат» было выдано комитетом по новой технике Министерства здравоохранения РФ 30.01.2001 г. В 2010 году медицинский клей «Сульфакрилат» прошел регистрацию в Федеральной службе по надзору в сфере здравоохранения (Росздравнадзор).

С целью обоснования возможности использования цианакрилатного клеевого соединения «Сульфакрилат» в качестве окклюданта при облитерации варикозных вен у человека клинические исследования были проведены на 15 пациентах обоего пола с варикозной болезнью С2-С3 клинических классов по СЕАР (решение Локального этического комитета Первого клинического медицинского центра (г. Ковров, Владимирская область) от 2 июня 2019 г).

Критерием включения отобранных пациентов в предстоящие клинические исследования была умеренно выраженная варикозная трансформация притоков на голени при диаметре несостоятельного магистрального ствола большой подкожной вены (БПВ), по данным УЗДС, до 10 мм. Возраст всех пациентов составлял не более 60 лет. Критериями исключения пациентов из общей когорты исследуемых были операции по поводу варикозного расширения вен или ранее проведенного склерозирования в анамнезе, при наличии тромботического или посттромботического поражения венозного русла, врожденные пороки развития, артериальные или лимфатические васкулопатии, коллагено-

зы и миопатии, травматические повреждения с сопутствующими переломами или без них в анамнезе, облитерирующий атеросклероз нижних конечностей, а также в анамнезе ранее перенесенный гепатит или другие заболевания печени, поджелудочной железы и почек. Кроме того, из исследования исключались пациенты весом более 110 кг.

У 9 пациентов клеевая облитерация притоков проводилась изолированно, у 4 пациентов — в объеме комбинированной флебэктомии, одновременно с оперативным вмешательством на измененных подкожных венах — у 3 пациентов, и в 3 случаях клеевая облитерация варикозно измененных притоков выполнялась спустя 3 месяца после эндовазальной лазерной облитерации магистрального ствола БПВ. Во всех этих случаях выполнялась кроссэктомия. У 2 пациентов была проведена клеевая облитерация несостоятельной БПВ на голени без проведения кроссэктомии.

На первом этапе проведения исследований у 10 пациентов окклюзировались только притоки: передняя и задняя арочная или межсафенная вены, диаметр которых, по данным ультразвукового дуплексного сканирования (УЗДС), не превышал 8 мм. На втором этапе у 3 пациентов была проведена клеевая окклюзия передней арочной вены, имеющей соединение с несостоятельным стволом БПВ и эктазированным узлом диаметром до 2 см, связанной на бедре с несостоятельной перфорантной веной Бойда, то есть в условиях распространяющегося дистально ретроградного кровотока по БПВ. На третьем этапе наших исследований в 2 случаях была окклюзирована несостоятельная БПВ на голени, связанная с несостоятельными перфорантами задней тиббиальной группы. Введение цианакрилатного соединения осуществляли пункционным методом посредством катетеризации сегмента варикозно измененной вены.

В качестве критериев клинической субъективной и объективной оценки использовались следующие: болезненность вдоль облитерированной вены в покое, при ходьбе или пальпации; наличие или отсутствие сегментарного тромбофлебита, участков гиперемии кожи, паравазального инфильтрата, наличие отека и гематомы мягких тканей в области введения препарата, нарушение кожной чувствительности, наличие местной и общей аллергической реакции. Первый осмотр пациента проводили через 24 часа, затем один раз в три дня.

УЗДС-контроль за состоянием находившегося в просвете вены клеевого соединения и самой вены проводился в следующие сроки: 3, 7, 10, 14, 20, 30, 45 и 60 день и в более отдаленные

сроки (4, 5 и 6 месяцев). Также был интересен анализ УЗДС на границе окклюзированного притока и сохраненного магистрального ствола БПВ, а именно отсутствие или наличие кровотока в окклюзированном сегменте. УЗДС проводились на аппаратах PHILIPS-EPIQ 5G и 7G в горизонтальном и вертикальном положении пациента в В-режиме с цветным доплеровским картированием и спектральным анализом.

У 8 пациентов было проведено гистологическое исследование биопсийного материала. Взятие материала для гистологического исследования проводилось с согласия пациентов в сроки наблюдения от 7 дней до 6 месяцев под местной анестезией путем минифлебэктомического извлечения окклюзированного клеем сегмента вены длиной до 1 см при помощи крючка Мюллера.

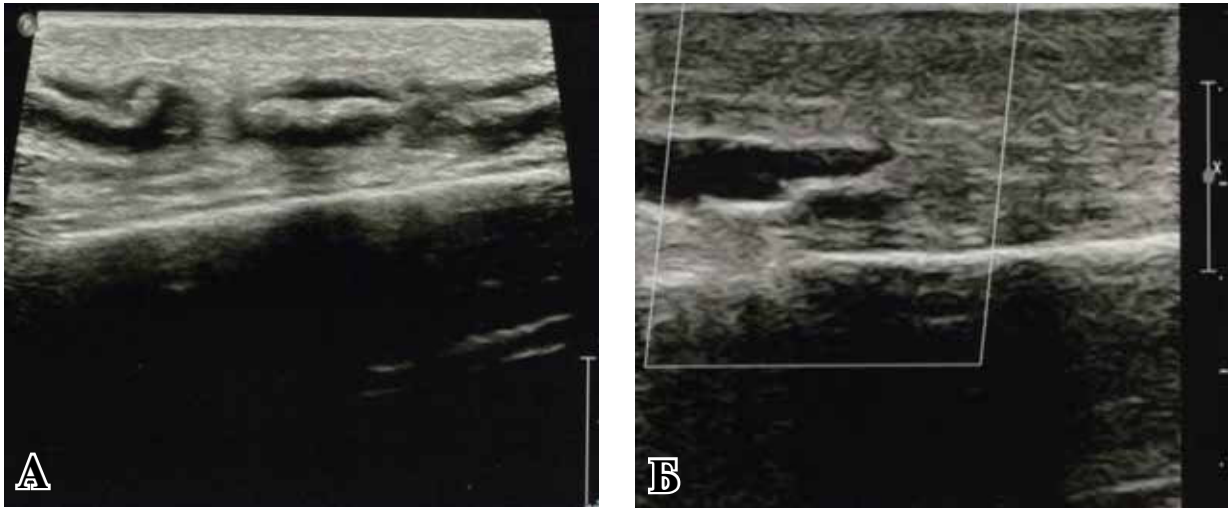
Весь гистологический материал фиксировали в 10% растворе нейтрального формалина. После стандартной проводки готовили парафиновые срезы. Поперечные и продольные срезы толщиной 6-7 микрон окрашивали гематоксилин-эозином и гематоксилином-пикрофуксином по Ван-Гизону. Изучение полученного гистологического материала проводилось на микроскопе “Levenhuk – Zoom” с увеличением PL4x/0.10, PL10x/0.25, PL40x/0.65 и методом иммерсионной микроскопии при PL100x/1.25. Фотопротоколирование осуществлялось с помощью видеокамеры “TOUPCAM – CMOS 14000 KPA” с возможностью видео и цифровой обработки фото в программе “TaupView”.

## Результаты

Изучение клинической локальной симптоматики у людей после выполнения окклюзии сегментов варикозно измененных вен показало, что боли в окклюзированных «Сульфакрилатом» венозных сегментах в покое и при пальпации через 24 часа умеренной интенсивности (2-3 балла по шкале VAS) наблюдались у 10 пациентов (66,7%), 2 пациента жалоб не предъявляли (13,3%), в 2 случаях (13,3%) пациенты отмечали умеренную боль (4-5 баллов), что потребовало назначение НПВС, у 1 пациента (6,7%) боль носила выраженный характер (6-7 баллов), с развитием объективной картины выраженного химического флебита, сопровождающегося повышением температуры тела на протяжении 3 дней до 37,8°C. Данному пациенту наряду с приемом НПВС, местно выполнялись компрессы (диоксидин+дексаметазон+лидокаин). Тромбо-асс в дозе 100 мг в сутки однократно назначался всем пациентам. Болевой синдром при пальпации у 12 (80%)

пациентов был полностью купирован к 7-му дню. У пациента с выраженной клинической картиной флебита умеренные боли сохранялись до 21 дня. Местной или общей аллергической реакции не наблюдалось ни в одном из случаев. За исключением пациента с клиникой выраженного флебита, все окклюзированные «Сульфакрилатом» венозные сегменты начиная с 7-го дня пальпировались в виде тяжелой умеренной плотности, без инфильтрации окружающих паравазальных тканей. Неврологическая симптоматика отсутствовала во всех случаях. Пигментаций кожи в проекции окклюзированных вен на протяжении всего периода наблюдения (до 6 месяцев) не отмечалось. Также в эти сроки наблюдения отсутствовали и субъективные ощущения присутствия инородного тела или жгута вдоль окклюзированных вен.

При контрольном УЗДС через 24 часа после проведения цианакрилатной окклюзии средний диаметр вен равнялся 0,46 см, уменьшение которого от изначального составило 62%. Через 7 и 30 суток вена на всем протяжении от места ее пункции до свободного от клея сегмента была окклюзирована, не сжималась при компрессии датчиком, кровотоков в ней не определялся (рис. 1). Особый интерес для нас представляли случаи, в которых отмечалось развитие клинической картины флебита. Ни в одном из случаев (включая самого проблемного пациента), начиная с первых суток и на протяжении всего периода наблюдения, наряду с визуализацией в просвете вены клеевого субстрата при проведении УЗДС тромботические массы не определялись. На протяжении всего периода наблюдения отмечалась связь присутствующей в просвете вены клеевой полосы с венозной стенкой. При наблюдении за внутрипросветным состоянием клеевой субстанции на протяжении первых 4 месяцев сложилось впечатление о некоторых структурных изменениях, происходящих в его составе, что при УЗДС характеризовалось уплотнением клеевых масс с повышенной эхогенностью (рис. 2А), однако это не могло служить отчетливым подтверждением наступающей биодеградации клея «Сульфакрилат». Принципиальным моментом во время проведения УЗДС было изучение возможной миграции клея как в дистальном, так и проксимальном направлении от окклюзированного венозного сегмента. Ни в одном из случаев внутрипросветной миграции клея или его экструзии от точки его введения на протяжении данного периода наблюдения отмечено не было. Отсутствовало и периферическое внутрипросветное прирастание хвоста клея за счет дополнительно образованных



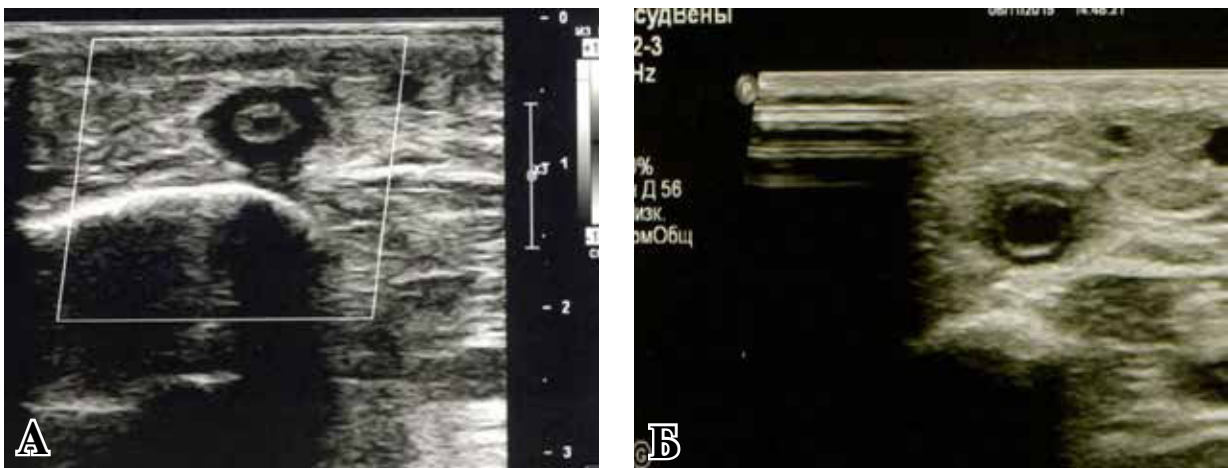
**Рис. 1.** Ультразвуковое исследование на 7-е (А) и 30-е (Б) сутки после окклюзии варикозно измененной вены композицией «Сульфакрилат».

тромботических масс. В некоторых случаях нам удалось проследить надежную окклюзию устья несостоятельной перфорантной вены группы Коккета без миграции клея в сторону глубокой венозной магистрали. Ни в одном из случаев в срок наблюдения до 6 месяцев нам не удалось отметить реканализацию окклюзированного клеем «Сульфакрилат» венозного сегмента (рис. 2Б) со стороны дистального антеградного или проксимального ретроградного кровотоков.

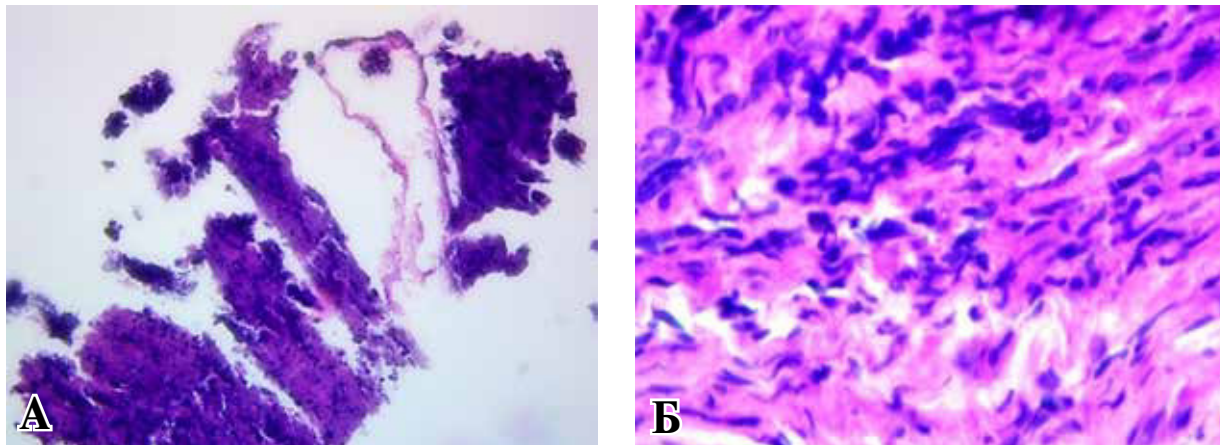
При морфологическом исследовании удаленных для гистологического исследования участков окклюзированных клеем «Сульфакрилат» надфасциальных вен были обнаружены следующие изменения. В срок до 7 дней отмечалось умеренно выраженное и быстро купирующееся асептическое воспаление с очагами химического контактного некроза со стороны интимы (рис. 3А). Незначительная резорбция молекул цианакрилатного веще-

ства подтверждалась формированием многоядерных клеток инородных тел. В эндотелии наблюдались единичные некротизированные клетки, расположенные мелкими группами или мозаично. Выраженного контактного некроза эндотелиальных клеток не отмечалось, однако явления дистрофии их присутствовали во всех наблюдениях. Средний слой венозной стенки был отечен и разрыхлен, наблюдалась умеренно выраженная моноцитарная инфильтрация с примесью небольшого количества гранулоцитов. Лейкоцитарной инфильтрации со стороны адвентиции и паравазальной ткани не отмечалось. В срок от 14 до 30 дней в гистологических препаратах продолжала отмечаться моноцитарно-плазматическая инфильтрация стенки вен, особенно выраженная в слоях, непосредственно контактирующих с клеевыми массами (рис. 3Б). Начиная с 30-го дня в стенке окклюзированных вен начинала отмечаться соединительнотканная гипертрофия за счет аутохтонного ангиогенеза

**Рис. 2.** Ультразвуковое исследование на 120-е сутки (А) и 180-е сутки (Б) после окклюзии варикозно измененной вены композицией «Сульфакрилат».



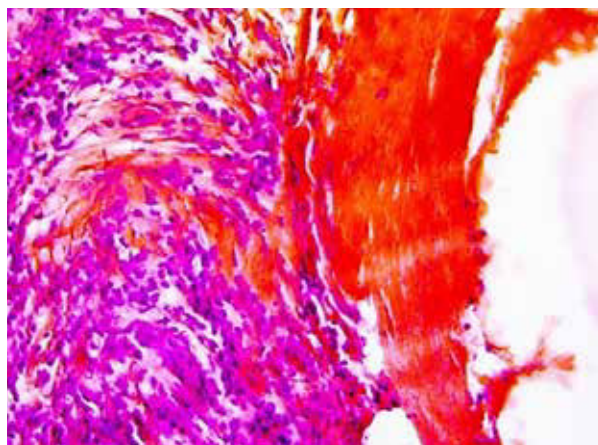




**Рис. 3.** Сегмент варикозной вены человека, окклюзированный «Сульфакрилатом». А – 7 суток с момента введения клея. Поперечный срез. Контактное химическое повреждение интимы с очагами некроза. Окраска: гематоксилин-эозин, PL40x/ 0.65; Б – 30-е сутки с момента введения клея. Поперечный срез. Моноцитарно-плазматическая инфильтрация стенки вены на фоне стирания границ ее слоев. Окраска: гематоксилин-эозин, PL100x/ 1.25 (иммерсия).

в формирующейся грануляционной ткани. В самом клее можно было заметить уплотнение структур с наличием жидкостных вакуольных включений, видимо, за счет процессов частичного гидролиза молекул цианакрилата. В период до 60 дней в венозной стенке при наличии умеренной мононукlearной инфильтрации можно было отметить продолжающийся процесс образования тонковолокнистой соединительной ткани. Процесс соединительнотканного неогенеза и диффузного разрастания соединительной ткани со стороны подэндотелия наиболее активно отмечался в гистологическом материале от 90 (рис. 4) до 120 дней (рис. 5). На 180-й день при сохраняющихся эндовазально малых частицах цианакрилатного окклюзанта в вене можно было отметить продолжающееся актив-

**Рис. 4.** Сегмент варикозной вены человека, окклюзированный «Сульфакрилатом». 90-е сутки. Поперечный срез. Процесс образования соединительной ткани в стенке вены со стороны субэндотелия на фоне продолжающейся адгезии клея к стенке. Окраска: по Ван-Гизону. PL 40 x/ 0.65.

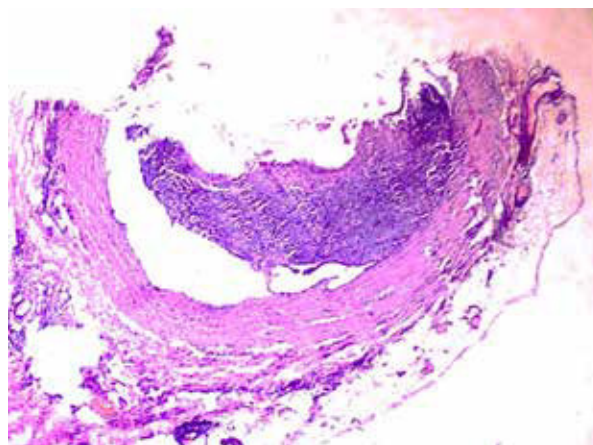


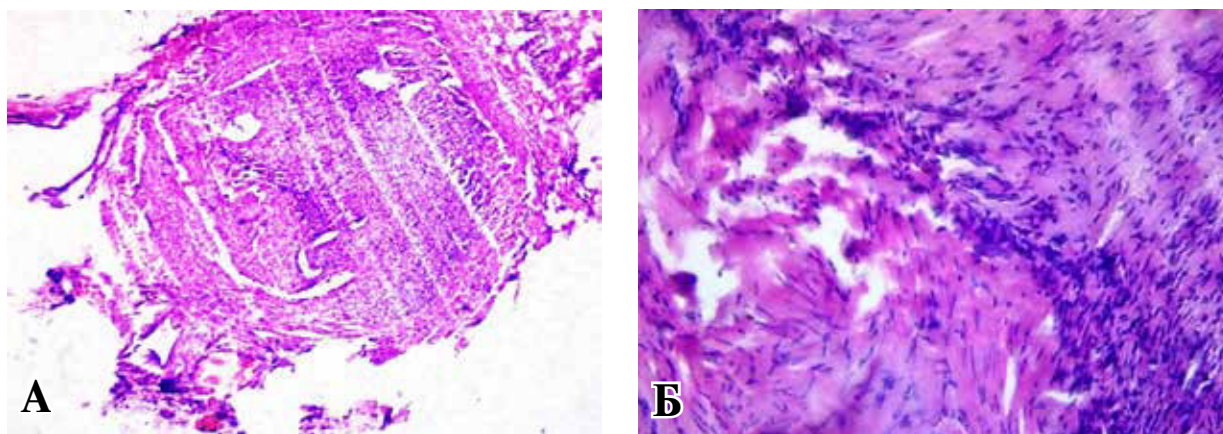
ное образование грануляционной ткани почти с полной облитерацией просвета вены (рис. 6).

### Обсуждение

Первая публикация о возможности проведения цианакрилатной облитерации варикозных вен у человека клеевой композицией появилась в зарубежных источниках в 2013 году [9]. В качестве окклюзанта было взято цианакрилатное соединение, содержащее в своем составе бутиловый эфир  $\alpha$ -цианакриловой кислоты. Гистологические исследования были проведены на 2 свиньях, с изъятием сегментов окклюзированных вен исключительно на 30-е и 60-е сутки от момента введения окклюзанта [10, 11]. Изучение морфологических измене-

**Рис. 5.** Сегмент окклюзированной «Сульфакрилатом» варикозной вены человека через 120 дней с момента введения клея. Поперечный срез. Частичная облитерация просвета окклюзированной вены с активным фибропластическим процессом и образованием рыхлой соединительной ткани. Окраска: гематоксилин-эозин. PL 4x/ 0.10.





**Рис. 6.** Сегмент окклюзированной «Сульфакрилатом» варикозной вены человека через 180 дней с момента введения клея. Поперечный срез. Процесс полной облитерации просвета окклюзированной вены с активным фибропластическим процессом и образованием грануляционной ткани. Окраска: гематоксилин-эозин. PL 4x/ 0.10 (А). PL 40x/ 0.65 (Б).

ний, происходящих в вене животных после введения в ее просвет данного цианакрилата, показало наличие умеренного воспаления в стенке вены с развитием фиброзных процессов в ней. В сроки наблюдения от 1 года до 2 лет облитерация окклюзированных N-бутил-2-цианакрилатом варикозных вен у человека была отмечена более чем в 90% случаев [12, 13, 14]. Подтверждения полной биodeградации данного цианакрилатного соединения отмечено не было. Подробный анализ морфологических изменений в стенке вены человека после ее окклюзии цианакрилатом не проводился. Проведенные нами клинические исследования по возможности использования в качестве окклюданта варикозных вен нового отечественного клеевого соединения «Сульфакрилат» третьего поколения, имеющего в своем составе этиловый эфир  $\alpha$ -цианакриловой кислоты, два дополнительных пластификатора и противовоспалительный компонент, демонстрируют, с нашей точки зрения, удовлетворительные результаты.

Полученная у нескольких наших первых пациентов картина флебита, с нашей точки зрения, была однозначно связана с введением чрезмерного количества клея на 1 см венозного сегмента. В проведенных нами последующих уточняющих исследованиях на стенде мы пришли к выводу, что количество клея, равное 0,1 мл на 2 см вены, является достаточным. Создание большей прослойки клея внутри вены, наряду с повышением потенциальности развития химического флебита, не приводит к повышению когезивных свойств данного клея.

При попадании «Сульфакрилата», имеющего в своем составе этил-2-цианакрилат, в просвет вены начинается почти мгновенно развиваться контактное химическое повреждение интимы с анабиотическими и некротическими

изменениями эндотелиоцитов. Бесспорно, первой реакцией сосудистой стенки на контакт с цианакрилатом является классическая картина острого альтеративного воспаления, развивающегося в ответ на возникший химический ожог, с развитием острых некротических изменений интимы или острой дистрофии эндотелиальных клеток. Основным морфологическим ответом возникшей острой воспалительной реакции в стенке вены, вслед за наступившими некротическими изменениями в интимае, является развитие ее клеточной инфильтрации. Цитологический характер этой инфильтрации может быть различным, однако ни в одном из случаев при проведении гистологических исследований в различные отрезки времени мы не встретили выраженной лейкоцитарной агрессии. В наших исследованиях основными клетками, активно реагирующими на процесс, происходящий в просвете вены, окклюзированной «Сульфакрилатом», были агранулоцитарные моноциты с примесью плазматических клеток. Ни в одном из исследований, проведенных как в ранние, так и поздние временные периоды, мы не видели обильной лимфоцитарной инфильтрации, что может свидетельствовать только об одном, а именно об отсутствии выраженной, пусть даже местной, иммунологической реакции на присутствие в просвете вены «Сульфакрилата». Начиная с 3-4-й недели от момента окклюзии просвета вены воспалительная реакция в стенке вены приобретает характер межтканевого (интерстициального) продуктивного воспаления с постепенным развитием пролиферативных процессов, связанных в первую очередь с активным созреванием моноцитов и переходом их в разряд активных макрофагов. Начиная с этого времени, на протяжении по-

следующего периода наблюдения гистиоцитарная инфильтрация стенки вены (обильная смесь моноцитов и зрелых макрофагов) остается основным компонентом ставшего теперь хроническим воспаления, лежащего в основе резорбционных процессов. Наиболее активно биодegradация «Сульфакрилата» начинает проследиваться на рубеже 3-го и 4-го месяцев с момента окклюзии, что подтверждается слиянием эпителиоидных клеток (макрофагов) и образованием гигантских клеток инородных тел (клеток Пирогова-Лангханса). Активность данной фагоцитарной реакции свидетельствует об отсутствии в период наблюдения гранулематозного воспаления, связанного с развитием выраженной реакции гиперчувствительности замедленного типа со стороны стенки вены на продолжающееся присутствие в ее просвете частиц «Сульфакрилата». Начиная с 3-го месяца процесс образования тонковолокнистой соединительной ткани идет наиболее активно. В части препаратов к 4-му месяцу после окклюзии просвет вен был частично obturирован волокнистой соединительной тканью. Полная облитерация просвета окклюзированных «Сульфакрилатом» вен соединительной тканью, интимно сращенной с подэндотелием без признаков реканализации, отмечена нами к 6-му месяцу. Соответственно, к этому времени процесс биодegradации цианакрилатного соединения «Сульфакрилат» в наших наблюдениях можно было считать законченным, что подтверждалось и данными контрольных УЗИ-исследований в эти сроки наблюдения.

### Заключение

Таким образом, полученные нами результаты клиничко-экспериментальных исследований по обоснованию возможности использования цианакрилатной клеевой композиции российского производства «Сульфакрилат» с целью облитерации варикозных вен нижних конечностей показывают перспективность и большой интерес в дальнейшем их проведении. Проведенный анализ полученных клинических, инструментальных и гистологических данных с периодом наблюдения в срок до 6 месяцев позволяет сделать вывод о возможности использования клеевого композита «Сульфакрилат», синтезированного на основе этилового эфира  $\alpha$ -цианоакриловой кислоты, с целью облитерации варикозных вен. Данный клей не только не уступает используемому в системе «VenaSeal» клею, имеющему в своем составе бутиловый эфир  $\alpha$ -цианоакриловой кислоты, но по некоторым характеристикам превосходит

его. Необходимо отметить и то, что использование данного российского цианакрилатного клеевого соединения с целью облитерации варикозных вен не только позволит снизить стоимость непосредственно проведения клеевой облитерации вен, но и сделает данный метод облитерации самым дешевым, даже в сравнении с уже общепринятыми методами лазерной или радиочастотной облитерации.

### Финансирование

Финансовой поддержки со стороны компаний-производителей лекарственных препаратов и медицинского оборудования авторы не получали.

### Конфликт интересов

Авторы заявляют об отсутствии конфликта интересов.

### Этические аспекты

Исследование одобрено локальным этическим комитетом Первого клинического медицинского центра (2 июня 2019 г.), г. Ковров.

### ЛИТЕРАТУРА

1. Morrison N, Gibson K, McEnroe S, Goldman M, King T, Weiss R. Randomized trial comparing cyanoacrylate embolization and radiofrequency ablation for incompetent great saphenous veins (VeClose). *J Vasc Surg.* 2015 Apr;61(4):985-94. doi: 10.1016/j.jvs.2014.11.071
2. Proebstle TM, Alm J, Dimitri S, Whiteley M, Lawson J, Cher D, Davies A. The European multicenter cohort study on cyanoacrylate embolization of refluxing great saphenous veins. *J Vasc Surg Venous Lymphat Disord.* 2015 Jan;3(1):2-7. doi: 10.1016/j.jvsv.2014.09.001
3. Bozkurt AK, Yılmaz MF. A prospective comparison of a new cyanoacrylate glue and laser ablation for the treatment of venous insufficiency. *Phlebology.* 2016 Mar;31(1 Suppl):106-13. doi: 10.1177/0268355516632652
4. Yasim A, Eroglu E, Bozoglan O. A new non-tumescent endovenous ablation method for varicose vein treatment: Early results of N-butyl cyanoacrylate (VariClose®). *Phlebology.* 2017 Apr;32(3):194-99. doi: 10.1177/0268355516638577
5. Srinath SR, Sharma G. Review of non-thermal non-tumescent endovenous ablation using cyanoacrylate. *Surgery.* 2018;14(2):10. doi: 10.7438/1584-9341-14-2-10
6. Шайдаков ЕВ, Мельцова АЖ, Порембская ОЯ, Кудинова ЕА. Опыт применения цианокрилатного клея при эндоваскулярном лечении варикозной болезни. *Ангиология и Сосуд Хирургия.* 2017;23(4):62-66. <http://www.angiolsurgery.org/magazine/2017/4/9.htm>
7. Марченко ВТ, Прутовых НН, Толстиков ГА,



Толстикова А.Г. Медицинский клей «Сульфакриллат». Антибактериальная противовоспалительная клеевая композиция: рук для применения в хирург отраслях [Электронный ресурс]. Новосибирск, РФ; 2013. 80 с. Режим доступа: [http://www.sulfakrilat.ru/upload/instruct\\_sulfakrilat.pdf](http://www.sulfakrilat.ru/upload/instruct_sulfakrilat.pdf)

8. Марченко ВТ, Шкурупий ВА. Морфологические особенности репаративной регенерации органов и тканей при использовании «Сульфакрилата» нового поколения. *Бюл Эксперим Биологии и Медицины*. 2004;137(2):231-36. <https://elibrary.ru/item.asp?id=21236209>

9. Almeida JI, Javier JJ, Mackay E, Bautista C, Proebstle TM. First human use of cyanoacrylate adhesive for treatment of saphenous vein incompetence. *J Vasc Surg Venous Lymphat Disord*. 2013 Apr;1(2):174-80. doi: 10.1016/j.jvsv.2012.09.010

10. Min RJ, Almeida JI, McLean DJ, Madsen M, Raabe R. Novel vein closure procedure using a proprietary cyanoacrylate adhesive: 30-day swine model results. *Phlebology*. 2012 Dec;27(8):398-403. doi: 10.1258/phleb.2011.011084

11. Almeida JI, Min RJ, Raabe R, McLean DJ, Madsen M. Cyanoacrylate adhesive for the closure of truncal veins: 60-day swine model results. *Vasc Endovascular Surg*. 2011 Oct;45(7):631-35. doi: 10.1177/1538574411413938

12. Almeida JI, Javier JJ, Mackay EG, Bautista C, Cher DJ, Proebstle TM. Two-year follow-up of first human use of cyanoacrylate adhesive for treatment of saphenous vein incompetence. *Phlebology*. 2014 Jul;30(6):397-404. doi: 10.1177/0268355514532455

13. Eroglu E, Yasim A, Ari M, Ekerbicer H, Kocarslan A, Kabalci M, Acpayam M. Mid-term results in the treatment of varicose veins with N-butyl cyanoacrylate. *Phlebology*. 2017 Dec;32(10):665-69. doi: 10.1177/0268355517718761

14. Zielinski A, Sweircz P. Are non-thermal, non-tumescent techniques more recommended? Endovenous treatment of saphenous veins reflux – methods and results overview and discussion. *Phlebological Review*. 2018;26(1):4-9. doi: <https://doi.org/10.5114/pr.2018.76383>

## REFERENCES

1. Morrison N, Gibson K, McEnroe S, Goldman M, King T, Weiss R. Randomized trial comparing cyanoacrylate embolization and radiofrequency ablation for incompetent great saphenous veins (VeClose). *J Vasc Surg*. 2015 Apr;61(4):985-94. doi: 10.1016/j.jvs.2014.11.071

2. Proebstle TM, Alm J, Dimitri S, Whiteley M, Lawson J, Cher D, Davies A. The European multicenter cohort study on cyanoacrylate embolization of refluxing great saphenous veins. *J Vasc Surg Venous Lymphat Disord*. 2015 Jan;3(1):2-7. doi: 10.1016/j.jvsv.2014.09.001

3. Bozkurt AK, Ylmaz MF. A prospective comparison of a new cyanoacrylate glue and laser ablation for the

treatment of venous insufficiency. *Phlebology*. 2016 Mar;31(1 Suppl):106-13. doi: 10.1177/0268355516632652

4. Yasim A, Eroglu E, Bozoglan O. A new non-tumescent endovenous ablation method for varicose vein treatment: Early results of N-butyl cyanoacrylate (VariClose®). *Phlebology*. 2017 Apr;32(3):194-99. doi: 10.1177/0268355516638577

5. Srinath SR, Sharma G. Review of non-thermal non-tumescent endovenous ablation using cyanoacrylate. *Surgery*. 2018;14(2):10. doi: 10.7438/1584-9341-14-2-10

6. Shaidakov EV, Mel'tsova AZh, Porembskaia OIa, Kudinova EA. Opyt primeneniia tsianokrilatnogo kleia pri endovaskuliarnom lechenii varikoznoi boleznii. *Angiologiya i Sosud Khirurgiya*. 2017;23(4):62-66. <http://www.angiolsurgery.org/magazine/2017/4/9.htm> (In Russ.)

7. Marchenko VT, Prutovykh NN, Tolstikov GA, Tolstikov AG. Meditsinskii klei «Sul'fakrilat». Antibakterial'naiia protivovospalitel'naia kleevaia kompozitsiia: rukdliia primeneniia v khirurg otrasliakh [Elektronnyi resurs]. Novosibirsk, RF; 2013. 80 с. Rezhim dostupa: [http://www.sulfakrilat.ru/upload/instruct\\_sulfakrilat.pdf](http://www.sulfakrilat.ru/upload/instruct_sulfakrilat.pdf) (In Russ.)

8. Marchenko VT, Shkurupii VA. Morfologicheskie osobennosti reпаратivnoi regeneratsii organov i tkanei pri ispol'zovanii «Sul'fakrilata» novogo pokoleniia. *Biul Ekspерим Биологии и Медицины*. 2004;137(2):231-36. <https://elibrary.ru/item.asp?id=21236209> (In Russ.)

9. Almeida JI, Javier JJ, Mackay E, Bautista C, Proebstle TM. First human use of cyanoacrylate adhesive for treatment of saphenous vein incompetence. *J Vasc Surg Venous Lymphat Disord*. 2013 Apr;1(2):174-80. doi: 10.1016/j.jvsv.2012.09.010

10. Min RJ, Almeida JI, McLean DJ, Madsen M, Raabe R. Novel vein closure procedure using a proprietary cyanoacrylate adhesive: 30-day swine model results. *Phlebology*. 2012 Dec;27(8):398-403. doi: 10.1258/phleb.2011.011084

11. Almeida JI, Min RJ, Raabe R, McLean DJ, Madsen M. Cyanoacrylate adhesive for the closure of truncal veins: 60-day swine model results. *Vasc Endovascular Surg*. 2011 Oct;45(7):631-35. doi: 10.1177/1538574411413938

12. Almeida JI, Javier JJ, Mackay EG, Bautista C, Cher DJ, Proebstle TM. Two-year follow-up of first human use of cyanoacrylate adhesive for treatment of saphenous vein incompetence. *Phlebology*. 2014 Jul;30(6):397-404. doi: 10.1177/0268355514532455

13. Eroglu E, Yasim A, Ari M, Ekerbicer H, Kocarslan A, Kabalci M, Acpayam M. Mid-term results in the treatment of varicose veins with N-butyl cyanoacrylate. *Phlebology*. 2017 Dec;32(10):665-69. doi: 10.1177/0268355517718761

14. Zielinski A, Sweircz P. Are non-thermal, non-tumescent techniques more recommended? Endovenous treatment of saphenous veins reflux – methods and results overview and discussion. *Phlebological Review*. 2018;26(1):4-9. doi: <https://doi.org/10.5114/pr.2018.76383>

## Адрес для корреспонденции

600031, Российская Федерация,  
г. Владимир, ул. Добросельская, 36 б,  
Медицинский центр «Палитра»,  
тел.: 8(999) 776-47-73,  
e-mail: [aloplast@mail.ru](mailto:aloplast@mail.ru),  
Санников Александр Борисович

## Address for correspondence

600031, Russian Federation.,  
Vladimir, Dobroselskaya str., 36b,  
Medical Center «Palitra»,  
tel.: 8(999) 776-47-73,  
e-mail: [aloplast@mail.ru](mailto:aloplast@mail.ru),  
Sannikov Alexander B.

**Сведения об авторах**

Санников Александр Борисович, к.м.н., заведующий хирургическим отделением Медицинского центра «Палитра», г. Владимир, доцент кафедры дополнительного профессионального образования специалистов здравоохранения Российского национального исследовательского медицинского университета им. Н.И. Пирогова Минздрава России, г. Москва, Российская Федерация.

<https://orcid.org/0000-0003-1792-2434>

Дроздова Ирина Валерьевна, врач функциональной диагностики Медицинского центра «Палитра», г. Владимир, Российская Федерация.

<https://orcid.org/0000-0002-2430-053X>

Демиденко Ярослав Анатольевич, к.м.н., главный врач Медицинского центра «Палитра», г. Владимир, Российская Федерация.

<https://orcid.org/0000-0002-7944-1516>

Шайдаков Евгений Владимирович, д.м.н., профессор, Институт мозга человека им. Н.П. Бехтерева, РАН, г. Санкт-Петербург, Российская Федерация.

<https://orcid.org/0000-0002-7260-4968>

Емельяненко Владимир Михайлович, д.м.н., профессор, заведующий кафедрой дополнительного профессионального образования специалистов здравоохранения Российского национального исследовательского медицинского университета им. Н.И. Пирогова Минздрава России, г. Москва, Российская Федерация.

<https://orcid.org/0000-0003-0909-1693>

**Информация о статье**

*Поступила 25 ноября 2019 г.*

*Принята в печать 8 июня 2020 г.*

*Доступна на сайте 7 июля 2020 г.*

**Information about the authors**

Sannikov Alexander B., PhD, Head of the Surgical Department of the Medical Center «Palitra», Vladimir, Associate Professor of the Department of Continuing Education of Health Professionals, N.I.Pirogov Russian National Research Medical University of the Ministry of Health, Moscow, Russian Federation.

<https://orcid.org/0000-0003-1792-2434>

Drozdova Irina V., Functional Diagnostics Doctor of the Medical Center «Palitra», Vladimir, Russian Federation.

<https://orcid.org/0000-0002-2430-053X>

Demidenko Yaroslav A., PhD, Head Physician of the Medical Center «Palitra», Vladimir, Russian Federation.

<https://orcid.org/0000-0002-7944-1516>

Shajdakov Evgeny V., MD, Professor, N.P. Bekhterev Institute of the Human Brain, RAS, St. Petersburg, Russian Federation

<https://orcid.org/0000-0002-7260-4968>

Emelynenko Vladimir M., MD, Professor, Head of the Professor of the Department of Continuing Education of health Professionals, N.I. Pirogov Russian National Research Medical University of the Ministry of Health, Moscow, Russian Federation.

<https://orcid.org/0000-0003-0909-1693>

**Article history**

*Arrived: 25 November 2019*

*Accepted for publication: 08 June 2020*

*Available online: 7 July 2020*