

Н.М. МАЛАШЕНКО<sup>1</sup>, С.А. ЕСЬКОВ<sup>2</sup>, В.Т. МАЛЬКЕВИЧ<sup>3</sup>,  
А.В. ЗАПОЛЯНСКИЙ<sup>1</sup>, А.А. СВИРСКИЙ<sup>1</sup>, Ю.М. ГРИНЕВИЧ<sup>1</sup>,  
К.Ю. МАРАХОВСКИЙ<sup>1</sup>, Ю.И. ЛИННИК<sup>1</sup>,  
Е.С. РЯБУШКО<sup>1</sup>, А.И. ЗАМАРЕЕВ<sup>1</sup>, В.И. АВЕРИН<sup>2</sup>



## ПЕРВИЧНЫЙ ВРОЖДЕННЫЙ СТЕНОЗ ТРАХЕИ У РЕБЕНКА ГРУДНОГО ВОЗРАСТА

Республиканский научно-практический центр детской хирургии<sup>1</sup>,  
Минский научно-практический центр хирургии, трансплантологии и гематологии<sup>2</sup>,  
Республиканский научно-практический центр онкологии и медицинской радиологии имени  
Н.Н. Александрова<sup>3</sup>,  
Белорусский государственный медицинский университет<sup>4</sup>, г. Минск,  
Республика Беларусь

Первичный врожденный стеноз трахеи является редким пороком развития и встречается у 1 на 64500 новорожденных, преобладает у мальчиков. Сочетанные пороки выявляются у 80% пациентов, из них в половине случаев – сердечно-сосудистые мальформации. Клиническая картина стеноза трахеи мало специфична, особенно у детей старше 1 месяца. В основном для всех возрастных групп можно выделить симптомы: стридор, тахипное, тахикардия, акроцианоз, периоральный цианоз, усиливающиеся при кормлении и физических нагрузках. Без хирургического лечения летальность достигает 80%.

В статье представлено клиническое наблюдение ребенка 8 месяцев с множественными врожденными пороками развития: врожденный порок сердца, дивертикул и стеноз трахеи на уровне Th2, двусторонний пузырно-мочеточниковый рефлюкс 4 степени, уретерогидронефроз справа.

У данного пациента длительное время клинические проявления стеноза трахеи не были выражены, вследствие чего порок был заподозрен довольно поздно. Диагноз поставлен на основании трахеобронхоскопии, ангиопульмонографии, бронхографии и компьютерной томографии.

Пациенту выполнена циркулярная резекция грудного отдела трахеи с анастомозом «конец в конец» в условиях искусственного кровообращения. Ребенок в удовлетворительном состоянии выписан домой на 15-е сутки.

*Ключевые слова: первичный врожденный стеноз трахеи, дети, клиническая картина, диагностика, резекция трахеи*

Primary congenital stenosis of the trachea is a rare malformation and occurs in 1 of 64,500 newborns, prevailing in boys. Combined malformations are detected in 80% of these patients, and cardiovascular malformations are in half of the cases. The clinical picture of the tracheal stenosis is non-specific, especially in children older than 1 month. Generally, symptoms can be distinguished for all age groups: stridor, tachypnea, tachycardia, acrocyanosis, perioral cyanosis, which are aggravated during feeding and physical exertion. Without surgical treatment mortality reaches 80%.

The article presents a clinical observation of an 8-year-months child with multiple congenital malformations: congenital heart disease, diverticulum and tracheal stenosis at the Th2 level, bilateral vesicoureteral reflux, grade 4, right ureterohydronephrosis.

Clinical manifestations of tracheal stenosis haven't been marked in this patient for a long time, as a result, the defect was suspected quite late. The diagnosis was estimated by tracheobronchoscopy, angiopulmonography, bronchography and computed tomography.

The patient underwent a circular resection of the thoracic trachea with an "end-to-end" anastomosis under conditions of cardiopulmonary bypass. The child was discharged home on the 15th day in satisfactory condition.

*Keywords: primary congenital tracheal stenosis, children, clinical presentation, diagnosis, resection of the trachea*

Novosti Khirurgii. 2019 Sep-Oct; Vol 27 (5): 579-585

Primary Congenital Tracheal Stenosis in an Infant

N.M. Malashenko, S.A. Yeskov, V.T. Malkevich, A.V. Zapalianski, A.A. Svirsky,

Yu.M. Grinevich, K.Yu. Marakhovsky, Yu.I. Linnik, E.S. Ryabushko, A.I. Zamareev, V.I. Averin

The articles published under CC BY NC-ND license



### Введение

Врожденная непроходимость дыхательных путей известна давно и является актуальнейшей

проблемой хирургии детского возраста. Первичный врожденный стеноз трахеи (ПВСТ) относится к редким порокам развития и встречается у 1 на 64500 новорожденных, преобладает у маль-

чиков. Сочетанные пороки выявляются у 80%, 50% из которых — сердечно-сосудистые [1, 2].

Причина летальности в первые минуты жизни — критический стеноз. В более старшем возрасте — отек в зоне сужения, пневмония и др. Без лечения неблагоприятный исход достигает 80% [3, 4]. Эти обстоятельства требуют быстрой и отработанной диагностической тактики, а также оказания экстренной хирургической помощи.

### Этиология и патогенез

Этиология порока неизвестна. Полагают, что при ПВСТ происходит нарушение развития хрящевого каркаса. Формируются замкнутые хрящевые кольца без перепончатой части, при этом диаметр трахеи не соответствует возрастной норме. Нередко наблюдаются деформация, размягчение, сращение, увеличение числа колец до 30, удлинение трахеи [5].

Классифицировать степень стеноза принято по критериям Cotton-Mayer.

Выделяют 4 типа сужений. 1. Сегментарный, вариантом этой формы является наличие в просвете поперечно расположенных перепонки по типу мембраны. 2. Воронкообразный стеноз трахеи: диаметр непосредственно ниже перстневидного хряща не изменен и конически сужается к бифуркации, зачастую захватывая главные бронхи. 3. Тотальный или протяженный, при котором главные бронхи интактны. 4. Четвертый тип характеризуется аномально высоким отхождением правого верхнедолевого бронха, левое легкое и оставшиеся доли правого легкого вентилируются посредством стенозированного перевернутого т-образного «мостовидного» бронха [6]. Уровень и протяженность порока сугубо индивидуальны.

### Клиника и диагностика

Клиническая картина может проявляться в любом возрасте. Для нее характерен стридор — шумное свистящее дыхание, которое слышно, как на вдохе, так и на выдохе. Это зависит от степени стеноза и компенсаторных возможностей организма. Sankott (1922) обнаружил стеноз трахеи в виде находки, на секционном исследовании у мужчины 36 лет, при жизни у которого клинических проявлений не было, и который умер по иным причинам (Цит. по М.И. Перельман [5]).

Дети с III степенью обструкции рождаются с признаками тяжелой дыхательной недостаточности (ДН) (7-9 и более баллов по шкале Даунаса для доношенных) [7]: стридор,

акроцианоз, периоральный цианоз, одышка, дисфония, сухие хрипы, втяжение податливых мест грудной клетки. В таких случаях требуется активная респираторная поддержка с жесткими параметрами вентиляции (FiO<sub>2</sub> 100%), наблюдаются затруднения при проведении интубационной трубки, а попытки экстубации и перевод на спонтанное дыхание безуспешны.

При II степени и меньше имеются незначительные проявления ДН, которые успешно корригируются, специфические же симптомы отсутствуют. Как правило, такие дети остаются необследованными или имеют ложный диагноз бронхиальной астмы. Родители часто замечают, что ребенок быстро устает при приеме пищи, играх и старается уменьшить их продолжительность. При физической нагрузке наблюдается нарастающая одышка вплоть до кратковременной потери сознания. Голос может быть негромким, осиплым, крик затруднен. Пациенты часто болеют рецидивирующими и затяжными заболеваниями дыхательной системы, в один из эпизодов которых нарастает ДН и может быть заподозрен порок. Наибольшее количество таких случаев приходится на 3-8 месяцы жизни [7].

Помощь в диагностике оказывают рентгенологические и эндоскопические методы.

Золотым стандартом принято считать компьютерную томографию (КТ), которая точно визуализирует уровень, протяженность, степень сужения, толщину стенки трахеи, наличие перипроцесса [8]. Полностью исключает сосудистую составляющую порока КТ-ангиография. Обзорная рентгенография грудной клетки и бронхография являются вспомогательными методами. Стоит подчеркнуть, что ларинготрахеобронхоскопия (ЛТБС) — это лечебно-диагностический метод, позволяющий уточнить диаметр просвета, уровень сужения, оценить состояние слизистой и вне гнойно-воспалительного периода оказать хирургическую помощь [9].

### Лечение

При респираторно значимых формах ПВСТ консервативное лечение неэффективно, возможна только поддерживающая терапия. В настоящее время существуют два метода лечения ПВСТ: эндоскопический и оперативный.

Первый применяется в случаях, когда имеется очень непротяженное сужение или мембрана, стеноз I или II степени. Используются следующие малоинвазивные вмешательства: бужирование с или без пролонгированной интубацией, стентирование, баллонная дилатация, лазерная вапоризация и т.д. Эффективность эндоскопического метода, по данным неко-

торых авторов, достигает 100% [10]. Он также является методом расширения зоны анастомоза после трахеопластики.

При оперативных подходах к лечению ПВСТ оптимальным методом считается циркулярная резекция трахеи (ЦРТ). Однако к ней существует ряд абсолютных противопоказаний: протяженность стеноза более 7–8 полуколец (при широкой мобилизации), малая отдаленность от голосовых связок, многоуровневые стенозы, двусторонний паралич возвратного нерва, обширный трахеопищеводный свищ, нарушение разделительной функции гортани [9]. Протяженные сужения принято корригировать методом скользящей трахеопластики, предложенной V. Tsang et al. (цит. по K. Komori et al. [11]). Наименее распространенные методы в таких ситуациях: продольное вшивание заплаты из реберного хряща по Кимура (1982) или аутоперикарда, кожная реконструкция трахеи по Grillo (используется при отсутствии возможности сформировать просвет из собственной ткани органа) и др. [4, 12, 13]. При 4-м типе стенозов используется метод резекции мостовидного бронха и формирования неотрифуркации [6].

Стоит отметить, что, по данным литературы, летальность после радикального хирургического лечения у детей до 1 месяца достигает 73%, а после одного месяца – 19% [14]. При циркулярной резекции неблагоприятный исход составляет 6,7%, при трахеопластике – 39,5% [13].

### Клинический случай

Пациент, 8 месяцев, был переведен в РНПЦ детской хирургии из областной детской больницы 24.10.2018 с целью дообследования и определения тактики лечения с основным клиническим диагнозом «Множественные врожденные пороки развития (МВПР): дивертикул и стеноз трахеи на уровне Th2. Сужение просвета сегментарных бронхов V1-V2 верхней доли левого легкого. Участки пневмофиброза обоих легких. Врожденный порок сердца (ВПС): дефект межжелудочковой перегородки, открытое овальное окно. Ускорение кровотока в легочной артерии, недостаточность кровообращения I ст. Двусторонний пузырно-мочеточниковый рефлюкс 4 степени. Уретерогидронефроз справа. Осложнение: двусторонний гнойный эндобронхит. Сопутствующий: транзиторный гипотиреоз, стадия субкомпенсации».

Из анамнеза известно, что ребенок родился недоношенным (35–36 недель) при помощи кесарева сечения, 2-й плод из двойни, с массой тела 2530 грамм, беременность протекала

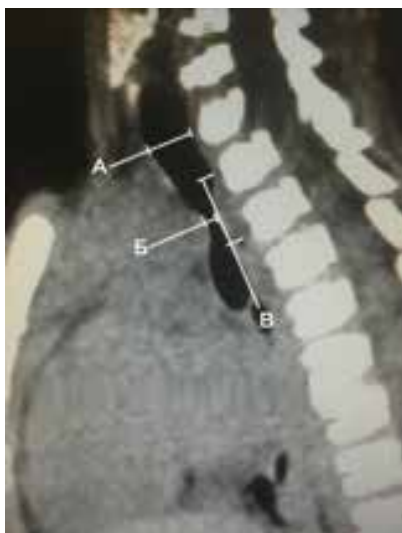нормально. Из родильного зала был переведен в отделение анестезиологии и реанимации (ОАиР) с клиникой ДН и сердечно-сосудистой недостаточности (ССН). У ребенка наблюдались стрidor, тахипное, тахикардия, акроцианоз, периоральный цианоз. Эндотрахеальная респираторная поддержка не потребовалась, проводилась подача увлажненного кислорода через маску. После обследований такое состояние объяснялось наличием врожденного порока сердца и узкими носовыми ходами. На 10-е сутки был переведен в отделение недоношенных новорожденных, на 40-е – выписан домой без признаков ДН и ССН. В первые 6 месяцев жизни пациент многократно госпитализировался с диагнозом острого пиелонефрита. После 6 месяцев – с обструктивными бронхитами (ОБ). В момент последнего пребывания в областной больнице были выполнены следующие исследования: ЛТБС, компьютерная томография, рентгенография грудной клетки после чего был выявлен ПВСТ. Сбор уточняющего анамнеза (со слов матери, шумное дыхание сохранялось с рождения).

При поступлении в РНПЦ детской хирургии состояние средней тяжести. Сознание, аппетит, сон не нарушены, нормотермия. Со стороны органов пищеварения патологии не выявлено. Частота сердечных сокращений (ЧСС) 130 ударов в минуту. Дыхание самостоятельное, жесткое, проводится с обеих сторон, шумное, стридорозное. Выслушиваются влажные двухсторонние хрипы, как рассеянные, так и проводные. Тахипноэ до 50 дыхательных движений (ДД) в минуту. Стул и диурез в норме.

На следующий день, 25.10.18, ребенку была выполнена ЛТБС. Заключение: стеноз трахеи с просветом до 1,8 мм (эндоскоп проведен за зону сужения), проксимальнее которого визуализируется дивертикул трахеи. После чего пациентке были проведены ангиопульмонография, бронхография, а 01.11.18 выполнено повторное КТ. Заключение: диаметр интактной трахеи (ниже перстневидного хряща) до 6,7 мм; на уровне Th3-4 – стеноз протяженностью до 9 мм и диаметром 1,3 мм, по верхнему краю стеноза располагается дивертикул длиной до 6 мм; объемное уменьшение верхней доли правого легкого (рис. 1).

Консилиумом были выставлены показания к хирургической коррекции порока.

В операционной 07.11.18 выполнена продольная срединная стернотомия. Доступ к проблемной зоне произведен после подключения аппарата искусственного кровообращения (АИК), без лигирования и пересечения магистральных сосудов, через задний листок

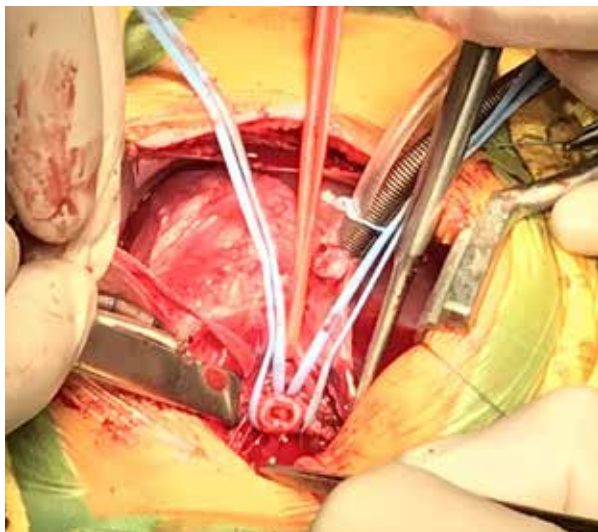


**Рис. 1.** КТ органов грудной клетки, боковая проекция: А – диаметр трахеи ниже перстневидного хряща, Б – диаметр на уровне стеноза, В – протяженность стеноза.

перикарда. Мобилизация средней и нижней трети трахеи, главных бронхов. Выявлена зона стеноза протяженностью 8 миллиметров с дивертикулом, расположенным выше нее. Выполнена ЦРТ выше и ниже зоны последней на 5 мм, наложен анастомоз «конец в конец» (рис. 2). Задняя стенка трахеи ушита непрерывным швом, фиброзно-хрящевая часть за *ligamentum anularia* – восьмиобразными швами Surgipro 5/0 (рис. 3). Интраоперационная ЛТБС: анастомоз состоятелен, просвет достаточный. Дренажи в правую плевральную полость и переднее средостение. Продолжительность этапа реконструкции трахеи с сопутствующей санационной бронхоскопией составила 30 минут.

Послеоперационный период протекал без

**Рис. 2.** Трахея пересечена и взята на держалки за главные бронхи (вид со стороны анестезиолога).



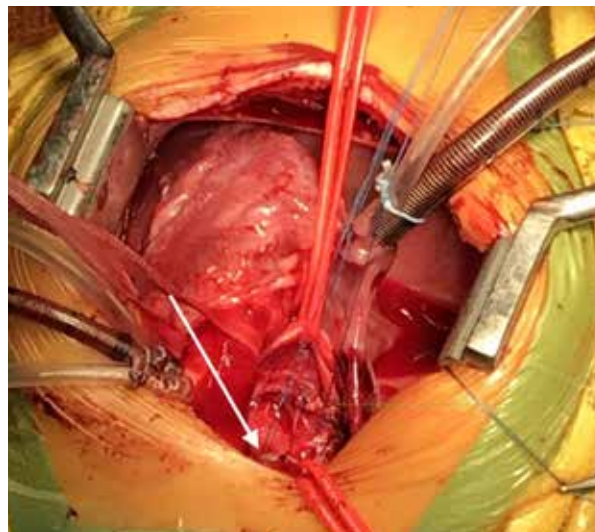
осложнений. Экстубация на 2-е сутки. Перевод из ОАиР на 9-е сутки. Ребенок в удовлетворительном состоянии выписан домой на 15-е сутки. В настоящее время находится под наблюдением педиатра и детского хирурга по месту жительства. Клиники ДН не отмечается.

### Обсуждение

В нашем сообщении мы хотели обратить внимание на возраст пациента, длительный анамнез заболевания и компенсаторные возможности детского организма. Быстрая адаптация и компенсация организма к ВПС и стенозу III степени не позволили заподозрить врожденный порок развития трахеи, пока он не достиг уровня явных клинических проявлений, т. е. декомпенсации. Течение болезни у данного ребенка больше характерно для стеноза трахеи I или II, хотя, по данным литературы, такого рода патология проявляется сразу при рождении и протекает тяжело. Поэтому у сложных в диагностическом плане пациентов необходимо помнить о возможном наличии анатомических нарушений дыхательных путей. В случаях приобретенной патологии либо врожденного порока воздухопроводящих путей основным методом диагностики является КТ и ЛТБС.

Ключевыми моментами в выборе тактики лечения были оперативный доступ и интраоперационное обеспечение дыхательной функции. На наш взгляд, в конкретной клинической ситуации оптимальным оперативным доступом оказалась полная срединная стернотомия, поскольку благодаря этому подходу было обеспечено на первом этапе беспрепятственное подключение АИК и на втором этапе – бла-

**Рис. 3.** Трахея ушита, в нижнем углу раны видны восьмиобразные швы, наложенные на переднюю губу (вид со стороны анестезиолога).



гоприятные условия для резекции трахеи с формированием анастомоза без вентиляционной поддержки легких. Положительным преимуществом данного доступа явилась полная бескровная мобилизация трахеи, бифуркации трахеи и обоих главных бронхов, что позволило избежать излишнего натяжения зоны трахео-трахеального анастомоза.

При развитии легочных осложнений предполагалось резервное использование экстракорпоральной мембранной оксигенации.

Выработанный алгоритм оказался эффективным и может быть применим в хирургии детского возраста при лечении врожденных пороков внутригрудного отдела трахеи.

### Заключение

Представленный случай описывает редкое клиническое наблюдение и успешное лечение порока развития трахеи у ребенка.

Диагностика, выбор лечебной тактики, а также эффективная оперативная коррекция с последующим ведением пациентов с данным пороком может быть осуществлена только при мультидисциплинарном подходе с привлечением квалифицированного персонала и уникального оборудования высокоспециализированных центров.

### Финансирование

Финансовой поддержки со стороны компаний-производителей лекарственных препаратов, медицинской техники авторы не получали.

### Конфликт интересов

Авторы заявляют, что конфликт интересов отсутствует.

### Согласие пациента на публикацию

Родители пациента дали согласие на публикацию сообщения и размещение в интернете информации о характере заболевания, проведенном лечении и его результатах с научной и образовательной целями.

### ЛИТЕРАТУРА

1. Antón-Pacheco JL, Morante R. Operative or non-operative treatment of congenital tracheal stenosis: is there something new? *J Thorac Dis.* 2017 Dec;9(12):4878-80. doi: 10.21037/jtd.2017.11.75
2. Herrera P, Caldarone C, Forte V, Campisi P, Holtby H, Chait P, Chiu P, Cox P, Yoo SJ, Manson D, Kim PC. The current state of congenital tracheal

- stenosis. *Pediatr Surg Int.* 2007 Nov;23(11):1033-44. doi: 10.1007/s00383-007-1945-3
3. Hoffer ME, Tom LW, Wetmore RF, Handler SD, Potsic WP. Congenital tracheal stenosis. The otolaryngologist's perspective. *Arch Otolaryngol Head Neck Surg.* 1994 Apr;120(4):449-53. doi:10.1001/archotol.1994.01880280077015
4. Руденко ЄО. Повні хрящові кільця – рідкісний та важкий стеноз трахеї у дітей. Мінінвразивне та хірургічне лікування. *Хірургія Дитячого Вуку.* 2018;(1):66-74. doi 10.15574/PS.2018.58.66
5. Перельман МИ. Хирургия трахеи. Москва, РФ: Медицина; 1972. 190 с. <https://studfiles.net/preview/1215219/>
6. Grillo HC. Surgery of the trachea and bronchi. London, UK: BC Decker Inc Hamilton; 2004. 872 p.
7. Волосянко АБ, Ходан ВВ, Баргій ММ, Кузик СВ, Навроцька ЛБ, Льків МВ. Клінічна характеристика стенотичних уражень верхніх відділів дихального тракту у дітей раннього віку [Електронний ресурс]. *Здоровье Ребенка.* 2012;(1):66-69. [Дата обращения 01 Янв 2019]. <http://www.mif-ua.com/archive/article/26008>
8. Шевченко ЮВ, Селиверстов ПВ, Нечаев ЕВ. Изометрия стенозов гортани и трахеи с помощью мультиспиральной компьютерной томографии [Электронный ресурс]. *Сиб Мед Журн.* 2014;(1):117-21. [Дата обращения 20 Окт 2018]. <http://smj.ismu.baikal.ru/index.php/-osn/issue/view/29/2014-1>
9. Татур АА. Циркулярная резекция трахеи в лечении ее рубцовых стенозов [Электронный ресурс]. *Мед Журн.* 2014;(1):119-24. [Дата обращения 25 Окт 2018]. <https://www.bsmu.by/medicaljournal/category47/>
10. Кривченя ДЮ, Руденко ЕО, Дубровин АГ. Миниинвазивная коррекция стеноза дыхательных путей у детей. *Перинатология и Педиатрия.* 2018;(1):118-24. doi: 10.15574/PP.2018.73.118
11. Komori K, Toma M, Shimojima N, Yamamoto Y, Uto K, Ogata S, Kano M, Hirobe S. Laryngeal release with slide tracheoplasty for long-segment congenital tracheal stenosis. *Gen Thorac Cardiovasc Surg.* 2015 Oct;63(10):583-85. doi: 10.1007/s11748-013-0329-y
12. Tsugawa C, Kimura K, Muraji T, Nishijima E, Matsumoto Y, Murata H. Congenital stenosis involving a long segment of the trachea: further experience in reconstructive surgery. *J Pediatr Surg.* 1988 May;23(5):471-75. doi: 10.1016/S0022-3468(88)80451-2
13. Backer CL, Holinger LD. A history of pediatric tracheal surgery. *World J Pediatr Congenit Heart Surg.* 2010 Oct;1(3):344-63. doi: 10.1177/2150135110381602
14. Chiu PP, Kim PC. Prognostic factors in the surgical treatment of congenital tracheal stenosis: a multicenter analysis of the literature. *J Pediatr Surg.* 2006 Jan;41(1):221-25; discussion 221-5. doi: 10.1016/j.jpedsurg.2005.10.043

### REFERENCES

1. Antón-Pacheco JL, Morante R. Operative or non-operative treatment of congenital tracheal stenosis: is there something new? *J Thorac Dis.* 2017 Dec;9(12):4878-80. doi: 10.21037/jtd.2017.11.75
2. Herrera P, Caldarone C, Forte V, Campisi P, Holtby H, Chait P, Chiu P, Cox P, Yoo SJ, Manson D, Kim PC. The current state of congenital tracheal stenosis. *Pediatr Surg Int.* 2007 Nov;23(11):1033-44. doi: 10.1007/s00383-007-1945-3

3. Hoffer ME, Tom LW, Wetmore RF, Handler SD, Potsic WP. Congenital tracheal stenosis. The otolaryngologist's perspective. *Arch Otolaryngol Head Neck Surg.* 1994 Apr;120(4):449-53. doi:10.1001/archotol.1994.01880280077015
4. Rudenko EO. Complete cartilage rings – a rare and severe trachea stenosis in children/ Minimally invasive and surgical treatment. *Khirurgiia Ditiachogo Viku.* 2018;(1):66-74. doi 10.15574/PS.2018.58.66 (in Ukr.)
5. Perel'man MI. Khirurgiia trakhei. Moscow RF: Meditsina; 1972. 190 p. <https://studfiles.net/preview/1215219> (in Russ.)
6. Grillo HC. Surgery of the trachea and bronchi. London, UK: BC Decker Inc Hamilton; 2004. 872 p.
7. Volosianko AB, Khodan VV, Bagrii MM, Kuzik SV, Navrots'ka LB, Il'viv MV. Klinichna kharakteristika stenotichnikh urazhen' verkhnikh viddiliv dikhal'nogo traktu u ditei rann'ogo viku [Elektronnyi resurs]. *Zdorov'e Rebenka.* 2012;(1):66-69. [Data obrashcheniia 01 Ianv 2019]. <http://www.mif-ua.com/archive/article/26008> (in Ukr.)
8. Shevchenko IuV, Seliverstov PV, Nechaev EV. MCT-isometry of stenoses of a throat and trachea. [Elektronnyi resurs]. *Sib Med Zhurn.* 2014;(1):117-21. [Data obrashcheniia 20 Okt 2018]. <http://smj.ismu.baikal.ru/index.php/osn/issue/view/29/2014-1> (in Russ.)
9. Tatur AA. Circular tracheal resection in treatment of cicatricial stenosis [Elektronnyi resurs]. *Med Zhurn.* 2014;(1):119-24. [Data obrashcheniia 25 Okt 2018]. <https://www.bsmu.by/medicaljournal/category47/> (in Russ.)
10. Krivczenya DU, Rudenko EO, Dubrovin A.G. Minimally invasive treatment of airway stenoses in children. *Perinatologiya i Pediatriia.* 2018;(1):118-24. doi: 10.15574/PP.2018.73.118 (in Ukr.)
11. Komori K, Toma M, Shimojima N, Yamamoto Y, Uto K, Ogata S, Kano M, Hirobe S. Laryngeal release with slide tracheoplasty for long-segment congenital tracheal stenosis. *Gen Thorac Cardiovasc Surg.* 2015 Oct;63(10):583-85. doi: 10.1007/s11748-013-0329-y
12. Tsugawa C, Kimura K, Muraji T, Nishijima E, Matsumoto Y, Murata H. Congenital stenosis involving a long segment of the trachea: further experience in reconstructive surgery. *J Pediatr Surg.* 1988 May;23(5):471-75. doi: 10.1016/S0022-3468(88)80451-2
13. Backer CL, Holinger LD. A history of pediatric tracheal surgery. *World J Pediatr Congenit Heart Surg.* 2010 Oct;1(3):344-63. doi: 10.1177/2150135110381602
14. Chiu PP, Kim PC. Prognostic factors in the surgical treatment of congenital tracheal stenosis: a multicenter analysis of the literature. *J Pediatr Surg.* 2006 Jan;41(1):221-25; discussion 221-5. doi: 10.1016/j.jpedsurg.2005.10.043

**Адрес для корреспонденции**

220013, Республика Беларусь, г. Минск,  
пр. Независимости, д. 64,  
Республиканский научно-практический  
центр детской хирургии,  
отделение плановой хирургии,  
тел.: +375 29 386 81 79,  
e-mail: kisandra@yandex.ru,  
Малашенко Никита Михайлович

**Сведения об авторах**

Малашенко Никита Михайлович, врач-детский хирург хирургического отделения №3, Республиканский научно-практический центр детской хирургии, г. Минск, Республика Беларусь. <https://orcid.org/0000-0002-4340-7623>  
Еськов Сергей Александрович, к.м.н., врач-торакальный хирург, заведующий торакальным отделением, Минский научно-практический центр хирургии, трансплантологии и гематологии, г. Минск, Республика Беларусь. <https://orcid.org/0000-0001-9957-1644>  
Малькевич Виктор Тихонович, д.м.н., доцент, врач-торакальный хирург, заведующий лабораторией торакальной онкопатологии, Республиканский научно-практический центр онкологии и медицинской радиологии имени Н.Н. Александрова, агрогородок Лесной, Минский район, Республика Беларусь. <https://orcid.org/0000-0001-6138-8713>  
Заполянский Андрей Валентинович, к.м.н., врач-детский хирург, заведующий отделом хирургии, Республиканский научно-практический центр детской хирургии, г. Минск, Республика Беларусь. <https://orcid.org/0000-0001-6854-7625>  
Свицкий Александр Анатольевич, к.м.н., доцент, врач-детский хирург, заместитель директора по лечебной работе, Республиканский научно-

**Address for correspondence**

220013, The Republic of Belarus,  
Minsk, Independence Ave., 64,  
Children's Surgery National  
Applied Research Hospital.  
Tel. +375 29 386 81 79,  
e-mail: kisandra@yandex.ru,  
Nikita M. Malashenko

**Information about the authors**

Malashenko Nikita M., Pediatric Surgeon, Surgical Department №3, Children's Surgery National Applied Research Hospital, Minsk, Republic of Belarus. <https://orcid.org/0000-0002-4340-7623>  
Yeskov Sergey A., PhD, Thoracic Surgeon, Head of the Thoracic Department, Minsk Scientific and Practical Center for Surgery, Transplantology and Hematology, Minsk, Republic of Belarus. <https://orcid.org/0000-0001-9957-1644>  
Malkevich Viktor T., MD, Associate Professor, Thoracic Surgeon, Head of the Laboratory of the Thoracic Cancer Pathology, N.N. Alexandrov National Cancer Centre of Belarus, Lesnoy, Minsk District, Republic of Belarus. <https://orcid.org/0000-0001-6138-8713>  
Zapalianski Andrei V., PhD, Pediatric Surgeon, Head of the Surgery Department, Children's Surgery National Applied Research Hospital, Minsk, Republic of Belarus. <https://orcid.org/0000-0001-6854-7625>  
Svirsky Aliaksandr A., PhD, Associate Professor, Pediatric Surgeon, Deputy Director for Medical Work, Children's Surgery National Applied Research Hospital, Minsk, Republic of Belarus. <https://orcid.org/0000-0001-6323-6537>  
Grinevich Yuri M., PhD, Associate Professor, Pediatric Surgeon, Head of the Surgical Department №4, Children's Surgery National Applied Research Hospital,

практический центр детской хирургии, г. Минск, Республика Беларусь.

<https://orcid.org/0000-0001-6323-6537>

Гриневи́ч Ю́рий Ме́числавови́ч, к.м.н., доцент, врач-детский хирург, заведующий хирургическим отделением № 4, Республиканский научно-практический центр детской хирургии, г. Минск, Республика Беларусь.

<https://orcid.org/0000-0003-4376-9971>

Мараховский Кирилл Юрьевич, к.м.н., врач-детский хирург, заведующий диагностическим отделом, Республиканский научно-практический центр детской хирургии, г. Минск, Республика Беларусь.

<https://orcid.org/0000-0002-4191-6053>

Линник Юрий Иванович, врач-детский кардиохирург, заведующий отделом детской кардиохирургии, Республиканский научно-практический центр детской хирургии, г. Минск, Республика Беларусь.

<https://orcid.org/0000-0002-8281-3149>

Рябушко Елена Станиславовна, врач-перфузиолог, отделение анестезиологии и реанимации №1, Республиканский научно-практический центр детской хирургии, г. Минск, Республика Беларусь.

<https://orcid.org/0000-0002-6248-9847>

Замаре́ев Алекса́ндр Ива́нович, врач-анестезиолог-реаниматолог, заведующий отделением анестезиологии и реанимации №1, Республиканский научно-практический центр детской хирургии, г. Минск, Республика Беларусь.

<https://orcid.org/0000-0002-3712-8505>

Аверин Василий Иванович, д.м.н., профессор, заведующий кафедрой детской хирургии, Белорусский государственный медицинский университет, г. Минск, Республика Беларусь.

<https://orcid.org/0000-0003-3343-8810>

Minsk, Republic of Belarus.

<https://orcid.org/0000-0003-4376-9971>

Marakhovsky Kirill Yu., PhD, Pediatric Surgeon, Head of the Diagnostic Department, Children's Surgery National Applied Research Hospital, Minsk, Republic of Belarus.

<https://orcid.org/0000-0002-4191-6053>

Linnik Yuri I., Pediatric Cardiovascular Surgeon, Head of the Department of Pediatric Cardiovascular Surgery, Children's Surgery National Applied Research Hospital, Minsk, Republic of Belarus.

<https://orcid.org/0000-0002-8281-3149>

Ryabushko Elena S., Perfusionist, the Department of Anesthesiology and Resuscitation №1, Children's Surgery National Applied Research Hospital, Minsk, Republic of Belarus.

<https://orcid.org/0000-0002-6248-9847>

Zamareev Aliaksandr I., Anesthesiologist - Resuscitator, Head of the Department of Anesthesiology and Resuscitation №1, Children's Surgery National Applied Research Hospital, Minsk, Republic of Belarus.

<https://orcid.org/0000-0002-3712-8505>

Averin Vasily I., MD, Professor, Head of the Department of Pediatric Surgery, Belarusian State Medical University, Minsk, Republic of Belarus.

<https://orcid.org/0000-0003-3343-8810>

#### Информация о статье

*Поступила 15 мая 2019 г.*

*Принята в печать 9 сентября 2019 г..*

*Доступна на сайте 1 ноября 2019 г.*

#### Article history

*Arrived: 15 May 2019*

*Accepted for publication: 9 September 2019*

*Available online: 1 November 2019*