



ПРИЧИНЫ РАЗВИТИЯ ПОСЛЕОПЕРАЦИОННОГО ЭНТЕРОКОЛИТА ПРИ БОЛЕЗНИ ГИРШПРУНГА У ПАЦИЕНТОВ ДЕТСКОГО ВОЗРАСТА

Республиканский научно-практический центр детской хирургии, г. Минск,
Республика Беларусь

Цель. Провести анализ причин развития энтероколита в группе пациентов с болезнью Гиршпрунга после радикального хирургического лечения с целью предупреждения его возникновения и улучшения результатов лечения.

Материал и методы. За период с 2010 по 2018 год в РНПЦ детской хирургии прооперировано 92 пациента с болезнью Гиршпрунга методом трансанального эндоректального низведения кишки (Transanal Endorectal Pull-Through – ТЕРТ) (в различных вариантах) в возрасте от 1 месяца до 16 лет. В настоящее исследование были включены все пациенты с признаками послеоперационного энтероколита. Оценивали клинические проявления заболевания, возраст пациентов на момент радикального оперативного лечения, форму болезни Гиршпрунга, изменения в морфологической картине биопсийного материала кишки.

Результаты. За период с 2010 по 2018 год в исследуемой группе (19 пациентов с послеоперационным энтероколитом – 27,2% от общего количества пациентов) преобладали случаи энтероколита легкой и средней степени тяжести. В 8 случаях послеоперационных энтероколитов тяжелой степени потребовалось хирургическое лечение. Выявлено, что возникновение послеоперационного энтероколита не зависело от возраста пациента на момент радикальной операции. Основными причинами возникновения послеоперационного энтероколита являлись следующие: длинная зона резекции кишки при протяженном аганглиозе и наличие предшествовавших энтероколитов в анамнезе до радикальной операции. При морфологическом исследовании операционного материала с электронно-микроскопическим контролем выявлено, что в случаях энтероколита при болезни Гиршпрунга деструктивным процессам подвергались клетки иммунной системы (эозинофилы, тучные клетки) и эндокриноциты стенки кишки, что способствовало возникновению рецидивирующих энтероколитов после радикального хирургического лечения.

Заключение. Выявление основных причин возникновения послеоперационного энтероколита позволило выделить группу пациентов, угрожаемых по развитию этого тяжелого осложнения болезни Гиршпрунга. Своевременные и адекватные профилактика и лечение послеоперационного энтероколита улучшили результаты лечения пациентов.

Ключевые слова: болезнь Гиршпрунга, аганглиоз, толстая кишка, энтероколит, трансанальное эндоректальное низведение, послеоперационные осложнения

Objective. To analyze the causes for the development of enterocolitis in the group of patients with Hirschsprung disease after radical surgical treatment in order to prevent its occurrence and improve treatment outcomes.

Methods. During the period for 2010–2018, 92 patients with Hirschsprung disease at the age of 1 month up to 16 years were operated at the Center for Pediatric Surgery by the transanal endorectal pull-through (TEPT) method (in various versions). All patients with the signs of postoperative enterocolitis were included in this study. The clinical manifestations of the disease, age of patients at the time of radical surgical treatment, the form of Hirschsprung disease, changes in the morphological picture of bowel biopsy material were assessed.

Results. During the period of 2010–2018, cases of enterocolitis of mild and moderate severity prevailed in the study group (19 patients with postoperative enterocolitis – 27.2% of the total number of patients). Surgery was required in 8 cases of severe postoperative enterocolitis. The occurrence of postoperative enterocolitis was established to not depend on the patient's age at the time of the radical operation ($p>0.05$). The main causes for the occurrence of postoperative enterocolitis were the following: a long zone of bowel resection in the extended agangliosis and the presence of previous enterocolitis in the history prior to radical surgery. Also, during the morphological study of the operative material with electron microscopic examination, it was revealed that immune cells (eosinophils, mast cells) and endocrinocytes were subjected to destructive processes during enterocolitis in Hirschsprung disease, which contributed to the occurrence of recurrent enterocolitis after radical surgery.

Conclusions. The identification of the main causes of postoperative enterocolitis permitted to identify the group of patients who are likely to develop this serious complication of Hirschsprung disease. Timely and adequate prevention and treatment of postoperative enterocolitis improved patients' treatment outcomes.

Keywords: Hirschsprung disease, agangliosis, colon, enterocolitis, transanal endorectal pull-through, postoperative complications



Научная новизна статьи

Изучены причины развития послеоперационного энтероколита после радикальной операции при болезни Гиршпрунга у пациентов детского возраста. Установлено, что на развитие послеоперационного энтероколита оказывает влияние наличие у пациента длинной зоны аганглиоза (субтотальные и тотальные формы болезни Гиршпрунга), а также предшествовавшие перенесенные энтероколиты. Анализ возможных причин послеоперационного энтероколита и прогнозирование его развития способствовали более эффективному назначению лечения пациентам с болезнью Гиршпрунга в послеоперационном периоде.

What this paper adds

The causes of postoperative enterocolitis after radical surgery in Hirschsprung disease in children have been studied. It has been established that the development of postoperative enterocolitis is affected by the presence of agangliosis long zone in a patient (subtotal and total forms of Hirschsprung disease), as well as previous enterocolitis in anamnesis. The analysis of the possible causes of postoperative enterocolitis and the prediction of its development has contributed to more effective treatment of patients with Hirschsprung disease in the postoperative period.

Введение

Энтероколит – частое осложнение, которое встречается у пациентов после радикального хирургического лечения болезни Гиршпрунга. Энтероколит наблюдается в любом возрасте, от периода новорожденности до взрослого состояния, независимо от медикаментозного лечения или выполненного хирургического вмешательства. Рецидивирующий энтероколит развивается даже при наличии выведенной стомы [1, 2, 3]. Частота возникновения послеоперационного энтероколита зависит от вида хирургической коррекции, наличия предрасполагающих факторов, а также от диагностических критериев энтероколита, принятых в клиническом учреждении. По данным литературы, частота возникновения этого осложнения варьирует в широких пределах (6–43%) [1, 2, 4]. Именно различия в формулировке и интерпретации термина энтероколита, его критериев, а также дифференциальная диагностика энтероколита с рядом других процессов, таких как гастроэнтерит или спазм внутреннего анального сфинктера, ограничивают возможности проведения сравнительного анализа [4, 5, 6].

Несмотря на многочисленные исследования, полное понимание этиологии энтероколита еще не достигнуто. Много теорий было предложено, чтобы объяснить его возникновение, включая такие этиологические факторы, как физическое расширение проксимальной части кишки, изменение характера содержимого кишки, ротавирусы, клостридии, повышение активности простагландина E1, иммунологический дефект слизистой оболочки кишки и др. Длина аганглионарного сегмента также может рассматриваться как возможный фактор увеличения риска возникновения энтероколита. Несомненно, большая длина аганглионарного сегмента вызывает более выраженную проксимальную дилатацию кишки в связи с ее обструкцией под большим давлением, увеличивающей бактериальный стаз [2, 7, 8].

Многими исследователями доказано, что продукция муцина значительно снижена у па-

циентов с болезнью Гиршпрунга. Причем в ганглионарной части кишки обнаружены сходные повреждения продукции слизи, аналогичные таковым в аганглионарном сегменте. В связи с этим возникает нарушение функции защитного слизистого барьера кишки у пациентов с болезнью Гиршпрунга даже в гистологически нормальной ее части, бактериальное повреждение слизистой оболочки и транслокация флоры [2, 9].

Некоторые гистологические и иммунологические исследования выявили локальный или системный иммунологический дефицит с нарушением функции лимфоцитов [8]. Секреторный иммуноглобулин А обеспечивает основной иммунологический барьер в желудочно-кишечном тракте, устойчивость к бактериям и предотвращает бактериальную транслокацию через кишечную стенку. Несомненно, при возникновении первого эпизода энтероколита нарушается процесс формирования кишечного иммунитета выработкой соответствующих антител, что является причиной хронических изменений в слизистой оболочке кишки и увеличения риска следующих эпизодов. Это может объяснить реальную возможность возникновения рецидива энтероколита после выведения стомы или успешной операции [2, 7, 8].

Макрофаги играют важную роль в воспалении в мышечной оболочке. Увеличение количества и активности макрофагов при воспалении приводит к нарушению работы интерстициальных клеток Кахала, отвечающих за ритмичность работы кишечника в участках кишки, в которых ганглии интактны. Нарушения перистальтики могут вызвать стаз, бактериальный рост и, вместе с нарушением продукции нормальной слизи, усилить транслокацию [7, 8].

Теория повреждения на уровне генов, запускающих механизмы развития энтероколита при болезни Гиршпрунга, имеет подтверждение у детей с болезнью Дауна, у которых энтероколит развивается в 50% случаев, один и более эпизодов. Присутствие других сопутствующих аномалий также вызывает увеличение частоты энтероколита [2, 10].

При микробиологическом исследова-

нии в большинстве случаев удается выделить *Clostridium difficile* [2, 3, 7, 8].

Улучшение результатов лечения болезни Гиришпрунга у детей возможно при точном учете всех случаев энтероколита в послеоперационном периоде, анализе причин его возникновения и разработке программы его профилактики и лечения [2, 6, 7, 11, 12].

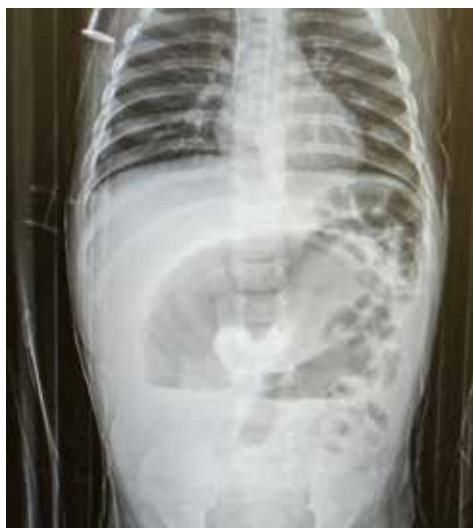Цель. Провести анализ причин развития энтероколита в группе пациентов с болезнью Гиришпрунга после радикального хирургического лечения с целью предупреждения его возникновения и улучшения результатов лечения.

Материал и методы

В настоящее исследование были включены все пациенты, оперированные по поводу болезни Гиришпрунга методом трансанального эндоректального низведения кишки в различных вариантах, в возрасте от 1 месяца до 16 лет, с клиническими признаками послеоперационного энтероколита. За период с 2010 по 2018 год в Республиканском научно-практическом центре детской хирургии прооперировано 92 пациента.

Выявлено 25 пациентов, перенесших послеоперационный энтероколит различной степени тяжести. У большинства пациентов в исследуемой группе отмечались признаки энтероколита легкой (вздутие живота, жидкий частый стул) или средней степени тяжести (вздутие живота; жидкий стул, иногда с прожилками крови; повышение температуры тела; иногда рвота); для пациентов с тяжелой степенью энтероколита было характерно декомпенсированное общее состояние, сопровождающееся выраженной интоксикацией, гиповолемией.

Рис. 1. Обзорная вертикальная рентгенограмма брюшной полости пациента, 7 месяцев, с послеоперационным энтероколитом.



В лабораторных анализах преобладал лейкоцитоз со сдвигом лейкоцитарной формулы, повышение СРБ. При тяжелых формах отмечались электролитные нарушения.

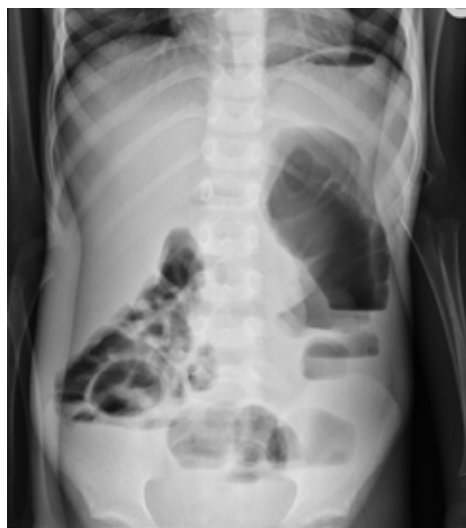Рентгенологические исследования проводили с использованием аппарата "Siemens" (Германия). На обзорной рентгенограмме выявлялись избыточно пневматизированные, раздутые петли тонкой и толстой кишки, с уровнями жидкости (рис. 1, 2).

При проведении интраоперационного морфологического экспресс-исследования операционного материала после заморозки была произведена резка его на криостате НМ 525 (Германия) и приготовлены срезы толщиной 8 мкм, которые, после окрашивания гематоксилином и эозином, были просмотрены в световом микроскопе Optec ВК 5000, оснащенном цифровой камерой (Optec, Китай).

При проведении гистологического исследования операционного материала участки кишки фиксировали в 10% нейтральном формалине в течение 48 часов, затем промывали в проточной воде в течение 24 часов, обезвоживали в спиртах восходящей концентрации (70°, 80°, 96°, абсолютный спирт). Далее материал проводили через спирт-хлороформ, хлороформ, хлороформ-парафин и заливали в парафин. Из парафиновых блоков изготавливали срезы толщиной 4-5 мкм, которые окрашивали гематоксилин-эозином.

Субмикроскопическая организация слизистой оболочки на операционном материале кишки изучена электронно-микроскопическими методами. Для этого биоптат кишки погружали в фиксирующий раствор 2,5% глутарового альдегида на 2 часа при $t=4^{\circ}\text{C}$. Затем материал измельчали и повторно фиксировали

Рис. 2. Обзорная вертикальная рентгенограмма брюшной полости пациента, 6 лет, с послеоперационным энтероколитом.



в 1% растворе четырехоксида осмия в течение 2 часов при $t=4^{\circ}\text{C}$.

После завершения альдегид-осмиевой фиксации материал обезвоживали в спиртах восходящей крепости и заливали в аралдит по схеме, изложенной в руководстве Боголепова Н.Н. (1976) [13].

Материал, залитый в капсулы с аралдитом, для полимеризации помещали в термостат при $T=37^{\circ}\text{C}$, затем при $T=56^{\circ}\text{C}$ на 2 суток.

Срезы готовили на ультратоме марки ЛКБ, контрастировали цитратом свинца и просматривали на электронном микроскопе JEM 100В и JEM 100СХ (JEM, Япония).

В лабораторной диагностике с целью определения этиологического агента применены методы бактериологического анализа: посев кала на бактериальные среды, бактериоскопия с окраской по Грамму, молекулярно-генетическая детекция генов токсигенности (полимеразная цепная реакция – ПЦР), иммунно-ферментный анализ (ИФА), определение токсигенов.

Статистика

Статистическая обработка полученных результатов проводилась с применением пакета прикладных программ «STATISTICA» (Version 10-Index, StatSoft Inc., лицензионный ВХХR207F383502FA-Д). Качественные показатели представлены частотами и процентами. При исследовании таблиц сопряженности независимых групп использовался критерий хи-квадрат Пирсона (χ^2), в случае нарушения предположений, лежащих в основе критерия χ^2 , применяли точный критерий Фишера. Результаты анализа считались статистически значимыми при $p < 0,05$.

Результаты

Проанализировано количество случаев возникновения послеоперационного энтероколита в зависимости от возраста пациента на момент радикального оперативного лечения (таблица 1).

В исследуемой группе были пациенты с короткой (ректальной и ректо-сигмоидной) формой болезни Гиршпрунга и длинной (субтотальной) зоной аганглиоза. Произведен анализ возникновения случаев послеоперационного энтероколита в зависимости от длины зоны аганглиоза, а также наличия энтероколита у пациента в анамнезе до операции (таблица 2).

Выявлено, что у всех 9 пациентов с субтотальной формой болезни Гиршпрунга энтероколит был отмечен и до, и после операции. Среди этих пациентов четверо были с генетическим пороком – трисомия по 21-й хромосоме (болезнь Дауна).

В представленной таблице видно, что при короткой зоне аганглиоза 11 детей были с энтероколитом до и после операции, а также 5 пациентов с послеоперационным энтероколитом без предшествовавших энтероколитов до операции.

Из представленных данных следует, что послеоперационный энтероколит (хотя бы 1 эпизод) развился у 25 пациентов (27,2%) из 92 оперированных детей, причем у 20 пациентов из 25 (80,0%), перенесших послеоперационный энтероколит, эпизоды энтероколита были до операции. Все пациенты, у которых отмечались признаки энтероколита до операции, перенесли послеоперационный энтероколит.

В результате проведенных исследований выявлены основные причины, которые были наиболее значимы в развитии послеоперационного энтероколита у пациентов с болезнью Гиршпрунга: длинная зона аганглиоза и на-

Таблица 1

Количество случаев энтероколита в зависимости от возраста пациента на момент операции

Возраст на момент операции	n	Количество пациентов с послеоперационным энтероколитом, n (%)	P
1 <2 мес.	20	6 (30,0)	$_{1-2}=0,72, \quad _{1-3}=0,80, \quad _{1-4}=0,62$
2 2 мес. – 1 год	39	10 (25,6)	$_{2-3}=0,96, \quad _{2-4}=0,54$
3 1-3 года	19	5 (26,3)	$_{3-4}=0,60$
4 >3 лет	14	4 (28,6)	–
Всего	92	25 (27,2)	–

Таблица 2

Количество случаев послеоперационного энтероколита в зависимости от длины аганглиоза и энтероколита до операции

Форма болезни Гиршпрунга	n (%)	Энтероколит		p
		до операции	после операции	
Короткая зона (ректальная или ректо-сигмоидная)	83 (90,2)	11 (13,3%)	16 (19,3%)	$=0,29$
Субтотальная	9 (9,8)	9 (100%)	9 (100%)	$=1,00$
P	–	$<0,001$	$=0,006$	
Всего	92 (100)	20 (21,7%)	25 (27,2%)	$=0,39$

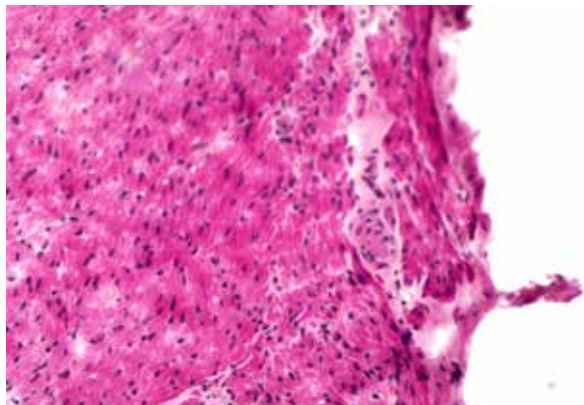


Рис. 3. Стенка толстой кишки пациента, 2 лет, с послеоперационным энтероколитом. Окраска — гематоксилин-эозин. Ув. $\times 125$.

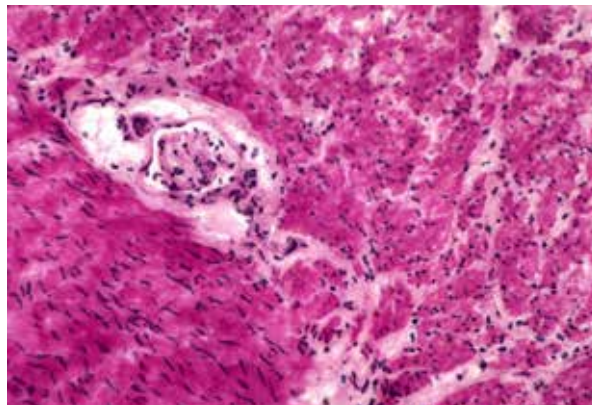


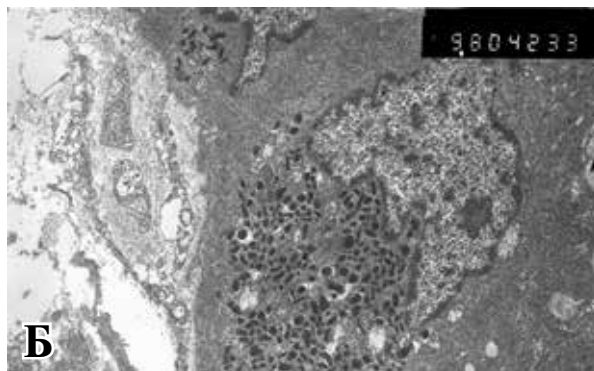
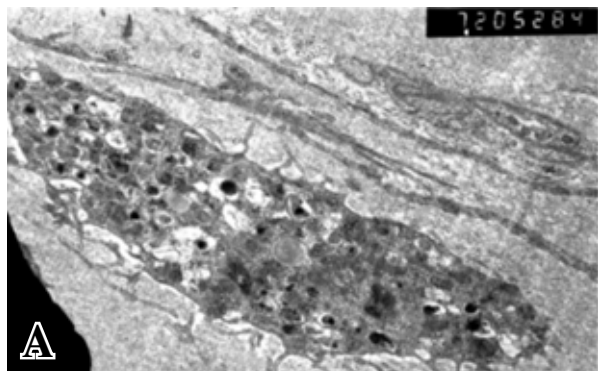
Рис. 4. Стенка толстой кишки пациента, 6 лет, с послеоперационным энтероколитом. Окраска — гематоксилин-эозин. Ув. $\times 125$.

личие предшествовавших энтероколитов в анамнезе до операции.

При интраоперационном экспресс-исследовании и гистологическом исследовании операционного материала во всех участках кишки были выявлены признаки воспаления, полнокровие сосудов, измененные, деформированные ганглии, недостаточное количество клеток Кахала (рис. 3, рис. 4.).

Для установления возможных причин возникновения частых энтероколитов 4 пациентам с послеоперационным энтероколитом было проведено исследование стенки толстой кишки (рис. 5). Электронно-микроскопическое исследование аганглионарного участка кишки показало, что при энтероколите деструктивным процессам подвергаются клетки иммунной системы (эозинофилы, тучные клетки) и эндокриноциты. Характерным признаком повреждения тучных клеток и эозинофилов при данной патологии было появление в них многочисленных очагов дегрануляции, свидетельствующих о выходе из клеток биологически активных веществ и утрате ими своих защитных функций.

Рис. 5. Электронная микроскопия участка толстой кишки проксимальнее аганглионарной зоны у пациентов с болезнью Гиршпрунга, с послеоперационным энтероколитом. Многочисленные очаги дегрануляции эозинофила (А) и тучной клетки (Б) в подслизистом слое ганглионарной части толстой кишки у пациента, 2 лет, с болезнью Гиршпрунга.



Аналогичные изменения в стенке кишки были выявлены также и в ганглионарном участке толстой кишки. Повреждение клеток иммунной системы в стенке кишки объясняет возникновение повторных эпизодов энтероколита.

В исследуемой группе пациентов преобладали случаи энтероколита легкой и средней степени тяжести (17 пациентов).

В 2 случаях развитие послеоперационного энтероколита на 6-7-е сутки после операции у пациентов с субтотальной формой болезни Гиршпрунга привело к образованию язв и перфораций тонкой кишки; дети были прооперированы, язвы ушиты. Пациенты выздоровели.

В 4 случаях тяжелое состояние пациентов с энтероколитом потребовало выведения илеостомы. Нужно отметить, что наличие стомы у пациента способствовало более эффективному лечению энтероколита, обеспечивая декомпрессию кишечника, однако не предупреждало возникновение энтероколита. Этим пациентам потребовалось повторное хирургическое лечение — ренизведение кишки и закрытие стомы. Пациенты выздоровели.

В 2 случаях тяжелого послеоперационного энтероколита была выполнена диагностическая лапароскопия с целью исключения хирургических осложнений.

При исследовании кала на патогенный инфекционный агент у 8 пациентов выявлен токсин *Clostridium difficile* (32%), у 14 пациентов — *Klebsiella pneumoniae* (56%), *Rotavirus* — в 3 случаях (12%).

Обсуждение

В результате проведенного исследования выявлено, что частота возникновения послеоперационного энтероколита после радикальной операции при болезни Гиршпрунга в исследуемой группе пациентов сопоставима с данными мировой литературы. Снижения заболеваемости можно достичь ранней диагностикой болезни Гиршпрунга и энтероколита, своевременным хирургическим и медикаментозным лечением.

Электронно-микроскопическое исследование стенки кишки показало, что аутоиммунные процессы, возникающие в стенке кишки, являются причиной рецидивирующих энтероколитов у пациентов в послеоперационном периоде. Таким образом, в ходе исследования выявлено, что у пациентов, перенесших Гиршпрунг-ассоциированный энтероколит, более вероятно возникновение послеоперационного энтероколита.

Эти данные позволяют принять оптимальное решение в отношении тактики лечения и прогнозирования его результатов.

Выводы

1. Частота возникновения энтероколита после радикальной операции при болезни Гиршпрунга зависит от длины зоны аганглиоза, наличия предшествовавших операции энтероколитов и сопутствующих пороков (в том числе генетических).

2. Выявление пациентов, относящихся к группе риска по развитию энтероколита, способствовало своевременному назначению медикаментозного лечения.

3. Дальнейшее снижение заболеваемости послеоперационным энтероколитом возможно при ранней диагностике болезни Гиршпрунга, совершенствовании методов хирургического лечения и послеоперационного ведения пациентов.

Финансирование

Работа выполнялась в соответствии с планом научных исследований кафедры детской хирургии государственного учреждения обра-

зования «Белорусская медицинская академия последипломного образования».

Конфликт интересов

Автор заявляет, что конфликт интересов отсутствует.

Этические аспекты Одобрение комитета по этике

Исследование одобрено этической комиссией РНПЦ детской хирургии.

Соблюдение прав пациентов и обеспечение конфиденциальности

Представленные для публикации фотографии (рентгенограммы и фотографии гистологических препаратов) не позволяют установить личность пациента.

В представленных исследованиях все диагностические или лечебные методы соответствуют стандартным процедурам.

ЛИТЕРАТУРА

1. Swenson O. Hirschsprung's disease: a review. *Pediatrics*. 2002 May;109(5):914-18.
2. Holschneider AM, Puri P, eds. Hirschsprung's disease and allied disorders. 3rd ed. New York, NY: Springer; 2008. 414 p.
3. Dasgupta R, Langer JC. Hirschsprung disease. *Curr Probl Surg*. 2004 Dec;41(12):942-88. doi: 10.1067/j.cpsurg.2004.09.004
4. Langer JC, Rollins MD, Levitt M, Gosain A, Torre L, Kapur RP, Cowles RA, Horton J, Rothstein DH, Goldstein AM. Guidelines for the management of postoperative obstructive symptoms in children with Hirschsprung disease. *Pediatr Surg Int*. 2017 May;33(5):523-26. doi: 10.1007/s00383-017-4066-7
5. Thakkar HS, Bassett C, Hsu A, Manuele R, Kufeji D, Richards CA, Agrawal M, Keshtgar AS. Functional outcomes in Hirschsprung disease: A single institution's 12-year experience. *J Pediatr Surg*. 2017 Feb;52(2):277-80. doi: 10.1016/j.jpedsurg.2016.11.023
6. Adgüzel Ü, Ağengin K, Krtoğlu I, Doğruyol H. Transanal endorectal pull-through for Hirschsprung's disease: experience with 50 patients. *Ir J Med Sci*. 2017 May;186(2):433-37. doi: 10.1007/s11845-016-1446-2
7. Khazdouz M, Sezavar M, Imani B, Akhavan H, Babapour A, Khademi G. Clinical outcome and bowel function after surgical treatment in Hirschsprung's disease. *Afr J Paediatr Surg*. 2015 Apr-Jun;12(2):143-47. doi: 10.4103/0189-6725.160403
8. Yan Z, Poroyko V, Gu S, Zhang Z, Pan L, Wang J, Bao N, Hong L. Characterization of the intestinal microbiome of Hirschsprung's disease with and without enterocolitis. *Biochem Biophys Res Commun*. 2014 Mar 7;445(2):269-74. doi: 10.1016/j.bbrc.2014.01.104
9. Gosain A, Brinkman AS. Hirschsprung's associated enterocolitis. *Curr Opin Pediatr*. 2015 Jun;27(3):364-69. doi: 10.1097/MOP.0000000000000210
10. Kwendakwema N, Al-Dulaimi R, Presson AP, Zo-

bell S, Stevens AM, Bucher BT, Barnhart DC, Rollins MD. Enterocolitis and bowel function in children with Hirschsprung disease and trisomy 21. *J Pediatr Surg.* 2016 Dec;51(12):2001-2004. doi: 10.1016/j.jpedsurg.2016.09.026

11. Lu C, Hou G, Liu C, Geng Q, Xu X, Zhang J, Chen H, Tang W. Single-stage transanal endorectal pull-through procedure for correction of Hirschsprung disease in neonates and nonneonates: A multicenter study. *J Pediatr Surg.* 2017 Jul;52(7):1102-1107. doi: 10.1016/j.jpedsurg.2017.01.061

12. Wang X, Li Z, Xu Z, Wang Z, Feng J. Probiotics prevent Hirschsprung's disease-associated enterocolitis: a prospective multicenter randomized controlled trial. *Int J Colorectal Dis.* 2015 Jan;30(1):105-10. doi: 10.1007/s00384-014-2054-0

13. Боголепов НН. Методы электронно-микроскопического исследования мозга [Электронный ресурс]. Москва: Изд ин-та мозга АМН СССР; 1976. 72 с. <http://freakbooks.ru/item/7419401-metody-elektronno-mikroskopicheskogo-issledovaniya-mozga>

REFERENCES

1. Swenson O. Hirschsprung's disease: a review. *Pediatrics.* 2002 May;109(5):914-18.
2. Holschneider AM, Puri P, eds. Hirschsprung's disease and allied disorders. 3rd ed. New York, NY: Springer; 2008. 414 p.
3. Dasgupta R, Langer JC. Hirschsprung disease. *Curr Probl Surg.* 2004 Dec;41(12):942-88. doi: 10.1067/j.cpsurg.2004.09.004
4. Langer JC, Rollins MD, Levitt M, Gosain A, Torre L, Kapur RP, Cowles RA, Horton J, Rothstein DH, Goldstein AM. Guidelines for the management of postoperative obstructive symptoms in children with Hirschsprung disease. *Pediatr Surg Int.* 2017 May;33(5):523-26. doi: 10.1007/s00383-017-4066-7
5. Thakkar HS, Bassett C, Hsu A, Manuele R, Kufeji D, Richards CA, Agrawal M, Keshtgar AS. Functional outcomes in Hirschsprung disease: A single in-

Адрес для корреспонденции

220013, Республика Беларусь,
г. Минск, пр. Независимости, д. 64,
ГУ «Республиканский научно-практический
центр детской хирургии»,
гнойное отделение № 2 (хирургическое),
тел. +375 29 772-31-34,
e-mail: govorukhina@mail.ru,
Говорукина Ольга Алексеевна

Сведения об авторах

Говорукина Ольга Алексеевна, к.м.н., доцент, заведующая гнойным отделением № 2 (хирургическим), Республиканский научно-практический центр детской хирургии, г. Минск, Республика Беларусь. <https://orcid.org/0000-0002-1605-7031>

Информация о статье

Получена 15 декабря 2017 г.
Принята в печать 8 июля 2019 г.
Доступна на сайте 1 сентября 2019 г.

stitution's 12-year experience. *J Pediatr Surg.* 2017 Feb;52(2):277-80. doi: 10.1016/j.jpedsurg.2016.11.023

6. Adgüzel Ü, Ağengin K, Krtoğlu I, Doğruyol H. Transanal endorectal pull-through for Hirschsprung's disease: experience with 50 patients. *Ir J Med Sci.* 2017 May;186(2):433-37. doi: 10.1007/s11845-016-1446-2

7. Khazdouz M, Sezavar M, Imani B, Akhavan H, Babapour A, Khademi G. Clinical outcome and bowel function after surgical treatment in Hirschsprung's disease. *Afr J Paediatr Surg.* 2015 Apr-Jun;12(2):143-47. doi: 10.4103/0189-6725.160403

8. Yan Z, Poroyko V, Gu S, Zhang Z, Pan L, Wang J, Bao N, Hong L. Characterization of the intestinal microbiome of Hirschsprung's disease with and without enterocolitis. *Biochem Biophys Res Commun.* 2014 Mar 7;445(2):269-74. doi: 10.1016/j.bbrc.2014.01.104

9. Gosain A, Brinkman AS. Hirschsprung's associated enterocolitis. *Curr Opin Pediatr.* 2015 Jun;27(3):364-69. doi: 10.1097/MOP.0000000000000210

10. Kwendakwema N, Al-Dulaimi R, Presson AP, Zobell S, Stevens AM, Bucher BT, Barnhart DC, Rollins MD. Enterocolitis and bowel function in children with Hirschsprung disease and trisomy 21. *J Pediatr Surg.* 2016 Dec;51(12):2001-2004. doi: 10.1016/j.jpedsurg.2016.09.026

11. Lu C, Hou G, Liu C, Geng Q, Xu X, Zhang J, Chen H, Tang W. Single-stage transanal endorectal pull-through procedure for correction of Hirschsprung disease in neonates and nonneonates: A multicenter study. *J Pediatr Surg.* 2017 Jul;52(7):1102-1107. doi: 10.1016/j.jpedsurg.2017.01.061

12. Wang X, Li Z, Xu Z, Wang Z, Feng J. Probiotics prevent Hirschsprung's disease-associated enterocolitis: a prospective multicenter randomized controlled trial. *Int J Colorectal Dis.* 2015 Jan;30(1):105-10. doi: 10.1007/s00384-014-2054-0

13. Bogolepov NN. Методы электронно-микроскопического исследования мозга [Elektronnyi resurs]. Moscow: Izd in-ta mozga AMN SSSR; 1976. 72 p. <http://freakbooks.ru/item/7419401-metody-elektronno-mikroskopicheskogo-issledovaniya-mozga> (In Russ.)

Address for correspondence

220013, The Republic of Belarus,
Minsk, Nezavisimosti Ave., 64,
Republican Research and Practical Center for
Pediatric Surgery,
Purulent Unit №2 (Surgical),
Tel. +375 29 772-31-34,
e-mail: govorukhina@mail.ru,
Olga A. Govorukhina

Information about the authors

Govorukhina Olga A., PhD, Associate Professor, Head of the Purulent Unit №2 (Surgical), Republican Research and Practical Center for Pediatric Surgery, Minsk, Republic of Belarus. <https://orcid.org/0000-0002-1605-7031>

Article history

Arrived: 15 December 2017
Accepted for publication: 8 July 2019
Available online: 1 September 2019