



## АНЕВРИЗМАЛЬНАЯ КОСТНАЯ КИСТА РЕБРА

Рязанский государственный медицинский университет им. акад. И.П. Павлова, г. Рязань,  
Российская Федерация

Аневризмальная костная киста представляет собой редко встречающееся доброкачественное опухолеподобное заболевание с преимущественным поражением метафизов длинных трубчатых костей. Наиболее часто это доброкачественное неопластическое поражение костей возникает и диагностируется в детском либо подростковом возрасте с незначительным преобладанием лиц женского пола. Специфических клинических проявлений аневризмальная костная киста не имеет, ее развитие сопровождается болевым синдромом, припухлостью мягких тканей, ограничением функции конечностей, реже патологическими переломами. Аневризмальная костная киста как первичная доброкачественная опухоль ребра наблюдается крайне редко, особенно у лиц пожилого возраста. В статье представлено клиническое наблюдение пожилого мужчины, 69 лет, с аневризмальной костной кистой второго ребра слева. Поводом для обращения за медицинской помощью послужила нарастающая боль в грудной клетке на стороне поражения. Рентгеновская компьютерная томография позволила определить точную локализацию новообразования, взаимосвязь с ребрами и структурами средостения. Киста удалена радикально посредством торакотомии слева, резекции новообразования с кортикальным слоем ребра. Последующее морфологическое исследование подтвердило диагноз аневризмальной костной кисты. Пациент наблюдался в течение 6 месяцев, признаки рецидива заболевания не выявлены.

*Ключевые слова:* солитарная костная киста, аневризмальная костная киста, ребро, доброкачественные новообразования ребер, резекция ребра

Aneurysmal bone cyst is a rare benign tumor-like disease, which typically affects metaphyses of long tubular bones. Most often this osteolytic bone neoplasm occurs and is diagnosed in childhood or adolescence with a slight predominance of female subjects. There is no specific clinical manifestation of an aneurysmal bone cyst; its development is characterized by pain syndrome, swelling of soft tissues, restriction of limb function, less frequently - by pathological fractures. Aneurysmal bone cyst as a primary benign rib tumor is extremely rare, especially in the elderly. The article presents a clinical observation of a 69-year-old male patient with an aneurysmal bone cyst of the second left rib. The reason for seeking medical help was the increasing pain in the chest on the side of the lesion. X-ray computed tomography made it possible to determine the exact localization of the neoplasm, its relationship with the ribs and structures of the mediastinum. The cyst was radically removed through left thoracotomy, by excision of the tumor with the cortical layer of the rib. The subsequent morphological study confirmed the diagnosis of the aneurysmal bone cyst. The patient was being observed for 6 months and had no signs of the disease recurrence.

*Keywords:* solitary bone cyst, aneurysmal bone cyst, rib, benign neoplasm of ribs, rib resection

Novosti Khirurgii. 2019 Mar-Apr; Vol 27 (2): 222-226  
Aneurysmal Bone Cyst of the Rib  
A.V. Mikheev, S.N. Trushin

The articles published under CC BY NC-ND license



### Введение

Первичные новообразования ребер составляют лишь 5-7% от всех первичных опухолей костной системы [1, 2]. Впервые аневризмальная костная киста (АКК) была описана Н.Л. Jaffe и Л. Lichtenstein в 1942 году [3]. Согласно классификации ВОЗ от 2002 года ее относят к группе опухолей неопределенного генеза [4]. В литературе нередко АКК относят к группе доброкачественных опухолеподобных процессов либо описывают как локальное деструктивное доброкачественное неопластическое поражение кости, состоящее из множества кистозных полостей, заполненных кровью [4]. Аневризмальная костная киста является редкой хирургической патологией. По данным литературы, АКК составляет от 1,3% до 9,1% всех опухолей скелета

[2, 5, 6]. Наиболее частым местом локализации являются метафизы длинных трубчатых костей (50-60% случаев) [6, 9], хотя возможно поражение и плоских костей скелета (кости таза, лопатка), позвонков (20-30%) [5, 6]. Редко диагностируются АКК черепа и челюстей [5].

Этиология развития АКК до настоящего времени окончательно неясна. Существующие теории не могут в полной мере обосновать ее развитие. Длительное время считалось, что в генезе возникновения АКК играют роль перенесенные травмы (посттравматическая гипотеза), нарушения венозного кровообращения, артериовенозная мальформация (сосудистая теория). Однако в исследованиях последних лет при молекулярно-генетическом анализе в АКК выявлены изменения в онкогенах USP6 и СВР, что подтверждает опухолевую природу заболева-

ния [5, 6, 7]. Чаще страдают лица молодого возраста и дети (около 80%), однако заболевание может встречаться в любом возрасте [5, 8]. По гендерному признаку несколько чаще болеют лица женского пола, средний возраст составляет 13-15 лет. Редко АКК наблюдаются у пациентов до 5 лет и старше 50 лет [5, 6].

АКК, исходящие из ребер, наблюдаются крайне редко [9, 10]. По данным J. Guo et C. Liang, АКК несколько чаще встречается у женщин в возрасте до 22 лет [2]. Расовое преобладание отсутствует. В патологический процесс могут быть вовлечены любые ребра за исключением нижних трех [10]. Распространенными симптомами у пациента с АКК ребра являются боль в груди, отек участка грудной стенки, одышка, параплегия и патологические переломы. Однако у некоторых пациентов заболевание может протекать бессимптомно и диагностироваться случайно при рентгенологическом исследовании.

**Цель.** Продемонстрировать редкое клиническое наблюдение аневризмальной костной кисты ребра у пожилого пациента.

#### Клинический случай

Пожилой мужчина, 69 лет, поступил в отделение торакальной хирургии Государственного бюджетного учреждения Рязанской области «Областная клиническая больница» с жалобами на одышку при физической нагрузке, тупую боль в грудной клетке слева в проекции лопатки. Появление вышеуказанных жалоб отмечает в течение 2 месяцев до поступления. Во время прохождения ежегодного рентгенологического исследования органов грудной клетки выявлено дополнительное образование, исходящее из проксимального отдела III ребра, размером 40×44×39 мм. Оно располагалось паравертебрально, тела прилежащих позвонков, поперечные отростки — без признаков деструкции, головка III ребра «вздута», с деструкцией костной стенки по передней поверхности. Наличие мягкотканого компонента плотностью 30-33 ед., по контуру определяется разной толщины и плотности костная капсула. Ребро изменено на протяжении 35 мм. Легочная ткань без очагово-инфильтративных теней. Легочный рисунок не изменен. Корни структурны, не расширены. Проподимость главных, долевых, сегментарных бронхов не нарушена. Плевральной полости без содержимого. Других костных изменений в зоне сканирования не обнаружено. Заключение: КТ-картина образо-

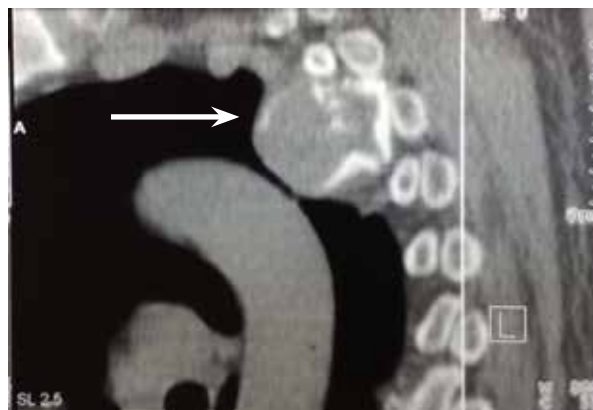
вания III ребра слева (рис. 1, 2).

Во время проведения эзофагогастроскопии связи образования с пищеводом выявлено не было. При УЗИ органов брюшной полости патологии не выявлено. Фибробронхоскопия — двусторонний диффузный эндобронхит 1 ст.

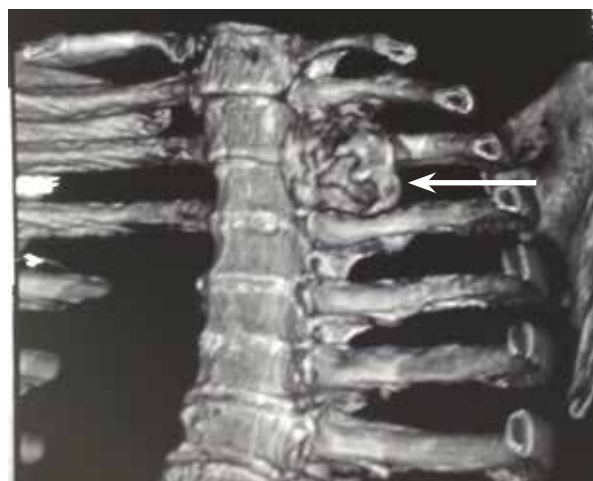Исследование функции внешнего дыхания: жизненная емкость легких в пределах условной нормы. Нарушение вентиляционной способности легких по обструктивному типу умеренно выражено.

Индекс коморбидности Чарлсона 3 балла. Пациент страдал сахарным диабетом 2 типа, не требующим инсулинотерапии. В качестве операционного доступа была выбрана переднебоковая торакотомия слева. При ревизии левого гемиторакса паравертебрально в проекции проксимального отдела, головок II, III ребер определяется опухолевидное образование каменистой плотности, не смещаемое при пальпации, размерами 4,5×5×5 см (рис. 3). Другой патологии не было выявлено.

**Рис. 1.** Компьютерная томография. Определяется дополнительное образование, исходящее из III ребра слева.



**Рис. 2.** Компьютерная томография. Головка III ребра «вздута», с деструкцией костной стенки по передней поверхности.



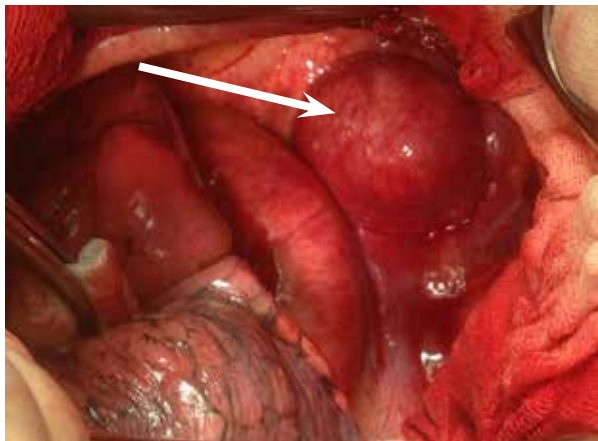


Рис. 3. Интраоперационное фото. Паравертебрально определяется опухолевидное образование размерами 4,5×5×5 см.

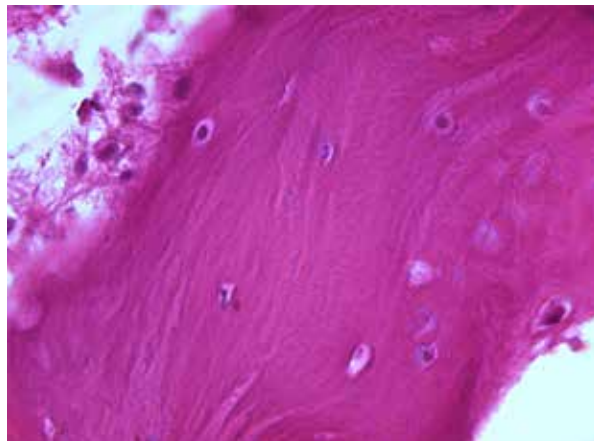


Рис. 4. Дистрофически измененная костная ткань с фокусами некроза. Окраска – гематоксилин-эозин. Ув. ×600.

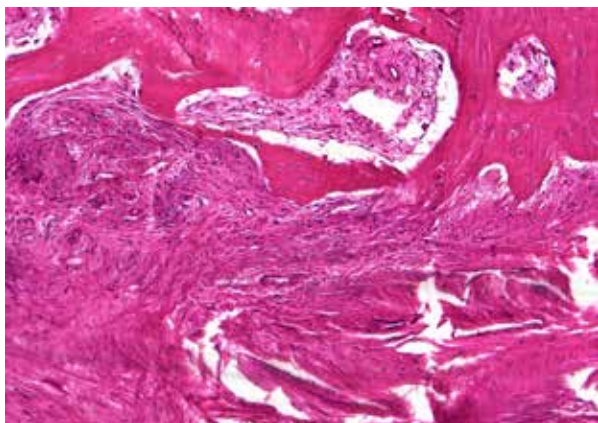


Рис. 5. Очаги остеогенеза по периферии фиброзной ткани. Окраска – гематоксилин-эозин. Ув. ×600.

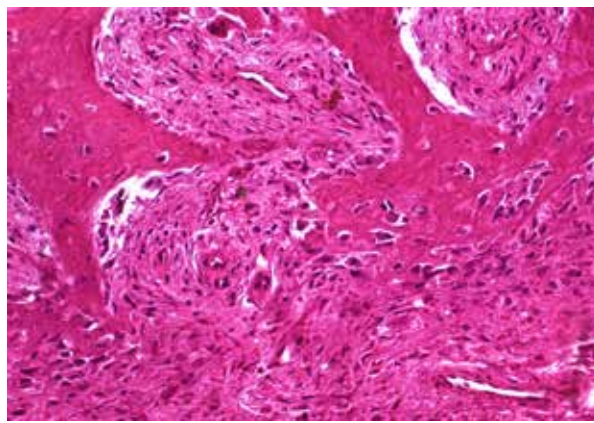


Рис. 6. Очаг рассасывания некротизированных костных балок (большое количество остеокластов, многоядерные клетки). Окраска – гематоксилин-эозин. Ув. ×600.

Париетальная плевро в проекции указанного новообразования рассечена, опухоль частично тупо и остро выделена из окружающих мягких тканей грудной стенки. Выявлено, что опухоль исходит из II ребра, имеет широкое основание около 2,5 см. Отступя 2 см от видимых границ основания опухоли резецирован участок II ребра с новообразованием. Гемостаз. Сухо. Плевральная полость дренирована 2 дренажами, легкое расправлено, рана ушита послойно. Послеоперационный период протекал без осложнений. Рана зажила первичным натяжением, швы сняты на 12-е сутки.

Гистологическое исследование удаленного препарата. При микроскопическом исследовании эндотелиальная внутренняя выстилка кисты отсутствует. Перегородки между полостями представлены волокнистой фиброзной тканью с множественными тонкостенными сосудами, очаги кровоизлияний в области фиброза и ангиоматоза. Выявляются очаги рассасывания некротизированных костных балок, большое количество гигантских многоядерных клеток,

остеокластов, новообразованные реактивные костные балки. Заключение: Аневризмальная костная киста на фоне фиброзной дисплазии (рис. 4, 5, 6).

Пациент наблюдался на протяжении 6 месяцев, рецидива заболевания не было выявлено, болевой синдром не беспокоил.

### Обсуждение

К типичным общим симптомам АКК относятся боль в грудной клетке (46%), отек и припухлость грудной стенки (21%), одышка (7%), параплегия (7%) и патологические переломы (2%) [11]. В приведенном клиническом наблюдении у пациента присутствовала боль в левой половине грудной клетки, однако других клинических проявлений не было. При отсутствии ярко выраженных местных проявлений заподозрить аневризмальную костную кисту трудно. Дифференциальную диагностику необходимо проводить с остеосаркомой, гигантоклеточной опухолью, неоссифицирующей

фибромой, саркомой Юинга, плазмоцитомой и другими опухолями. В литературе при описании этих опухолей с наличием кистозного компонента нередко применяют термин «вторичная аневризальная костная киста». Основопологающими в постановке диагноза «первичная аневризальная костная киста» являются рентгенологические методы исследования. АКК ребер могут явиться находкой во время рутинной рентгенографии грудной клетки, как в описанном наблюдении. При стандартном рентгенологическом исследовании может определяться «вздутие» участка кости по типу «мыльного пузыря». Однако при поражении ребер, как и других плоских костей, наиболее информативным следует признать КТ-исследование, позволяющее точно определить распространенность и локализацию процесса. МРТ-исследование является наиболее точным методом дифференциальной диагностики от злокачественных новообразований или их метастазов в ребра [6]. Окончательный диагноз позволяет поставить тонкоигольная биопсия с получением образцов ткани из новообразования для последующего изучения. Однако в этом случае всегда присутствует риск развития кровотечения из-за особенностей строения АКК. В представленном клиническом наблюдении выполнить тонкоигольную биопсию не представлялось возможным из-за особенностей локализации патологического процесса. При лечении пациентов с АКК могут применяться различные способы: кюретаж с последующей обработкой различными химическими агентами (рецидив до 50%), чрескожные инъекции кальцитонина и стероидов под контролем компьютерной томографии и др [5].

### Заключение

Представленный клинический редкий случай аневризальной костной кисты ребра показывает, что они встречаются не только у детей и лиц молодого возраста, могут локализоваться в плоских костях скелета, протекая с неспецифической, мало выраженной симптоматикой. В подобных случаях среди методов неинвазивной диагностики предпочтение следует отдавать рентгеновской компьютерной томографии и магнитно-резонансной томографии, причем при обследовании подобных пациентов методы являются взаимодополняющими. Операцией выбора следует признать резекцию новообразования en block, что оправдано радикализмом по онкологическим соображениям, вероятность рецидива аневризальной костной кисты после подобных вмешательств минимальна.

### Конфликт интересов

Авторы заявляют, что конфликт интересов отсутствует.

### Согласие

Пациент дал согласие на публикацию сообщения и размещение в интернете информации о характере его заболевания, проведенном лечении и его результатах с научной и образовательной целями.

### ЛИТЕРАТУРА

1. Cappana R, Albisinni U, Picci P, Calderoni P, Campanacci M and Springfield S. Aneurysmal bone cyst of the spine. *J Bone Joint Surg Am.* 1985;67(4):527-31. <https://doi.org/10.2106/00004623-198567040-00004>
2. Guo J, Liang C. A giant aneurysmal bone cyst of the rib: Case report. *Oncol Lett.* 2014 Jan;7(1):267-29. doi: 10.3892/ol.2013.1642
3. Jaffe HL, Lichtenstein L. Solitary unicameral bone cyst with emphasis on the roentgen picture, the pathologic appearance and the pathogenesis. *Arch Surg.* 1942;44(6):1004-25. doi:10.1001/archsurg.1942.01210240043003
4. Fletcher CDM, Bridge JA, Hogendoorn PCW, Mertens F. WHO Classification of Tumors of Soft Tissue and Bone. 4<sup>th</sup> ed. 2013;5. 468 p.
5. Рогожин ДВ, Коновалов ДМ, Большаков НА, Талалаев АГ, Козлов АС, Кузин АС. Аневризальная костная киста у детей и подростков. *Вопр Гематологии/Онкологии и Иммунопатологии в Педиатрии.* 2017;16(2):33-39. doi: 10.24287/1726-1708-2017-16-2-33-39
6. Блудов АБ, Замогильная ЯА, Неред АС, Кочергина НВ. Аневризальная костная киста. *Саркомы Костей, Мягких Тканей и Опухоли Кожы.* 2013;(4):3-9. <https://elibrary.ru/item.asp?id=23252014&>
7. Oliveira AM, Perez-Atayde AR, Inwards CY, Medeiros F, Derr V, Hsi BL, Gebhardt MC, Rosenberg AE, Fletcher JA. USP6 and CDH11 oncogenes identify the neoplastic cell in primary aneurysmal bone cysts and are absent in so-called secondary aneurysmal bone cysts. *Am J Pathol.* 2004 Nov;165(5):1773-80. doi: 10.1016/S0002-9440(10)63432-3
8. Соловьев АЕ, Ларичева ОВ. Результаты лечения костных кист и опухолей костей у детей. *Рос Мед-Биол Вестн им акад ИП Павлова.* 2017;25(2):264-69. <http://dx.doi.org/10.23888/PAVLOVJ20172264-269>
9. Robinson AE, Thomas RL, Monson DM. Aneurysmal bone cyst of the rib. A report of two unusual cases. *Am J Roentgenol Radium Ther Nucl Med.* 1967 Jul;100(3):526-29. <https://doi.org/10.2214/ajr.100.3.526>
10. Sabanathan S, Chen K, Robertson CS, Salama FD. Aneurysmal bone cyst of rib. *Thorax* 1984 Feb;39(2):125-30. <https://doi.org/10.1136/thx.39.2.125>
11. Çalik M, Çalik SG, Aygün MS, Esme H. Aneurysmal bone cyst of rib: a report of a rare case. *J Emerg Med Case Rep.* 2016;7:49-50 doi: 10.5152/jemcr.2016.1508

### REFERENCES

1. Cappana R, Albisinni U, Picci P, Calderoni P,

Campanacci M and Spingfield S. Aneurysmal bone cyst of the spine. *J Bone Joint Surg Am.* 1985;67(4):527-31. <https://doi.org/10.2106/00004623-198567040-00004>

2. Guo J, Liang C. A giant aneurysmal bone cyst of the rib: Case report. *Oncol Lett.* 2014 Jan;7(1):267-29. doi: 10.3892/ol.2013.1642

3. Jaffe HL, Lichtenstein L. Solitary unicameral bone cyst with emphasis on the roentgen picture, the pathologic appearance and the pathogenesis. *Arch Surg.* 1942;44(6):1004-25. doi:10.1001/archsurg.1942.01210240043003

4. Fletcher CDM, Bridge JA, Hogendoorn PCW, Mertens F. WHO Classification of Tumors of Soft Tissue and Bone. 4<sup>th</sup> ed. 2013;5. 468 p.

5. Rogozhin DV, Kononov DM, Bolshakov NA, Talalaev AG, Kozlov AS, Kuzin AS. Aneurysmal bone cyst in children and adolescents. *Vopr Gematologii i Onkologii i Immunopatologii v Peditrii.* 2017;16(2):33-39. doi:10.24287/1726-1708-2017-16-2-33-39 (in Russ.)

6. Bludov AB, Zamogilnaya YaA, Nered AS, Kochergina NV. Aneurysmal bone cyst. *Sarkomy Kosteï, Miagkikh Tkanei i Opukholi Kozhi.* 2013;(4):3-9. <https://elibrary.ru/item.asp?id=23252014&> (in Russ.)

#### Адрес для корреспонденции

390026, Российская Федерация,  
г. Рязань, ул. Высоковольная, д. 9,  
Рязанский государственный медицинский  
университет им. акад. И.П. Павлова,  
кафедра факультетской хирургии  
с курсом анестезиологии и реаниматологии,  
тел.: +7 910 902-18-36,  
e-mail: [almiheev77@mail.ru](mailto:almiheev77@mail.ru),  
Михеев Алексей Владимирович

#### Сведения об авторах

Трушин Сергей Николаевич, д.м.н., профессор, заведующий кафедрой факультетской хирургии с курсом анестезиологии и реаниматологии, Рязанский государственный медицинский университет им. акад. И.П. Павлова, г. Рязань, Российская Федерация.  
<https://orcid.org/0000-0003-0470-6345>

Михеев Алексей Владимирович, к.м.н., доцент, доцент кафедры факультетской хирургии с курсом анестезиологии и реаниматологии, Рязанский государственный медицинский университет им. акад. И.П. Павлова, г. Рязань, Российская Федерация.  
<http://orcid.org/0000-0001-6936-1451>

#### Информация о статье

Получена 28 июля 2018 г.  
Принята в печать 25 февраля 2019 г.  
Доступна на сайте 30 апреля 2019 г.

7. Oliveira AM, Perez-Atayde AR, Inwards CY, Medeiros F, Derr V, Hsi BL, Gebhardt MC, Rosenberg AE, Fletcher JA. USP6 and CDH11 oncogenes identify the neoplastic cell in primary aneurysmal bone cysts and are absent in so-called secondary aneurysmal bone cysts. *Am J Pathol.* 2004 Nov;165(5):1773-80. doi: 10.1016/S0002-9440(10)63432-3

8. Solovyov AE, Laricheva OV. The results of treatment of bone cysts and bone tumor in children. *Ros Med-Biol Vestn im Akad IP Pavlova.* 2017;25(2):264-69. <http://dx.doi.org/10.23888/PAVLOVJ20172264-269>. (in Russ.)

9. Robinson AE, Thomas RL, Monson DM. Aneurysmal bone cyst of the rib. A report of two unusual cases. *Am J Roentgenol Radium Ther Nucl Med.* 1967 Jul;100(3):526-29. <https://doi.org/10.2214/ajr.100.3.526>

10. Sabanathan S, Chen K, Robertson CS, Salama FD. Aneurysmal bone cyst of rib. *Thorax* 1984 Feb;39(2):125-30. <https://doi.org/10.1136/thx.39.2.125>

11. Çalik M, Çalik SG, Aygün MS, Esmе H. Aneurysmal bone cyst of rib: a report of a rare case. *J Emerg Med Case Rep.* 2016;7:49-50 doi: 10.5152/jem-cr.2016.1508

#### Address for correspondence

390026, The Russian Federation,  
Ryazan, Vysokovoltnaya Str., 9,  
I.P. Pavlov Ryazan State Medical University,  
Department of Faculty Surgery  
With the Course of Anesthesiology  
And Resuscitation,  
Tel. +7 910 902-18-36,  
e-mail: [almiheev77@mail.ru](mailto:almiheev77@mail.ru),  
Alexey V. Mikheev

#### Information about the authors

Trushin Sergey N., MD, Professor, Head of the Department of Faculty Surgery with the Course of Anesthesiology and Resuscitation, I.P. Pavlov Ryazan State Medical University, Ryazan, Russian Federation. <https://orcid.org/0000-0003-0470-6345>

Mikheev Alexey V., PhD, Associate Professor of the Department of Faculty Surgery with the Course of Anesthesiology and Resuscitation, I.P. Pavlov Ryazan State Medical University, Ryazan, Russian Federation. <http://orcid.org/0000-0001-6936-1451>

#### Article history

Arrived 28 July 2018  
Accepted for publication 25 February 2019  
Available online 30 April 2019