

С.В. ШАЛАШОВ<sup>1</sup>, Л.К. КУЛИКОВ<sup>2</sup>, А.Л. МИХАЙЛОВ<sup>1</sup>,  
 О.А. БУСЛАЕВ<sup>1</sup>, И.А. ЕГОРОВ<sup>1</sup>, Е.М. ЮРКИН<sup>1</sup>,  
 О.Б. ЕРЕМЕНКО<sup>1</sup>, В.Э. СЕКРЕТАРЕВ<sup>2</sup>



## СРАВНИТЕЛЬНЫЙ АНАЛИЗ РЕТРОМУСКУЛЯРНОЙ И ТС-ПЛАСТИКИ ПРИ СРЕДИННЫХ ПОСЛЕОПЕРАЦИОННЫХ ВЕНТРАЛЬНЫХ ГРЫЖАХ

Дорожная клиническая больница на ст. Иркутск-Пассажирский<sup>1</sup>,  
 Иркутская государственная медицинская академия последипломного образования<sup>2</sup>, г. Иркутск,  
 Российская Федерация

**Цель.** Изучить результаты лечения пациентов с послеоперационными срединными грыжами при ретромукулярном расположении протеза и ТС (two-cordlike)-пластике.

**Материал и методы.** Проведено проспективное исследование с включением в него 136 пациентов с послеоперационными срединными вентральными грыжами. Пластика с ретромукулярным (sublay retromuscular) расположением сетки выполнена у 69 пациентов (группа клинического сравнения (ГКС)). Операция ТС-пластики использована в 67 случаях, и эти пациенты составили основную группу (ОГ). В сроки 1 год и 2 года оценены результаты хирургического лечения у 62 пациентов из ОГ и 64 из ГКС. Критерии оценки – продолжительность операции и число послеоперационных осложнений, сроки оценки – один и два года.

**Результаты.** Отмечено, что существенно уменьшилась продолжительность оперативного вмешательства. При выполнении операций в ГКС время операции составило  $90,2 \pm 15,2$  мин ( $M \pm \sigma$ ). При использовании ТС-пластики (ОГ) продолжительность составила  $40,3 \pm 12,1$  мин. В ГКС выявлено, что в ранние сроки после операции осложнения были у 8 (11,6%) пациентов. В ОГ у 3 (4,5%) оперированных сформировались серомы, которые были ликвидированы пункционным путем. Один случай нагноения имел место в ГКС. Можно сделать вывод, что при использовании менее травматичной ТС-пластики отмечается снижение числа послеоперационных осложнений. Летальных исходов не отмечено. Выявлен один рецидив в ГКС, поздних осложнений не отмечено. Рецидивов и осложнений в поздние сроки после оперативного вмешательства в ОГ не наблюдали.

**Заключение.** ТС-пластика является эффективным способом лечения пациентов со срединными послеоперационными вентральными грыжами и имеет ряд преимуществ по сравнению с пластикой при ретромукулярном расположении сетчатого протеза. ТС-пластика выполняется за более короткое время, обладает меньшей травматичностью, что приводит к снижению числа послеоперационных осложнений.

**Ключевые слова:** срединная послеоперационная вентральная грыжа, лечение грыж, хирургическая сетка, ретромукулярная пластика, ТС-пластика

**Objective.** To investigate the treatment results of patients with the postoperative medial ventral hernias in the submuscular location of the mesh and TC-repair(two-cordlike).

**Methods.** The prospective study was carried out including 136 patients with postoperative mid-ventral hernias. Repair with submuscular mesh location was performed in 69 patients who made up the clinical comparison group (CCG). TC-repair surgery was applied in 67 cases. These are the patients of the main group (MG). In terms of 1 year and 2 years, the results of surgical treatment were evaluated in 62 patients from MG and 64 from CCG. Evaluation criteria were the duration of the operation and the number of postoperative complications, the timing of evaluation – one and two years.

**Results.** It was registered that the duration of the operation decreased significantly. During the operation in the CCG, the time of the operation made up  $90.2 \pm 15.2$  min ( $p < 0.05$ ). When using TC-repair surgery the duration was –  $40.3 \pm 12.1$  min. In the CCG, the complications occurred in 8 (11.6%) patients. In MG, in 3 cases (4.5%), seromas were formed, which were eliminated by a puncture method. One case of suppuration occurred in the CCG. It can be concluded that with the use of less traumatic TC repair, there is a decrease in the number of postoperative complications. Lethal outcomes are not registered. One recurrence was detected in the CCG, no late complications were noted. Relapse and complications in the later periods after surgery in the MG were not observed.

**Conclusions.** TC-repair, being an effective treatment method of patients with medial postoperative ventral hernias, has a number of serious advantages in comparison to submuscular techniques in patients with submuscular location of the mesh. TC-repair demands less time, it has less traumatism, which leads to the reduction of the postoperative complications number.

**Keywords:** postoperative midline ventral hernia, hernia repair, synthetic mesh, retromuscular repair, TC-repair



### Научная новизна статьи

Разработан способ грыжесечения и пластики передней брюшной стенки синтетической сеткой «sublay» при лечении срединных, в том числе послеоперационных, вентральных грыж. Особенностью является простота исполнения, снижение травматичности хирургического вмешательства, сокращение времени операции, уменьшение числа послеоперационных осложнений. Условием разработанного способа хирургического лечения вентральных грыж является свободное сведение краев грыжевых ворот.

### What this paper adds

The method of hernia repair and plastic repair of the anterior abdominal wall with a synthetic “sublay” mesh in the treatment of median, including postoperative, ventral hernias has been developed. The peculiarity is the simplicity of execution, reduction of the surgical intervention trauma, shortening of the operation time, decrease of the postoperative complications number. The condition of the developed method of ventral hernias surgical treatment is the free alignment of the edges of the hernia gate.

### Введение

Послеоперационные вентральные грыжи (ПОВГ) в количественном отношении занимают второе место после паховых грыж [1]. Среди ПОВГ значительную долю составляют срединные грыжи [2].

В настоящее время аутопластика окончательно уступила позиции современным технологиям, основанным на применении синтетических материалов. Идеального материала до сих пор не получено, но поиск его и разработка ведутся непрерывно [3]. Предпринимаются попытки создать и новые конструкции из сетчатых полимеров с оригинальными способами их расположения и прикрепления в тканях [4]. Современные подходы в герниологии позволили радикально уменьшить частоту рецидивов и в большинстве случаев обеспечить достойное качество жизни оперированным пациентам [5]. Тем не менее, полностью избежать повторных операций не удастся. Проблема рецидивов тесно связана со «сморщиванием» сетки, несоответствием размеров эндопротеза величине дефекта брюшной стенки, а также с генетически детерминированным соотношением типов коллагена [6]. Применение синтетических материалов само по себе привело к появлению новых проблем. К ним, в частности, относят синдром хронической боли и чувство инородного тела, которые причисляют к наиболее значимым факторам снижения качества жизни оперированных пациентов [5]. Выбор метода операции до сих пор является предметом научных дискуссий [4]. Различают три основных варианта размещения сетки в тканях передней брюшной стенки: «onlay», «inlay» и «sublay». Для лечения послеоперационных срединных вентральных грыж в последние годы наиболее распространена ретромускулярная пластика (sublay retromuscular – SRM) [7]. Способ отличается большой надежностью. Количество рецидивов по разным данным, составляет от 2 до 12% [8]. Возможность применять легкие сетки с большими размерами пор достоверно снижает частоту

синдрома хронической боли, минимизирует чувство инородного тела [9]. Ретромускулярное размещение сетки приводит к меньшему числу сером, поскольку экссудат хорошо резорбируется мышечной тканью [10]. По мнению ряда авторов, ретромускулярная пластика представляет собой надежный, физиологически обоснованный вариант реконструкции брюшной стенки, который может в ряде случаев претендовать на роль «золотого стандарта» при лечении пациентов с вентральными грыжами [11].

Наиболее распространенным методом оперативного лечения таких грыж является пластика с продольным вскрытием влагалищ прямых мышц живота в медиальных отделах, сшиванием краев грыжевых дефектов, расположением и фиксацией синтетических сетчатых материалов под прямыми мышцами живота. В заключении пластики швами соединяют передние листки влагалищ прямых мышц живота. К полипропиленовой сетке устанавливают два трубчатых дренажа [12].

Недостатком способа субмускулярного расположения сетчатого материала при закрытии грыжевого дефекта является то, что в результате сморщивания полипропиленовой сетки возможно формирование «слабых» мест и возникновение рецидивов. Для создания ложа сетчатых протезов требуется широкая сепарация и травматизация тканей, что ведет к послеоперационным осложнениям, болевому синдрому в раннем послеоперационном периоде, длительной продукции отделяемого по дренажу (дренажам).

В последнее время при средних по размерам срединных ПОВГ мы используем технику ТС-пластики, которая предназначена для частичного решения вышеуказанных проблем у пациентов со средними размерами ПОВГ (W2, реже – W3), когда свободно сводимы края грыжевых ворот. Название операции происходит от словосочетания «two-cordlike» – двухжгутовый.

**Цель.** Изучить результаты лечения пациентов с послеоперационными срединными грыжами при ретромускулярном расположении протеза и ТС (two-cordlike)-пластике.

## Материал и методы

Разработанный вариант ТС-пластики и проведенное исследование одобрены этическими комитетами Иркутской государственной медицинской академии последипломного образования и Дорожной клинической больницы на ст. Иркутск-Пассажирский ОАО «Российские железные дороги».

Исследование носило проспективный характер. В основу его положен анализ 136 операций, выполненных у пациентов со срединными ПОВГ в 2015-16 гг. способами субмускулярной и ТС-пластики.

Операция в традиционном субмускулярном варианте [13] выполнена у 69 пациентов, которые вошли в группу клинического сравнения (ГКС). По методике ТС-пластики выполнена операция у 67 пациентов, которые вошли в основную группу (ОГ).

Рандомизация пациентов осуществлена по типу случайного распределения [14] по методу «закрытых конвертов». Отбор пациентов с ПОВГ проводили по следующим критериям: лица мужского и женского пола от 18 до 80 лет, которым проводили плановое хирургическое вмешательство по поводу первичной срединной ПОВГ со свободным без натяжения сведением краев грыжевого дефекта. Критериями исключения являлись тяжелые соматические патологии и онкологические заболевания. Все операции выполнены под эндотрахеальным наркозом. Грыжевой мешок или погружали в брюшную полость, или иссекали. Опыт осуществлявших операции хирургов в герниологии был более 5 лет. Контрольный осмотр, который носил непосредственный характер, производили через один и два года. Пациентов, не отвечающих вышеуказанным критериям, в сравнительный анализ не включали.

Во всех случаях пластику выполняли стандартной полипропиленовой сеткой, использовали полипропиленовые нити.

В ГКС и ОГ пациенты имели статистическое соответствие по возрасту, полу, длительности заболевания, сопутствующей патологии, размерам грыжевых ворот. В своей работе мы использовали классификацию J.P. Chevrel – A.M. Rath 1999 г. (SWR-classification) [15].

Распределение пациентов по полу представлено в таблице 1. По этому признаку различий между сравниваемыми группами не выявлено. В обеих группах преобладали пациенты женского пола. В ГКС – 76,9% женщин, 23,1% мужчин. В ОГ – 79,1% женщин, 20,1% мужчин. Средний возраст пациентов в ГКС составил  $53,7 \pm 14,3$  года ( $M \pm \delta$ ), в ОГ –  $50,3 \pm 14,8$  года ( $M \pm \sigma$ ). При статистическом анализе с применением критерия Стьюдента различия между группами по возрасту отсутствовали ( $p > 0,05$ ).

50,7% грыж в ГКС и 49,3% в ОГ сформировались в сроки от одного года до трех лет. Длительный срок грыженосительства ( $>10$  лет) имели 5,8% пациентов в ГКС и 4,5% в ОГ. Короткий анамнез ( $<1$  года) отмечали у 8,7% пациентов в ГКС и у 7,5% в ОГ. По длительности заболевания группы статистически идентичны ( $p > 0,05$ ).

Характер грыж оценивали при помощи SWR-классификации. В ГКС грыжи с шириной грыжевых ворот W2 составили 89,9%, W3 – 10,1%. В ОГ соответствующие показатели были следующими: W2 – 90,9%, W3 – 9,1%. Эти данные отражены в таблице 2. Статистических различий по размерам грыжевых ворот не выявлено. Количество пациентов, впервые обратившихся по поводу рассматриваемого заболевания, составило 92,8% в ГКС и 96% в ОГ. Рецидивный характер заболевания носило у 7,2% пациентов в ГКС и у 6% в ОГ, причем все рецидивы были

Таблица 1

Соотношение пациентов в группах по полу

Пол	ГКС		ОГ	
	абс.	%	абс.	%
Мужчины	16	23,1	14	20,9
Женщины	53	76,9	53	79,1
Всего	69		67	
$p_2$	$>0,05$			

Примечание:  $p_2$  – критерий  $\chi^2$ -Пирсона.

Таблица 2

Характеристика пациентов по ширине грыжевых ворот

Группа	W <sub>2</sub>	W <sub>3</sub>
ГКС (n=69)	62 (89,9%)	7 (10,1%)
ОГ (n=67)	61 (90,9%)	6 (9,1%)
$p_2$	$>0,05$	

однократные. Большинство пациентов имели сопутствующую патологию, существенно повышающую риск оперативного лечения. Из сопутствующих заболеваний наиболее часто встречались пациенты с ожирением – 49,2% в ГКС, 47,7% в ОГ, с артериальной гипертензией – 45% в ГКС, 41,8% в ОГ и с ИБС – 14,5% в ГКС и 16,4% в ОГ. По сопутствующим заболеваниям группы также не различались ( $p > 0,05$ ).

В основу ТС-пластики положены два принципа: нейтрализовать основное отрицательное свойство полипропиленовой сетки, а именно ее «сморщивание», а также уменьшить травматичность операции. Методика может быть использована только при возможности, причем без натяжения свести края грыжевого дефекта и только при срединных грыжах различного генеза.

Способ ТС-пластики при срединных вентральных и ПОВГ грыжах живота выполняют следующим образом. Производят разрез кожи и подкожной клетчатки, выделение и обработку грыжевого мешка, выделение грыжевых ворот. Скальпелем выполняют проколы передних стенок влагалищ прямых мышц живота. Проколы в передних стенках влагалищ прямых мышц живота производят отступя 0,6-1 см от их медиальных краев (рис. 1).

Количество проколов зависит от интраоперационной ситуации, размеров грыжевых ворот и наличия соответствующих по длине инструментов. Синтетический сетчатый материал сворачивают в форме двух валиков (рис. 2), диаметр поперечного сечения которых составляет 0,5-1 см. Длина валиков должна превышать на 1,5-2 см продольный размер грыжевых ворот в сомкнутом их состоянии.

Изогнутыми зажимами через проколы в передних стенках влагалищ прямых мышц живота по медиальному их краю формируют ложе для валиков (рис. 3).

Далее теми же зажимами валики из сетчатого материала через указанные выше проколы размещают во влагалищах прямых мышц живота (рис. 4 А, 4 Б).

Концы валиков погружают под передние стенки влагалищ прямых мышц живота. Далее непрерывным швом полипропиленовой нитью размера 1,0 зашивают грыжевой дефект, захватывая в шов сетчатые валики, размещенные во влагалищах прямых мышц живота. Проколы в передних стенках влагалищ прямых мышц живота ушивают при ушивании грыжевого дефекта той же нитью. Послойно ушивают ткани (рис. 5 А, 5 Б). В подкожной жировой клетчатке оставляют единичный трубчатый дренаж.

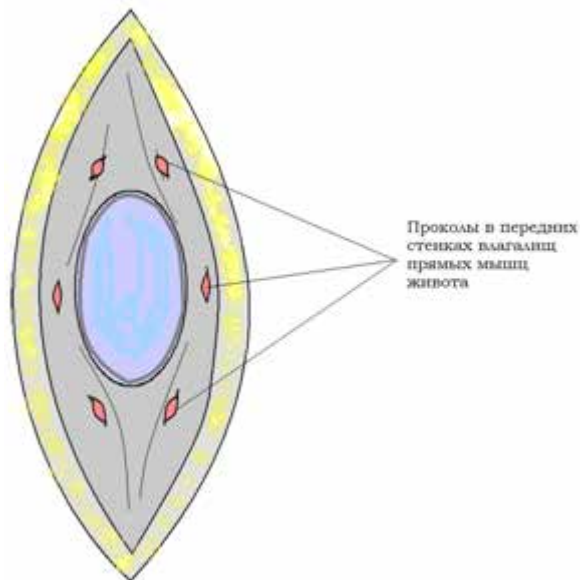


Рис. 1. Проколы в передних стенках влагалищ прямых мышц живота для введения свернутых из сеток валиков.




Рис. 2. Свернутые из полипропиленовых сеток валики.

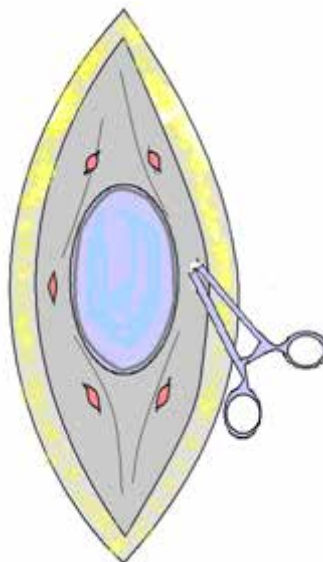
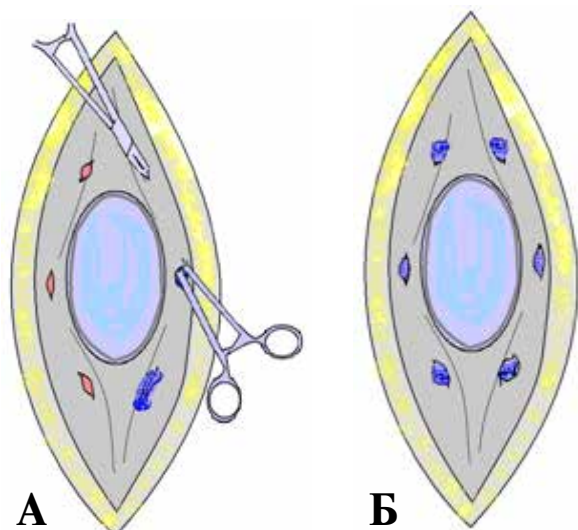


Рис. 3. Формирование каналов для введения сетчатых валиков.



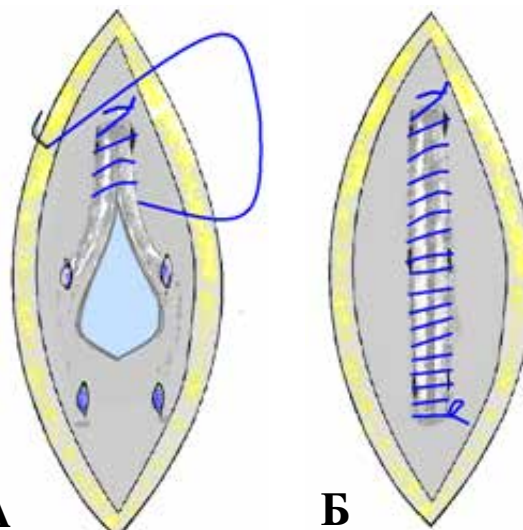
**Рис. 4.** Размещение сетчатых валиков в медиальных отделах влагалищ прямых мышц живота. А – процедура проведения валиков; Б – валики размещены во влагалищах прямых мышц живота.

#### Статистика

Статистическая обработка результатов исследования произведена при помощи пакета программ Statistica for Windows 6.1 (серийный номер AXXRO10E749701FA). Результаты сравнения пациентов в группах по возрасту и продолжительности оперативного вмешательства представлены в средних величинах со средним квадратичным отклонением ( $M \pm \sigma$ ). Для сравнения достоверности различий дискретных переменных, характеризующих пол, сроки грыженосительства, ширину грыжевых ворот, частоту рецидивов, сопутствующую патологию, применяли критерий Пирсона  $\chi^2$ . Различия являлись статистически значимыми при  $p < 0,05$ .

#### Результаты

При выполнении пластики sublay retromuscular (ГКС) продолжительность оперативного вмешательства составила  $95,2 \pm 23,2$  мин. При использовании ТС-пластики (ОГ) продолжительность операции по времени была  $55,3 \pm 12,1$  мин. Таким образом, в ОГ продолжительность оперативного вмеша-



**Рис. 5.** Закрытие грыжевого дефекта. А – процедура устранения грыжевого дефекта; Б – пластика закончена, проколы в передних стенках влагалищ прямых мышц живота ушиты.

ства была меньше, чем в ГКС ( $p < 0,05$ ). Продолжительность оперативного вмешательства имела значение у пациентов с серьезной соматической патологией, усложняло проведение эндотрахеального наркоза, требовало дополнительного введения пациентам наркотических препаратов.

Все осложнения в изучаемых группах носили ранний характер. Эти данные отражены в таблице 3. После выполнения операции с ретромускулярным расположением сетчатого протеза (ГКС) отмечено 8 (11,6%) осложнений. В ранние сроки после операции в ОГ осложнений было 3 (4,5%). Очевидно, что при использовании менее травматичного способа ТС-пластики отмечается уменьшение числа послеоперационных осложнений. Единичные случаи нагноения отмечены как в ГКС, так и в ОГ. В ГКС причиной нагноения послужило формирование околосеточной гематомы. При выполнении ТС-пластики интраоперационно были обнаружены лигатурные абсцессы вокруг лигатур после первичной операции. Несмотря на антибиотикопрофилактику, иссечение абсцессов, антибактериальную терапию, полноценное дренирование операционной раны, избежать осложнений не удалось.

Таблица 3

Характеристика послеоперационных осложнений		
Характер осложнения	ГКС (n=69)	ОГ (n=67)
Серома	3 (4,3%)	2 (3,0%)
Гематома	2 (2,9%)	–
Инфильтрат	2 (2,9%)	–
Нагноение	1 (1,5%)	1 (1,5%)
Всего абс.(%)	8 (11,6%)	3 (4,5%)

Ликвидировать нагноения, в обоих случаях удалось адекватным дренированием без удаления протезных конструкций.

Летальных исходов не было. В сроки 1 год и 2 года осмотрены 64 пациента из ГКС и 62 из ОГ. Зарегистрирован один (1,5%) рецидив в ГКС, осложнений позднего периода не отмечено.

### Обсуждение

Известно, что используемая для лечения послеоперационных вентральных грыж пластика с расположением сетчатого протеза sublay retromuscular отличается большой надежностью. Достаточная по размерам полипропиленовая сетка вызывает хроническое воспаление и формирует прочную соединительную ткань. Количество рецидивов прослеживается на уровне от 2 до 12%. Однако дальнейшее развитие герниологии диктует необходимость дифференцированного подхода к каждому конкретному пациенту. Вариант ТС-пластики сохраняет все преимущества пластик с использованием сетчатых протезов в плане надежности. Полученные нами результаты свидетельствуют о том, что вариант ТС-пластики, в случаях безнатяжного сведения краев грыжевого дефекта, обладает рядом преимуществ по сравнению со стандартной техникой sublay retromuscular. Операция менее травматична, для размещения сетчатого материала требует существенно меньшего по размерам ложа. Не требуется вскрытия влагалищ прямых мышц живота, мобилизации мышц, формирования обширного ложа для размещения сетчатого протеза. Указанное обстоятельство ведет к сокращению числа осложнений (4,5% по сравнению с 11,6%). Немаловажным представляется значительное сокращение времени оперативного вмешательства (40,3±12,1 мин по сравнению с 90,2±15,2 мин). Это достоинство разработанной технологии грыжесечения ПОВГ объясняется снижением объема хирургического вмешательства, простотой характера фиксации протеза, сокращением площади контакта тканей с инородным материалом.

### Выводы

1. Способ ТС-пластики при хирургическом лечении срединных послеоперационных вентральных грыж размерами W2 и W3 имеет существенное преимущество перед наиболее распространенной техникой с расположением сетчатого протеза sublay retromuscular.

2. Способ ТС-пластики способствует снижению объема и травматичности хирургического вмешательства, а это, в свою очередь, при-

водит к уменьшению количества внедряемого в организм инородного материала и уменьшению зоны контакта инородного материала с тканями организма.

3. При ТС-пластике выявлено уменьшение количества послеоперационных осложнений и снижение продолжительности оперативных вмешательств.

### Финансирование

Финансовой поддержки от производителей сетчатых протезов авторы не получали.

### Конфликт интересов

Авторы заявляют об отсутствии конфликта интересов.

### Одобрение комитета по этике

Исследование одобрено этическими комитетами Иркутской государственной медицинской академии последипломного образования и Дорожной клинической больницы на ст. Иркутск-Пассажирский ОАО «РЖД».

### ЛИТЕРАТУРА

1. Чарышкин АЛ, Фролов АА. Проблемы герниопластики у больных с послеоперационными вентральными грыжами. *Ульян Мед-Биол Журн.* 2015;(2):39-46. [https://www.old.ulsu.ru/images/stories/anti-poviv/ulsubook/2015/2\\_2015.pdf](https://www.old.ulsu.ru/images/stories/anti-poviv/ulsubook/2015/2_2015.pdf)
2. Лембас АН, Тампей ИИ, Иванченко ВВ, Баулин АВ, Зюлькин ГА. О лечении послеоперационных вентральных грыж. *Клин медицина.* 2010;(1):56-57. <https://cyberleninka.ru/article/n/o-lechenii-posleoperatsionnyh-ventralnyh-gryzh>
3. Rastegarpour A, Cheung M, Vardhan M, Ibrahim MM, Butler CE, Levinson H. Surgical mesh for ventral incisional hernia repairs: Understanding mesh design. *Plast Surg (Oakv).* 2016 Spring;24(1):41-50. <https://www.ncbi.nlm.nih.gov/pmc/articles/PMC4806756/>
4. Bringman S, Conze J, Cuccurullo D, Deprest J, Junge K, Klosterhalfen B, Parra-Davila E, Ramshaw B, Schumpelick V. Hernia repair: the search for ideal meshes. *Hernia.* 2010 Feb;14(1):81-87. Published online 2009 Dec 11. doi: 10.1007/s10029-009-0587-x
5. Ilker Murat Arer, Hakan Yabanoglu, Huseyin Ozgur Aytac, Ali Ezer, Kenan Caliskan. Long-term results of retromuscular hernia repair: a single center experience. *Pan African Medical Journal.* 2017;27:132. doi:10.11604/pamj.2017.27.132.9367
6. Паршиков ВВ, Петров ВВ, Романов РВ, Самсонов АА, Самсонов АВ, Градусов ВП, Бабурин АБ. Качество жизни пациентов после герниопластики. *Мед Альм.* 2009;1(6):100-103. [http://www.medalmanac.ru/uploads/shared/old/archive/year2009/number\\_one/surgery/1537/parshikov.pdf](http://www.medalmanac.ru/uploads/shared/old/archive/year2009/number_one/surgery/1537/parshikov.pdf)
7. Богдан ВГ, Варикаш ДВ. Послеоперационные вентральные грыжи: современные аспекты патогенеза. *Воен Медицина.* 2017;(4):78-82. <http://rep.bsmu.by:8080/handle/BSMU/17219>
8. Vichová B, Oravský M, Schnorrer M. Scar hernia

repairs using a mesh--the sublay technique. *Rozhl Chir.* 2008 Mar;87(3):138-40. [Article in Slovak]

9. Schumpelick V, Junge K, Rosch R, Klinge U, Stumpf M. Retromuscular mesh repair for ventral incision hernia in Germany. *Chirurg.* 2002 Sep;73(9):888-94. doi: 10.1007/s00104-002-0535-0 [Article in German]

10. Schumpelick V, Klinge U, Rosch R, Junge K. Light weight meshes in incisional hernia repair. *J Minim Access Surg.* 2006 Sep;2(3):117-23. <http://www.journalofmas.com/text.asp?2006/2/3/117/27722>

11. Schumpelick V, Klinge U, Junge K, Stumpf M. Incisional abdominal hernia: the open mesh repair. *Langenbecks Arch Surg.* 2004 Feb;389(1):1-5. doi: 10.1007/s00423-003-0352-z

12. Kurzer M, Kark A, Selouk S, Belsham P. Open mesh repair of incisional hernia using a sublay technique: long-term follow-up. *World J Surg.* 2008 Jan;32(1):31-3; discussion 37. doi: 10.1007/s00268-007-9118-z

13. Егиев ВВ, Лядов КВ, Воскресенский СН, Рудакова МН, Чижов ДВ, Шурыгин СН. Атлас оперативной хирургии грыж. Москва, РФ: ИД Медпрактика-М; 2003. 228 с. <http://www.booksmed.com/hirurgiya/1486-atlas-operativnoj-xirurgii-gryzh-egiev.html>

14. Паршиков ВВ, Федаев АА. Протезирующая пластика брюшной стенки в лечении вентральных и послеоперационных грыж: классификация, терминология и технические аспекты (обзор). *СТМ.* 2015;7(2):138-52. doi: 10.17691/Stm2015.7.2.19

15. Петри А, Сэбин К. Наглядная статистика в медицине. Леонов ВП, пер. с англ. Москва, РФ: ГЭОТАР-МЕД; 2003. 144 с. [http://www.biometrica.tomsk.ru/Medstat\\_small.pdf](http://www.biometrica.tomsk.ru/Medstat_small.pdf)

16. Korenkov M, Paul A, Sauerland S, Neugebauer E, Arndt M, Chevrel JP, Corcione F, Fingerhut A, Flament JB, Kux M, Matzinger A, Myrvold HE, Rath AM, Simmermacher RK. Classification and surgical treatment of incisional hernia. Results of an experts' meeting. *Langenbecks Arch Surg.* 2001 Feb;386(1):65-73. doi: 10.1007/s004230000182

#### REFERENCES

1. Charyshkin AL, Frolov AA. Gernioplasty problems at patients with postoperative ventral hernias *Uljan Med-Biol Zhurn.* 2015;(2):39-46. [https://www.old.ulsu.ru/images/stories/anti\\_poviv/ulsubook/2015/2\\_2015.pdf](https://www.old.ulsu.ru/images/stories/anti_poviv/ulsubook/2015/2_2015.pdf). (in Russ.)

2. Lembas AN, Tampej II, Ivanchenko VV, Baulin AV, Zjul'kin GA. O lechenii posleoperacionnyh ventral'nyh gryzh. *Klin Medicina.* 2010;(1):56-57. <https://cyberleninka.ru/article/n/o-lechenii-posleoperatsionnyh-ventralnyh-gryzh> (in Russ.)

3. Rastegarpour A, Cheung M, Vardhan M, Ibrahim MM, Butler CE, Levinson H. Surgical mesh for ventral incisional hernia repairs: Understanding mesh design. *Plast Surg (Oakv).* 2016 Spring;24(1):41-50. <https://www.ncbi.nlm.nih.gov/pmc/articles/PMC4806756/>

4. Bringman S, Conze J, Cuccurullo D, Deprest J, Junge K, Klosterhalfen B, Parra-Davila E, Ramshaw

#### Адрес для корреспонденции

664013, Российская Федерация,  
г. Иркутск, ул. Образцова, д. 27,  
Дорожная клиническая больница  
на ст. Иркутск-Пассажирский,

B, Schumpelick V. Hernia repair: the search for ideal meshes. *Hernia.* 2010 Feb;14(1):81-87. Published online 2009 Dec 11. doi: 10.1007/s10029-009-0587-x

5. Ilker Murat Arer, Hakan Yabanoglu, Huseyin Ozgur Aytac, Ali Ezer, Kenan Caliskan. Long-term results of retromuscular hernia repair: a single center experience. *Pan African Medical Journal.* 2017;27:132. doi:10.11604/pamj.2017.27.132.9367

6. Parshikov VV, Petrov VV, Romanov RV, Samsonov AA, Samsonov AV, Gradusov VP, Baburin AB. Kachestvo zhizni pacientov posle gernioplastiki. *Med Al'm.* 2009;1(6):100-103 [http://www.medalmanac.ru/uploads/shared/old/archive/year2009/number\\_one/surgery/1537/parshikov.pdf](http://www.medalmanac.ru/uploads/shared/old/archive/year2009/number_one/surgery/1537/parshikov.pdf). (in Russ)

7. Bogdan VG, Varikash DV. Posleoperacionnyye ventral'nye gryzhi: sovremennyye aspekty patogeneza. *Voenn Medicina.* 2017;(4):78-82. <http://rep.bsmu.by:8080/handle/BSMU/17219> (in Russ.)

8. Vichová B, Oravský M, Schnorrer M. Scar hernia repairs using a mesh--the sublay technique. *Rozhl Chir.* 2008 Mar;87(3):138-40. [Article in Slovak]

9. Schumpelick V, Junge K, Rosch R, Klinge U, Stumpf M. Retromuscular mesh repair for ventral incision hernia in Germany. *Chirurg.* 2002 Sep;73(9):888-94. doi: 10.1007/s00104-002-0535-0 [Article in German]

10. Schumpelick V, Klinge U, Rosch R, Junge K. Light weight meshes in incisional hernia repair. *J Minim Access Surg.* 2006 Sep;2(3):117-23. <http://www.journalofmas.com/text.asp?2006/2/3/117/27722>

11. Schumpelick V, Klinge U, Junge K, Stumpf M. Incisional abdominal hernia: the open mesh repair. *Langenbecks Arch Surg.* 2004 Feb;389(1):1-5. doi: 10.1007/s00423-003-0352-z

12. Kurzer M, Kark A, Selouk S, Belsham P. Open mesh repair of incisional hernia using a sublay technique: long-term follow-up. *World J Surg.* 2008 Jan;32(1):31-6; discussion 37. doi: 10.1007/s00268-007-9118-z

13. Egiev VV, Ljadov KV, Voskresenskij SN, Rudakova MN, Chizhov DV, Shurygin SN. Atlas operativnoj khirurgii gryzh. Moscow, RF: ID Medpraktika-M; 2003. 228 p. <http://www.booksmed.com/hirurgiya/1486-atlas-operativnoj-xirurgii-gryzh-egiev.html>. (in Russ.)

14. Parshikov VV, Fedaev AA. Abdominal wall prosthetic repair in ventral and incisional hernia treatment: classification, terminology and technical aspects (Review) *СТМ.* 2015;7(2):138-52. doi: 10.17691/Stm2015.7.2.19. (in Russ.)

15. Petri A, Sjebin K. Nagljadnaja statistika v medicene. Leonov VP, per. s angl. Moscow, RF: GJeOTAR-MED; 2003. 144 p. [http://www.biometrica.tomsk.ru/Medstat\\_small.pdf](http://www.biometrica.tomsk.ru/Medstat_small.pdf) (in Russ.)

16. Korenkov M, Paul A, Sauerland S, Neugebauer E, Arndt M, Chevrel JP, Corcione F, Fingerhut A, Flament JB, Kux M, Matzinger A, Myrvold HE, Rath AM, Simmermacher RK. Classification and surgical treatment of incisional hernia. Results of an experts' meeting. *Langenbecks Arch Surg.* 2001 Feb;386(1):65-73. doi: 10.1007/s004230000182

#### Address for correspondence

664013, The Russian Federation,  
Irkutsk, Obratsov Str., 27,  
Road Clinical Hospital  
At the Station of Irkutsk-Passenger,

хирургическое отделение,  
тел. моб.: +7(950)069 35 67,  
e-mail: Sersha62@gmail.com,  
Шалашов Сергей Владимирович

Surgical Unit,  
tel. mob: +7(950)069 35 67,  
e-mail: Sersha62@gmail.com,  
Sergey V. Shalashov

#### Сведения об авторах

Шалашов Сергей Владимирович, к.м.н., врач-хирург хирургического отделения, Дорожная клиническая больница на ст. Иркутск-Пассажирский, г. Иркутск, Российская Федерация.

<https://orcid.org/0000-0002-2771-6418>

Куликов Леонид Константинович, д.м.н., профессор кафедры хирургии, Иркутская государственная медицинская академия последипломного образования, г. Иркутск, Российская Федерация.

<https://orcid.org/0000-0003-2632-0355>

Михайлов Александр Леонидович, врач-хирург хирургического отделения, Дорожная клиническая больница на ст. Иркутск-Пассажирский, г. Иркутск, Российская Федерация.

<https://orcid.org/0000-0001-8406-5730>

Буслаев Олег Александрович, к.м.н., заместитель главного врача по хирургии, Дорожная клиническая больница на ст. Иркутск-Пассажирский, г. Иркутск, Российская Федерация.

<https://orcid.org/0000-0001-8948-4897>

Егоров Иван Александрович, заведующий хирургическим отделением, Дорожная клиническая больница на ст. Иркутск-Пассажирский, г. Иркутск, Российская Федерация.

<https://orcid.org/0000-0001-9970-0901>

Юркин Евгений Михайлович, врач-хирург хирургического отделения, Дорожная клиническая больница на ст. Иркутск-Пассажирский, г. Иркутск, Российская Федерация.

<https://orcid.org/0000-0001-8569-6657>

Еременко Олег Борисович, заведующий реанимационным отделением, Дорожная клиническая больница на ст. Иркутск-Пассажирский, г. Иркутск, Российская Федерация.

<https://orcid.org/0000-0002-9666-1190>

Секретарев Вадим Эдуардович, клинический ординатор, Иркутская государственная медицинская академия последипломного образования, г. Иркутск, Российская Федерация.

<https://orcid.org/0000-0002-1230-1981>

#### Информация о статье

*Получена 24 января 2018 г.*

*Принята в печать 24 сентября 2018 г.*

*Доступна на сайте 31 декабря 2018 г.*

#### Information about the authors

Shalashov Sergey V., PhD, Surgeon of the Surgical Unit, Road Clinical Hospital at the Station of Irkutsk-Passenger, Irkutsk, Russian Federation.

<https://orcid.org/0000-0002-2771-6418>

Kulikov Leonid K, MD, Professor of the Surgery Department, Irkutsk State Medical Academy of Postgraduate Education, Irkutsk, Russian Federation.

<https://orcid.org/0000-0003-2632-0355>

Mikhailov Alexander L., Surgeon of the Surgical Unit, Road Clinical Hospital at the Station of Irkutsk-Passenger, Irkutsk, Russian Federation.

<https://orcid.org/0000-0001-8406-5730>

Buslaev Oleg A., PhD, Deputy Chief Physician for Surgery, Road Clinical Hospital at the Station of Irkutsk-Passenger, Irkutsk, Russian Federation.

<https://orcid.org/0000-0001-8948-4897>

Egorov Ivan A., Head of the Surgical Unit, Road Clinical Hospital at the Station of Irkutsk-Passenger, Irkutsk, Russian Federation.

<https://orcid.org/0000-0001-9970-0901>

Yurkin Evgeniy M., Surgeon of the Surgical Unit, Road Clinical Hospital at the Station of Irkutsk-Passenger, Irkutsk, Russian Federation.

<https://orcid.org/0000-0001-8569-6657>

Eremenko Oleg B., Head of the Resuscitation Unit, Road Clinical Hospital at the Station of Irkutsk-Passenger, Irkutsk, Russian Federation.

<https://orcid.org/0000-0002-9666-1190>

Sekretarev Vadim E., Clinical Intern, Irkutsk State Medical Academy of Postgraduate Education, Irkutsk, Russian Federation.

<https://orcid.org/0000-0002-1230-1981>

#### Article history

*Arrived 24 January 2018*

*Accepted for publication 24 September 2018*

*Available online 31 December 2018*