

Е.В. ЦЕМА^{1,2}, А.А. БЕСПАЛЕНКО^{1,3}, А.В. ДИНЕЦ¹,
Б.М. КОВАЛЬ¹, В.Г. МИШАЛОВ¹



ИЗУЧЕНИЕ ПОРАЖАЮЩИХ ФАКТОРОВ СОВРЕМЕННОЙ ВОЙНЫ, ПРИВОДЯЩИХ К ПОТЕРЕ КОНЕЧНОСТИ

Национальный медицинский университет им. А.А. Богомольца

Министерства здравоохранения Украины¹, г. Киев,

Национальный военно-медицинский клинический центр Министерства обороны Украины², г. Киев,

Военно-медицинский клинический центр профессиональной патологии военнослужащих

Министерства обороны Украины³, г. Ирпень,

Украина

Цель. Изучить основные поражающие факторы и причины выполнения ампутаций конечностей в современном боевом конфликте.

Материал и методы. Проанализирован 191 случай ампутации конечностей у 159 пострадавших с 01.06.2014 по 30.06.2016 г. Средний возраст пациентов на момент ранения составил $33 \pm 8,9$ года ($M \pm \sigma$) (от 18 до 60 лет); 158 (99,4%) мужчин и 1 (0,6%) женщина. Средний срок военной службы пострадавшего на момент получения ранения был $2,0 \pm 3,7$ года ($M \pm \sigma$) (от 11 дней до 25 лет).

Результаты. У 130 (81,8%) пострадавших выполнена ампутация одной конечности, у 27 (17,0%) – двух, у 2 (1,3%) – трех/четырех конечностей. На верхней конечности проведено 62 ампутации: 18 (29,0%) – плеча, 25 (40,3%) – предплечья, 19 (30,7%) – кисти. На нижней конечности выполнено 129 ампутаций: 55 (42,6%) – бедра, 53 (41,1%) – голени, 21 (16,3%) – стопы. В 140 (73,3%) случаях причиной ампутации конечности было минно-взрывное ранение, которое наиболее часто вызывало травматическое отчленение конечности (93 (66,4%)). В 16 (8,4%) наблюдениях причиной потери конечности были множественные осколочные ранения, в 15 (7,9%) – холодовая травма (отморожение), в 11 (5,8%) – пулевое огнестрельное ранение, в 4 (2,1%) – броневое взрывное поражение, в 3 (1,6%) – наезд поезда с травматическим отчленением конечности, в 2 (1,0%) – обвал бетонных конструкций.

Заключение. В условиях современного боевого конфликта ампутация конечности обуславливается как боевыми (90,6%), так и небоевыми поражающими факторами (9,4%). Причины ампутации конечности в 69,1% случаев связаны с одномоментным возникновением необратимых изменений, при которых потеря конечности является неотвратимой; в 28,8% случаев была потенциальная возможность предотвратить ампутацию конечности (либо понизить ее уровень).

Ключевые слова: боевые повреждения, вооруженные конфликты и войны, конечности, ампутация

Objective. To study the main damaging factors and causes of limb amputations in the contemporary war conflict.

Methods. 191 cases of limb amputations in 159 injured persons from 01.06.2014 to 30.06.2016 have been analyzed. The mean age of patients at the moment of getting a wound was 33 ± 8.9 years ($M \pm \sigma$) (ranging from 18 to 60). There were 158 (99.4%) males and 1 (0.6%) female. The mean term of military service at the moment of injury was 2.0 ± 3.7 years ($M \pm \sigma$) (ranging from 11 days to 25 years).

Results. One limb amputation was performed in 130 (81.8%) injured persons, two limbs – in 27 (17.0%), three/four limbs – in 2 (1.3%) patients. 62 upper limb amputations were carried out: 18 (29.0%) – of the arm, 25 (40.3%) – of the forearm, 19 (30.7%) – of the hand. 129 lower limb amputations were performed: 55 (42.6%) – of thigh, 53 (41.1%) – of the leg, 21 (16.3%) – of the foot. In 140 (73.3%) cases, the reason for the limb amputation was mine-explosive injury which in 93 (66.4%) cases caused traumatic limb avulsion. In 16 (8.4%) cases, multiple shrapnel wounds were the main cause of the limb loss; 15 (7.9%) – frostbit injuries; 11 (5.8%) – bullet gunshot wounds; 4 (2.1%) – explosive behind-armor injuries; 3 (1.6%) cases – train accident with traumatic limb avulsion; 2 (1.0%) – concrete constructions collapse.

Conclusions. In the modern war conflict, limb amputation is determined by both combat (90.6%) and non-combat damaging factors (9.4%). The causes of limb amputations in 69.1% cases were associated with simultaneous occurrence of severe irreversible changes which were inevitable; potential opportunity to prevent limb amputation (or change amputation level) was in 28.8% cases.

Keywords: war-related injuries, armed conflicts and wars, limbs, amputation

Novosti Khirurgii. 2018 May-Jun; Vol 26 (3): 321-331

Study of Damaging Factors of Contemporary War, Leading to the Limb Loss

Ie.V. Tsema, A.A. Bespalenko, A.V. Dinets, B.M. Koval, V.G. Mishalov

Научная новизна статьи

Впервые выполнен анализ ампутаций конечностей у военнослужащих Вооруженных сил Украины, пострадавших в современном вооруженном конфликте на востоке Украины. Выявлено, что одной из особенностей этого вооруженного конфликта является применение высокоэнергетического вооружения, в частности, систем залпового огня. Анализ данных показал, что ампутация конечности возникала достоверно чаще вследствие одномоментного возникновения необратимых изменений в конечности при применении высокоэнергетического оружия.

What this paper adds

For the first time, the analysis of the limb amputations in military personnel of the Armed Forces of Ukraine, who suffered in the modern armed conflict in the east of Ukraine, has been carried out. It has been revealed that one of the peculiarities of this armed conflict is the use of high-energy weapons, in particular, multiple rocket launchers. The analysis of the data has shown that amputation of the limb appeared significantly more often due to the simultaneous occurrence of irreversible changes in the limb when using high-energy weapons.

Введение

Существование военного конфликта на востоке Украины обуславливает все большую актуальность проблемы лечения пациентов с минно-взрывными ранениями в результате минометных обстрелов, обстрелов реактивной артиллерией, подрыва на минной растяжке. Значительная часть раненых с минно-взрывными ранениями имеют повреждения верхних и нижних конечностей, которые непосредственно (ранения магистральных сосудов, минно-взрывные отчленения и взрывное разрушение конечности) или через свои осложнения приводят к потере сегмента конечности [1, 2, 3, 4].

Тяжелораненым в ходе военного конфликта на востоке Украины оказывается многоуровневая медицинская помощь, включающая догоспитальный и госпитальный этапы лечения. На догоспитальном этапе раненым оказывается первая медицинская, доврачебная (базовый уровень) и первая врачебная (I уровень) помощь. Первая медицинская помощь (МП) оказывается в порядке само- и взаимопомощи на поле боя, после чего раненого эвакуируют санитарным транспортом к ближайшему месту оказания квалифицированной МП. В случае невозможности эвакуации на этап квалифицированной МП на протяжении 1 часа (принцип «золотого часа») раненым оказывается первая врачебная помощь в развернутых стабилизационных пунктах, где работают врачи-специалисты по неотложным состояниям. Доврачебная МП оказывается средним медицинским персоналом во время эвакуации [5, 6].

Госпитальный этап лечения раненых на востоке Украины включает II, III, IV и V уровни оказания МП. Квалифицированная хирургическая помощь (II уровень) оказывается в городских и районных больницах, в которые откомандированы группы подкрепления из военных врачей, а также в развернутых военных мобильных госпиталях. Указанные медицинские подразделения располагаются в минимально безопасной близости к линии со-

прикосновения, что способствует реализации принципа «золотого часа» у 80% раненых, которые попадают на этап квалифицированной МП в течение первых 60 минут после ранения [7, 8].

Специализированная хирургическая помощь (III уровень) осуществляется в одном из трех прифронтовых многопрофильных лечебных учреждений: военно-медицинском клиническом центре Северного региона (г. Харьков), Днепропетровском военном госпитале (г. Днепр), Областной клинической больнице имени И.И. Мечникова (г. Днепр). Сроки эвакуации на III уровень МП обуславливаются временем, необходимым для стабилизации гемодинамики пострадавшего. Эвакуация на этот этап осуществляется специализированным автотранспортом (современные реанимобили), железнодорожным (поезда «InterCity+») и авиационным сообщением (санитарные вертолеты).

IV уровень МП предполагает оказание раненым исчерпывающего перечня специализированной хирургической помощи с использованием высокотехнологического оборудования. Такой объем МП на сегодняшний день предоставляется в Национальном (г. Киев) или региональных военно-медицинских клинических центрах (г. Винница, г. Одесса, г. Львов), куда раненые эвакуируются авиатранспортом (специализированные авиационные рейсы) [8].

V уровень МП предусматривает проведение реабилитационных мероприятий (в т.ч. протезирование конечности) в профильных военных и гражданских лечебно-профилактических учреждениях. В случае невозможности оказания полного перечня реабилитационных мероприятий в Украине пациенты отправляются на лечение в профильные клиники Европы и Северной Америки.

Важную роль для сохранения раненого сегмента конечности играют наличие и доступность на этапе специализированной хирургической помощи высокотехнологического оборудования: артроскопия, системы для VAS терапии, современные протезы [9, 10, 11].

Цель. Изучить основные поражающие факторы и причины выполнения ампутаций конечностей в современном боевом конфликте.

Материал и методы

Проанализированы результаты лечения 159 потерпевших в ходе боевых действий, которым выполнена ампутация сегмента одной или более конечностей. Все ранения были получены в зоне проведения Антитеррористической операции в Донецкой и Луганской областях Украины в период с 015 июня 2014 года по 30 июня 2016 года.

Все раненые принадлежали к военным формированиям и непосредственно принимали участие в боевых столкновениях, то есть имели статус комбатанта. Пациенты, которые не имели статуса комбатанта (гражданское население, пресса, работники коммунальных служб военно-гражданских администраций, спасатели государственной службы чрезвычайных ситуаций), но получили ранения в зоне боевых столкновений, которые привели к ампутации конечности, в представленное исследование не включались, поскольку им помощь оказывалась преимущественно в гражданских лечебных учреждениях системы здравоохранения Украины и систематизированные данные о результатах такого лечения нам не известны.

Среди получивших ранения 154 (96,9%) пациента проходили службу в подразделениях Вооруженных Сил Украины, 4 (2,5%) – Министерства внутренних дел Украины и 1 (0,6%) раненый – в составе добровольческого батальона. Все раненые, включенные в исследование, проходили лечение в военных (обязательно) и гражданских (некоторые этапы) лечебных учреждениях. Лица, помощь которым оказана в других ведомственных госпиталях (МВД, Службы безопасности Украины, пограничной службы, государственной службы чрезвычайных ситуаций), в представленное исследование не включены ввиду отсутствия систематизированных данных об их лечении и его результатах.

Средний возраст пострадавших на момент ранения составил $33 \pm 8,9$ года ($M \pm \sigma$) (от 18,9 года до 60,3 года). Поскольку в зоне боевых действий находятся преимущественно военнослужащие-мужчины (за исключением медицинских работников), то практически все ампутации конечности проводились лицам мужского пола (158, или 99,4%) и лишь в одном случае – женщине (0,6%). Средний срок военной службы пострадавшего на момент ранения составил $2,0 \pm 3,7$ года ($M \pm \sigma$) (от 11 дней до 25,2 года). Это объясняется тем, что большинство

военнослужащих были мобилизованы резервистами или в добровольном порядке подписали контракт на прохождение военной службы уже после начала боевого конфликта на востоке Украины в 2014 году.

Для реализации цели исследования мы использовали следующие критерии включения пациента в исследование:

1. Место получения ранения: зона проведения боевых действий в Донецкой и Луганской областях Украины.

2. Дата ранения: с 01.06.14 по 30.06.16.

3. Статус раненого в боевом конфликте: пострадавший на момент ранения имел статус комбатанта.

4. Характер повреждения: любое ранение или травма, приведшие к потере сегмента конечности.

5. Характер проведенной операции: ампутация или экзартикуляция сегмента конечности, в т.ч. операции в объеме первичной хирургической обработки ран конечности по поводу ее травматического отчленения.

6. Место оказания медицинской помощи на госпитальном этапе: ведомственные лечебные учреждения Министерства обороны Украины (обязательно); гражданские лечебные учреждения (необязательно, некоторые этапы у части пациентов).

7. Период наблюдения за пострадавшим: время от момента травмы и идентификации пациента (освобождения из плена) до начала реабилитации или смерти раненого.

Критерии исключения из исследования:

1. Место ранения: вне зоны проведения боевых действий в Донецкой и Луганской областях Украины.

2. Дата ранения: до 01.06.14 либо после 30.06.16.

3. Статус раненого в боевом конфликте: гражданский человек, волонтер, журналист, работник коммунальных служб военно-гражданских администраций, спасатель и т.п.

4. Характер повреждения: ранения или травмы, не приведшие к потере сегмента конечности.

5. Место оказания медицинской помощи на госпитальном этапе: ведомственные госпитали МВД, Службы безопасности Украины, погранвойск и госслужбы чрезвычайных ситуаций.

6. Период наблюдения за раненым: отсутствие достоверных документальных сведений о характере медицинской помощи на любом уровне госпитального этапа лечения (до начала реабилитации) или смерти раненого.

Для реализации поставленной цели у всех включенных в исследование раненых были

проанализированы количество первичных ампутаций конечностей, локализация и уровень ампутаций, а также основные поражающие факторы и причины, послужившие показанием к проведению ампутации конечности. Исследование проводилось ретроспективно и учитывало лишь характер проведения первичной операции, приведшей к потере конечности, независимо от того, в какие сроки эта операция была выполнена (поскольку причины ампутаций были разнородны и это существенно влияло на сроки выполнения ампутации конечности). Причины и сроки выполнения реампутаций, повторных хирургических обработок, кожных пластик, сосудистых шунтирующих операций, а также другие вмешательства, связанные с посттравматическими и послеоперационными осложнениями, в представленном сообщении не анализировались. Сроки наблюдения за исследуемыми пациентами определялись критериями включения (7-й пункт) и не зависели от количества и расположения этапов медицинской эвакуации, на которых оказывалась квалифицированная и специализированная хирургическая помощь раненым.

Первая медицинская помощь раненым оказывалась в порядке само- и взаимопомощи на месте получения ранения. С места ранения военнослужащие эвакуировались преимущественно автотранспортом на этап квалифицированной хирургической помощи, которая оказывалась в развернутых у линии разграничения военных мобильных госпиталей или ближайших центральных районных больницах, усиленных бригадами военных хирургов. При осуществлении лечебно-эвакуационных мероприятий основной задачей было эвакуировать пострадавшего на этап квалифицированной хирургической помощи не позднее одного часа после ранения (принцип «золотого часа»). В связи с рядом организационных причин и крайне сложной оперативно-тактической обстановкой в «горячих» фазах военного противостояния («Иловайский и Дебальцевский котлы») значительная часть первичной медицинской документации (форма 100 «Первичная медицинская карточка») была заполнена ненадлежащим образом, утеряна при эвакуации или отсутствовала вообще. В связи с этим достоверно оценить реальные сроки начала оказания хирургической помощи после ранения у всех исследуемых пациентов не представлялось возможным. Алгоритм оказания медицинской помощи раненым в военном конфликте на востоке Украины детально описан в предыдущих публикациях [8]. Объем и характер оперативных вмешательств у

раненых определялся исходя из общепринятых принципов военно-полевой хирургии, тактики damage-контроля, тяжести скелетной травмы и сопутствующих повреждений [5, 6, 7, 8].

Статистика

Статистическая обработка данных была осуществлена программным обеспечением SPSS IBM v. 22 (лицензия НМУ имени А.А. Богомольца 128 от 01.08.2016) с использованием параметрических (t-критерий Стьюдента) и непараметрических (χ^2 -критерий Пирсона) методов статистического анализа. Статистические показатели представлены в формате $M \pm \sigma$, где M – средняя арифметическая величина, σ – стандартное отклонение. Статистическая разница между исследуемыми показателями считалась достоверной при p меньше 0,05.

Результаты

Большинство пострадавших в боевом конфликте на востоке Украины лишились сегмента одной конечности (130 или 81,8%), тогда как раненых с ампутацией сегментов нескольких конечностей было – 27 (17,0%). Всего у 2 (1,3%) пациентов была проведена одновременно ампутация трех и четырех конечностей. Основной причиной, приведшей к ампутации конечностей у этих пациентов, было отморожение конечностей IV степени. Показательно, что среди пациентов, которым проводилась ампутация более одной конечности, не было пострадавших с минно-взрывными ранениями, поскольку раненые с такими тяжелыми повреждениями умирали до поступления на госпитальный этап оказания медицинской помощи. Всего 159 пациентам была проведена 191 операция по ампутации сегмента конечности (в среднем 1,2 ампутации на 1 раненого).

Основным видом ранений, которые привели к потере сегмента конечности, были минно-взрывные поражения (119 раненых, 74,8%), осколочные ранения (15 (9,4%)) и пулевые огнестрельные ранения (11 (6,9%)), холодовая травма (7 (4,4%)). У 3 (1,9%) пострадавших имело место заброневое поражение (взрывная травма во время пребывания в бронетехнике), у 2 (1,3%) – наезд поезда и у 2 (1,3%) – обвал бетонных конструкций в результате взрыва в терминале Донецкого аэропорта, который привел к развитию синдрома длительного сдавления конечности. Среди 119 пациентов с минно-взрывными ранениями в 69 (58,0%) случаях ранение получено в результате артиллерийского обстрела с минометов

или систем залповой реактивной артиллерии, в 18 (15,1%) в результате подрыва на минной растяжке, в 14 (11,8%) – неконтролируемом детонировании взрывного устройства, в 4 (3,4%) – при взрыве запала гранаты в руке и в 1 (0,8%) случае – танковом обстреле. У 13 (10,9%) пострадавших вследствие ряда причин (медицинская помощь оказывалась в плену, сложная боевая обстановка, раненого находили без сознания через некоторое время после ранения), достоверно не удалось установить причину минно-взрывного ранения в виду отсутствия или некорректного оформления медицинской документации.

Включенным в исследование пациентам выполнено 62 (32,5%) ампутации верхних конечностей и 129 (67,5%) ампутаций нижних конечностей; 94 (49,2%) – на левой конечности и 97 (50,8%) – на правой конечности. Среди операций на верхней конечности выполнено 18 (29,0%) ампутаций на уровне плеча, 25 (40,3%) – предплечья и 19 (30,6%) – кисти. Существенно преобладали собственно ампутации сегмента верхней конечности – 41 (66,1%) операция, тогда как экзартикуляции верхней конечности выполняли в 21 (33,9%) случае ($p < 0,001$). Среди операций на нижней конечности выполнено 55 (42,6%) ампутаций на уровне бедра, 53 (41,1%) – голени и 21 (16,3%) – стопы. Также преобладали собственно ампутации сегмента нижней конечности (105 (81,4%)) в сравнении с операциями по экзартикуляции сегмента нижней конечности в суставе (24 (18,6%)).

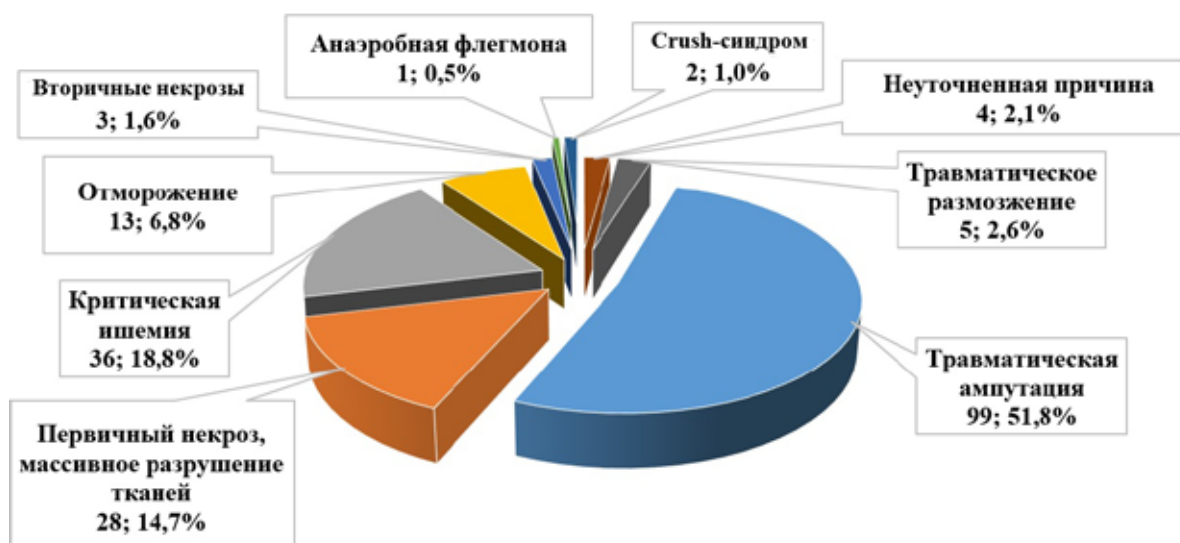
На рисунке систематизированы основные причины, приведшие к ампутации сегмента конечности у пострадавших. Наиболее часто операцию по типу ампутации сегмента конечности проводили в связи с ее травматическим

отчленением (99 (51,8%)). Подавляющее большинство этих случаев было связано с влиянием факторов минно-взрывного поражения – 93 (93,9%). В 3 (3,0%) случаях травматическое отчленение конечности произошло в результате наезда поезда, в 2 (2,0%) случаях – вследствие заброневое поражение (взрывная травма в момент нахождения пострадавшего в бронетранспортере), у 1 (1,0%) раненого имело место травматическое отчленение стопы в результате осколочного ранения (осколок с большой кинетической энергией от реактивной артиллерии).

На втором месте по значимости причиной ампутации конечности была необратимая ишемия конечности в результате ранения магистрального сосуда – 36 (18,8%). В 16 (44,4%) случаях критическая ишемия конечности была вызвана последствиями минно-взрывного поражения. В 10 (27,8%) случаях повреждения магистральной артерии причинялись осколочным ранением, в 9 (25,0%) случаях – пулевым огнестрельным ранением магистрального сосуда. У 1 (2,8%) пострадавшего причиной ампутации конечности стал обвал стен в результате артиллерийского обстрела, который вызвал многоосколочный перелом костей голени с повреждением сосудисто-нервного пучка (поскольку ранение произошло во время защиты донецкого аэропорта, находившегося в окружении, квалифицированная хирургическая помощь оказывалась с опозданием, после развития необратимой ишемии конечности).

В случае ранения магистрального сосуда всегда рассматривалась возможность проведения временного алло- или аутовенозного шунтирования ишемизированного участка конечности. Однако, принимая во внимание

Рис. Структура причин, приведших к ампутации конечности (n=191).



массивные повреждения тканей конечностей в результате взрывного ранения, тяжелое/критическое состояние раненого и сложную оперативно-тактическую обстановку, в большинстве наблюдаемых нами случаев шунтирующие операции не проводились. Всего лишь у 3 (8,3%) раненых с повреждением магистрального сосудисто-нервного пучка достоверно известно о выполнении шунтирующей операции на III уровне оказания медицинской помощи. Во всех указанных случаях имел место последующий тромбоз шунта с развитием необратимой ишемии конечности. Случаи успешного шунтирования раненого сосуда в наше исследование не вошли, поскольку таким пациентам ампутация конечности не проводилась (критерием включения в исследование было проведение ампутации конечности).

В 28 (14,7%) случаях показанием для ампутации сегмента конечности был многоосколочный открытый огнестрельный перелом с массивными зонами первичного некроза мягких тканей в месте ранения. Основанием к ампутации сегмента конечности в этих случаях было признание ее неопороспособной или функционально несостоятельной, даже в случае благоприятного течения раневого процесса. Наиболее часто такие тяжелые поражения конечности были вызваны минно-взрывными (20 (71,4%)) либо множественными осколочными (5 (17,9%)) ранениями. У 2 (7,1%) пострадавших массивные повреждения конечности возникли в результате броневоего взрывного поражения и у 1 (3,6%) раненого – пулевого огнестрельного ранения конечности (снайперский обстрел).

В 3 (1,6%) наблюдениях причиной ампутации сегмента конечности было формирование обширных зон вторичного некроза мягких тканей конечности в отдаленные сроки после ранения. Так, в 2 случаях была проведена ампутация нижней конечности на уровне средней трети бедра в связи с возникновением необратимых изменений в конечности на 26-е сутки после получения холодовой травмы у раненого с сопутствующим облитерирующим атеросклерозом артерий нижней конечности ввиду неэффективности консервативной терапии. Еще у 1 раненого выполнена ампутация нижней конечности (средняя треть бедра) в связи с развитием массивных вторичных некротических изменений в конечности на 9-е сутки после минно-взрывного поражения. Причиной массивного вторичного некроза мягких тканей конечности в последнем случае были отсроченные расстройства микроциркуляции, вызванные действием взрывной ударной волны при неадекватном выборе объема первичной

хирургической обработки минно-взрывного ранения.

В 13 (6,8%) наблюдениях показанием к ампутации была холодовая травма конечности, непосредственно приведшая к отморожению мягких тканей IV степени. Все случаи отморожения конечности произошли в период с 20 по 24 февраля 2015 года и с 1 по 4 января 2016 года. В первом временном промежутке отморожение конечности произошло на фоне минно-взрывной травмы во время артиллерийских обстрелов при температуре окружающей среды выше -5°C . Тогда как случаи отморожения в 2016 году были связаны с февральскими морозами (до -25°C), и с активной фазой боевых действий.

По поводу травматического размозжения сегмента конечности выполнено 5 (2,6%) ампутаций. Во всех этих случаях грубые анатомические изменения в конечности были вызваны действием ударной взрывной волны и газопламенной смеси при минно-взрывном поражении.

Неуточненная причина ампутации конечности имела место в 4 (2,1%) наблюдениях. В этих случаях не удалось документально определить достоверную причину выполнения ампутации, поскольку квалифицированная хирургическая помощь оказывалась раненым на временно оккупированных территориях, и после обмена военнопленными медицинская документация о характере ранения стороной противника не была предоставлена. При сборе анамнеза удалось выяснить, что в 3 случаях вероятной причиной ампутации конечности было минно-взрывное поражение, а в 1 наблюдении была выполнена ампутация нижней конечности на уровне нижней трети бедра вследствие пулевого либо осколочного ранения, вероятно, с повреждением сосудисто-нервного пучка.

В 2 (1,0%) случаях ампутация сегмента конечности выполнялась в связи с развитием crush-синдрома. У 1 пациента crush-синдром возник от длительного сдавления конечности под завалами бетонных конструкций в результате взрыва; пострадавший находился под завалом около 2 часов. Поскольку ранение произошло на территории окруженного терминала Донецкого аэропорта, эвакуация и квалифицированная хирургическая помощь были несвоевременными (спустя сутки после ранения). Пострадавшему ампутирована нижняя конечность на уровне средней трети бедра. Еще у 1 раненого crush-синдром возник в результате минно-взрывного ранения с обвалом опор блиндажа, причинивших многоосколочный перелом бедренной и верхней трети большеберцовой костей с повреждением малоберцового нерва. Пациенту

ампутирована нижняя конечность на уровне средней трети бедра.

У 1 (0,5%) пациента причиной потери конечности стала гнилостная флегмона нижней конечности, осложнившая течение раневой болезни на 3-и сутки после минно-взрывной травмы (открытый многоосколочный перелом верхней трети бедра, открытый огнестрельный перелом костей стопы с дефектом мягких тканей и разрушением костной ткани, обширная рана ягодичной и бедренной областей со значительным дефектом мягких тканей). В связи с неэффективностью нерезекционных мероприятий с целью предотвращения распространения флегмонозного воспаления на туловище раненому проведена экзартикуляция нижней конечности в тазобедренном суставе.

Обсуждение

В условиях современного боевого конфликта среди 191 проанализированного случая ампутации сегмента конечности в 187 (97,9%) наблюдениях удалось достоверно верифицировать причину, приведшую к потере конечности. В 169 (88,5%) случаях потеря конечности была связана с непосредственным влиянием боевых поражающих факторов (боевая травма), в том числе сюда отнесены случаи неосторожного обращения с оружием/боеприпасами и подрывы на минной растяжке. Тогда как, в 8 (9,4%) случаях имела место небоевая травма (отмораживание, наезд поезда). Анализируя причины ампутации конечности во время боевого конфликта на востоке Украины, мы пришли к заключению о целесообразности разделения их на 2 принципиальные группы. Первая группа – это причины, моментально вызывающие необратимые изменения в конечности, на которые невозможно повлиять медицинскими мероприятиями: ударная взрывная волна, осколочные ранения с высокой кинетической энергией (реактивная артиллерия), газопламенная смесь, наезд поезда. Вторая группа – это причины, инициирующие постепенное развитие необратимых изменений в конечности, которые возможно скорректировать своевременным и адекватным медицинским пособием.

Причины первой группы вызывают следующие патоморфологические изменения в конечности, приводящие к ампутации ее сегмента (132 (69,1%) наблюдений):

- травматическое отчленение сегмента конечности как результат минно-взрывных ранений: воздушная ударная волна, высококинетические осколки – 96 (50,3%) наблюдений;
- массивные зоны первичного некроза

тканей, образовавшиеся в результате воздействия воздушной ударной волны и газопламенной смеси при минно-взрывных ранениях (22 (11,5%)) и массивных осколочных ранениях (5 (2,6%)); в одном случае (0,5%) пулевое ранение от снайперской винтовки привело к одномоментному формированию массивной зоны первичного некроза тканей конечности, что было показанием к ампутации конечности;

- травматическое размоложение тканей конечности, вызванное действием воздушной ударной волны, распространяющееся по ходу магистральных сосудисто-нервных пучков и приводящее к значительному механическому разрушению мягких тканей конечности, которое не оставляло надежды на восстановление ее опороспособности/функциональной состоятельности в будущем, – 5 (2,6%) наблюдений;
- механическое отчленение конечности в результате наезда поезда – 3 (1,6%) случая.

Причины второй группы вызывали следующие патоморфологические изменения тканей, которые стали показанием к ампутации конечности (55 (28,8%) наблюдений):

- ранения магистрального сосуда с развитием необратимой ишемии сегмента конечности; такие ранения вызываются воздействием осколочных фрагментов с меньшей кинетической энергией (недостаточной для отчленения сегмента конечности), пулевыми ранениями, либо вторичными осколками, возникшими в результате действия воздушной ударной волны, – 35 (18,3%) наблюдений;

- необратимая ишемия конечности, обусловленная ранением магистральных сосудов костными фрагментами при обвале бетонных конструкций – 1 (0,5%) наблюдение;

- одномоментное отмораживание сегмента конечности в зимний период – 13 (6,8%) наблюдений;

- постепенное формирование массивных зон вторичного некроза при неэффективности консервативного лечения холодовой травмы – 2 (1,0%) наблюдения;

- массивные зоны вторичного некроза тканей, постепенно формирующиеся в основном благодаря воздействию взрывной ударной волны при минно-взрывном ранении, – 1 (0,5%) наблюдение;

- crush-синдром в результате механических травм, обусловленных влиянием боеприпасов взрывного действия, – 2 (1,0%) наблюдения;

- гнилостная флегмона конечности – 1 (0,5%) наблюдение.

Таким образом, ампутация конечности проводилась в связи с действием причин первой группы в 132 (69,1%) наблюдениях, второй

группы – в 55 (28,8%) случаях; в 4 (2,1%) случаях точную причину ампутации конечности определить не удалось.

Важно понимать, что ампутации конечности при воздействии причин первой группы обуславливаются развитием необратимых одномоментных повреждений тканей, поскольку вызываются высокоэнергетическими факторами: мощной воздушной ударной волной, фрагментами разрушенной оболочки взрывного боеприпаса с высокой кинетической энергией (системы залпового огня), механическим отчленением конечности при наезде поезда [12, 13]. В таких случаях пациенту выполняется не собственно ампутация конечности (поскольку непосредственно отчленение сегмента конечности на момент оказания медицинской помощи уже произошло в момент ранения), а первичная хирургическая обработка ран по типу ампутации конечности. В других случаях энергия взрывной волны, осколочных фрагментов, газопламенной смеси или пули не было достаточной для травматического отчленения конечности, но они вызывали грубые морфологические разрушения тканей конечности (травматическое размозжение, массивные зоны первичного некроза), которые делали дальнейшее ее функционирование невозможным даже при оказании своевременной и всеобъемлющей специализированной медицинской помощи [14]. В такой ситуации выполнение ампутации конечности не зависит от времени и объема оказанной медицинской помощи.

Причины ампутации конечности второй группы по своей физической природе и характеру вызываемых патоморфологических изменений в конечности могут быть отвратимыми. Так, отморожения конечности можно избежать путем улучшения бытовых условий и экипировки личного состава, пребывающего на передовых позициях в сложных погодных условиях с низким температурным режимом. Ряд случаев отморожений конечностей в первые месяцы войны возникал во время эвакуации раненых с труднопроходимых участков в холодное время года. Это было связано с тем, что вооруженные силы Украины для эвакуации раненых до 2014 года использовали автомобильный санитарный транспорт с ограниченной проходимостью, который не мог проехать по сильно размытой грунтовой дороге, значительно изрытому взрывными кратерами дорожному полотну или не очищенной от снега дороге. Попытки использовать на передовых позициях с труднодоступным подъездом аэромобильную эвакуацию оказались неэффективными из-за применения противником средств противовоздушной обороны (в

этих случаях погибали и раненые, и пилоты, и медперсонал). В таких условиях раненых из очага массовых санитарных потерь возможно было эвакуировать лишь на непригодной для этих целей бронированной технике (раненого «фиксировали» к боковым участкам бронетранспортера и везли десятки километров до госпитального этапа оказания медицинской помощи). Во время такой эвакуации у пострадавших с наложенным на конечность жгутом успевало развиваться отморожение конечности, которого возможно было бы избежать при наличии бронированного санитарного транспорта с внутрибортовым размещением раненых. Таких случаев в дальнейшем удалось избежать вследствие переоснащения общевойсковой бронированной техники для целей медицинской эвакуации.

В случаях обвала бетонных конструкций, спровоцированных артиллерийскими обстрелами, важно своевременно освободить раненого из-под завалов (профилактика crush-синдрома), обеспечить адекватную транспортную иммобилизацию конечности (профилактика вторичного повреждения магистральных сосудов костными осколками) и своевременную эвакуацию пострадавших на госпитальный этап оказания медицинской помощи. В ходе боевого конфликта на востоке Украины мы столкнулись с проблемой невозможности временной эвакуации раненых из-за сложной оперативно-тактической обстановки, которая имела место в так называемом «Иловайском котле», в боях под Дебальцево и в окруженном терминале Донецкого аэропорта. В таких случаях, по не зависящим от медицинской службы причинам, временная эвакуация раненых не могла быть выполнена, что стало причиной значительных невозвратных потерь от не оказания или несвоевременного оказания квалифицированной медицинской помощи.

Среди причин потери конечности второй группы отдельно хотелось бы остановиться на ампутациях, вызванных ранениями магистральных сосудов и последующей их необратимой ишемией (18,3% наблюдений). Именно за счет этой категории пострадавших нам представляется возможным существенно сократить процент потерь конечности среди раненых. Основными причинами возникновения необратимой ишемии конечности у этих раненых были нарушения правил наложения кровоостанавливающего жгута, запоздалое оказание специализированной ангиохирургической помощи, недостаточное обеспечение сосудистыми аллопротезами и отсутствие навыков у общих военных хирургов по формированию сосуди-

стого шва. Также во время транспортировки, терялась записка со временем наложения жгута (в последующем время наложение жгута стали дублировать надписью на открытых участках тела пострадавшего). Резиновые жгуты Эсмарха, находившиеся на табельном вооружении со времен советской армии, оказались малопригодными для наложения в порядке самопомощи, от длительного хранения такие жгуты теряли свои эластические свойства. В некоторых случаях военнослужащие хранили жгут из своей индивидуальной аптечки намотанным на приклад автомата с целью его «постоянного нахождения на видном месте» и смягчения отдачи оружия при стрельбе. В таких случаях жгут под влиянием прямых солнечных лучей приходил в полную непригодность. Такие проблемы удалось решить путем полного переоснащения индивидуальных аптечек военнослужащих с резиновых жгутов на кровоостанавливающие турникеты (сначала американские САТ-турникеты, потом более дешевые разработанные в Украине их аналоги). Опыт последнего года боевых действий показал, что кровоостанавливающие турникеты военнослужащие успешно используют как при оказании помощи сослуживцам, так и в порядке самопомощи.

Анализируя полученный опыт лечения пострадавших в боевом конфликте, можно очертить следующие направления по уменьшению частоты ампутаций конечности, обусловленных необратимой ишемией: практические тренинги среди военнослужащих по правилам наложения кровоостанавливающего жгута, максимальное приближение специализированной ангиохирургической помощи к линии соприкосновения (концепция «золотого часа»), сокращение времени эвакуации раненых в тыловую госпитальную базу за счет внедрения аэромобильной эвакуации, улучшение материального обеспечения и проведение практических курсов с общевойсковыми хирургами по наложению сосудистого шва на этапе квалифицированной хирургической помощи. Частично организационные вопросы оказания ранней ангиохирургической помощи были решены укомплектованием II уровня медицинской помощи (мобильный госпиталь, районная больница) бригадами усиления из узких специалистов (в т.ч. ангиохирургов), которое реализовывалось путем посменной ротации узких специалистов из военно-медицинских клинических центров, где функционируют профильные коечные отделения. К сожалению, до конца не решенной является проблема временного аллопротезирования у раненых с повреждением магистрального сосуда из-за высокой стоимости и большой

потребности в соответствующих протезирующих материалах.

Заключение

В условиях современного боевого конфликта ампутация конечности обуславливается как боевыми поражениями (90,6%), так и небоевыми травмами (9,4%). Причины ампутации конечности в большинстве случаев (69,1%) связаны с одномоментным возникновением необратимых изменений в конечности, обусловленных влиянием высокоэнергетических поражающих факторов: мощная воздушная ударная волна, осколочные фрагменты с высокой кинетической энергией, газопламенная смесь, наезд поезда. В таких случаях проведение ампутации не зависит от времени и объема оказания медицинской помощи. С другой стороны, в 28,8% случаев ампутация конечности проводилась в результате постепенного формирования необратимых патологических изменений в конечности: ранение магистрального сосуда, которое привело к необратимой ишемии конечности; отморожение конечности; массивные зоны вторичного некроза в результате минно-взрывной либо холодовой травмы; crush-синдром и гнилостная флегмона конечности. В таких случаях существовала потенциальная возможность предотвратить ампутацию конечности (либо понизить ее уровень) путем оптимизации организационно-тактических и лечебно-эвакуационных мероприятий.

Финансирование

Работа выполнялась в соответствии с планом научных исследований Национального медицинского университета имени А.А. Богомольца.

Конфликт интересов

Авторы заявляют, что конфликт интересов отсутствует.

ЛИТЕРАТУРА

1. Bertani A, Mathieu L, Dahan JL, Launay F, Rongi eras F, Rigal S. War-related extremity injuries in children: 89 cases managed in a combat support hospital in Afghanistan. *OrthopTraumatol Surg Res.* 2015;101(3):365-68. doi: 10.1016/j.otsr.2015.02.003
2. Bodalal Z, Mansor S. Gunshot injuries in Benghazi-Libya in 2011: the Libyan conflict and beyond. *Surgeon.* 2013 Oct;11(5):258-63. doi: 10.1016/j.surge.2013.05.004
3. Chandler H, MacLeod K, Penn-Barwell JG. Extremity injuries sustained by the UK military in the Iraq and Afghanistan conflicts: 2003-2014. *Injury.* 2017

- Jul;48(7):1439-43. doi: 10.1016/j.injury.2017.05.022
4. Rathore FA, Ayaz SB, Mansoor SN, Qureshi AR, Fahim M. Demographics of lower limb amputations in the Pakistan military: a single center, three-year prospective survey. *Cureus*. 2016 Apr;8(4):e566. doi: 10.7759/cureus.566
 5. Beranger F, Lesquen H, Aoun O, Roqueplo C, Meyrat L, Natale C, Avaro JP. Management of war-related vascular wounds in French role 3 hospital during the Afghan campaign. *Injury*. 2017 Sep;48(9):1906-10. doi: 10.1016/j.injury.2017.06.004
 6. Holt E. Health care collapsing amid fighting in east Ukraine. *Lancet*. 2015 Feb7;385(9967):494. doi: 10.1016/S0140-6736(15)60186-6
 7. Schoenfeld AJ, Dunn JC, Bader JO, Belmont PJ Jr. The nature and extent of war injuries sustained by combat specialty personnel killed and wounded in Afghanistan and Iraq, 2003-2011. *J Trauma Acute Care Surg*. 2013 Aug;75(2):287-91. doi: 10.1097/TA.0b013e31829a0970
 8. Khomenko I, Shapovalov V, Tsema Ie, Makarov G, Palytsia R, Zavodovskiy Ie, Ishchenko I, Dinets A, Mishalov V. Hydrodynamic rupture of liver in combat patient: a case of successful application of "damage control" tactic in area of the hybrid war in East Ukraine. *Surg Case Rep*. 2017 Aug 15;3(1):88. doi: 10.1186/s40792-017-0363-6
 9. Ebrahimzadeh MH, Moradi A, Khorasani MR, Hallaj-Moghaddam M, Kachooei AR. Long-term clinical outcomes of war-related bilateral lower extremities amputations. *Injury*. 2015 Feb;46(2):275-81. doi: 10.1016/j.injury.2014.10.043
 10. Jacobs N, Rourke K, Rutherford J, Hicks A, Smith SR, Templeton P, Adams SA, Jansen JO. Lower limb injuries caused by improvised explosive devices: proposed 'Bastion classification' and prospective validation. *Injury*. 2014 Sep;45(9):1422-28. doi: 10.1016/j.injury.2012.05.001
 11. Schwartz D, Glassberg E, Nadler R, Hirschhorn G, Marom OC, Aharonson-Daniel L. Injury patterns of soldiers in the second Lebanon war. *J Trauma Acute Care Surg*. 2014 Jan;76(1):160-66. doi: 10.1097/TA.0b013e3182a9680e
 12. Smith S, Devine M, Taddeo J, McAlister VC. Injury profile suffered by targets of antipersonnel improvised explosive devices: prospective cohort study. *BMJ Open*. 2017 Aug 7;7(7):e014697. doi: 10.1136/bmjopen-2016-014697
 13. Rivera JC, Greer RM, Spott MA, Johnson AE. The Military Orthopedic Trauma Registry: The potential of a specialty specific process improvement tool. *J Trauma Acute Care Surg*. 2016 Nov;81(5 Suppl 2 Proceedings of the 2015 Military Health System Research Symposium):S100-S103
 14. Allami M, Mousavi B, Masoumi M, Modirian E, Shojaei H, Mirsalimi F, Hosseini M, Pirouzi P. A comprehensive musculoskeletal and peripheral nervous system assessment of war-related bilateral upper extremity amputees. *Mil Med Res*. 2016;3:34. doi: 10.1186/s40779-016-0102-5
 - 2015;101(3):365-68. doi: 10.1016/j.otsr.2015.02.003
 2. Bodalal Z, Mansor S. Gunshot injuries in Benghazi-Libya in 2011: the Libyan conflict and beyond. *Surgeon*. 2013 Oct;11(5):258-63. doi: 10.1016/j.surge.2013.05.004
 3. Chandler H, MacLeod K, Penn-Barwell JG. Extremity injuries sustained by the UK military in the Iraq and Afghanistan conflicts: 2003-2014. *Injury*. 2017 Jul;48(7):1439-43. doi: 10.1016/j.injury.2017.05.022
 4. Rathore FA, Ayaz SB, Mansoor SN, Qureshi AR, Fahim M. Demographics of lower limb amputations in the Pakistan military: a single center, three-year prospective survey. *Cureus*. 2016 Apr;8(4):e566. doi: 10.7759/cureus.566
 5. Beranger F, Lesquen H, Aoun O, Roqueplo C, Meyrat L, Natale C, Avaro JP. Management of war-related vascular wounds in French role 3 hospital during the Afghan campaign. *Injury*. 2017 Sep;48(9):1906-10. doi: 10.1016/j.injury.2017.06.004
 6. Holt E. Health care collapsing amid fighting in east Ukraine. *Lancet*. 2015 Feb7;385(9967):494. doi: 10.1016/S0140-6736(15)60186-6
 7. Schoenfeld AJ, Dunn JC, Bader JO, Belmont PJ Jr. The nature and extent of war injuries sustained by combat specialty personnel killed and wounded in Afghanistan and Iraq, 2003-2011. *J Trauma Acute Care Surg*. 2013 Aug;75(2):287-91. doi: 10.1097/TA.0b013e31829a0970
 8. Khomenko I, Shapovalov V, Tsema Ie, Makarov G, Palytsia R, Zavodovskiy Ie, Ishchenko I, Dinets A, Mishalov V. Hydrodynamic rupture of liver in combat patient: a case of successful application of "damage control" tactic in area of the hybrid war in East Ukraine. *Surg Case Rep*. 2017 Aug 15;3(1):88. doi: 10.1186/s40792-017-0363-6
 9. Ebrahimzadeh MH, Moradi A, Khorasani MR, Hallaj-Moghaddam M, Kachooei AR. Long-term clinical outcomes of war-related bilateral lower extremities amputations. *Injury*. 2015 Feb;46(2):275-81. doi: 10.1016/j.injury.2014.10.043
 10. Jacobs N, Rourke K, Rutherford J, Hicks A, Smith SR, Templeton P, Adams SA, Jansen JO. Lower limb injuries caused by improvised explosive devices: proposed 'Bastion classification' and prospective validation. *Injury*. 2014 Sep;45(9):1422-28. doi: 10.1016/j.injury.2012.05.001
 11. Schwartz D, Glassberg E, Nadler R, Hirschhorn G, Marom OC, Aharonson-Daniel L. Injury patterns of soldiers in the second Lebanon war. *J Trauma Acute Care Surg*. 2014 Jan;76(1):160-66. doi: 10.1097/TA.0b013e3182a9680e
 12. Smith S, Devine M, Taddeo J, McAlister VC. Injury profile suffered by targets of antipersonnel improvised explosive devices: prospective cohort study. *BMJ Open*. 2017 Aug 7;7(7):e014697. doi: 10.1136/bmjopen-2016-014697
 13. Rivera JC, Greer RM, Spott MA, Johnson AE. The Military Orthopedic Trauma Registry: The potential of a specialty specific process improvement tool. *J Trauma Acute Care Surg*. 2016 Nov;81(5 Suppl 2 Proceedings of the 2015 Military Health System Research Symposium):S100-S103
 14. Allami M, Mousavi B, Masoumi M, Modirian E, Shojaei H, Mirsalimi F, Hosseini M, Pirouzi P. A comprehensive musculoskeletal and peripheral nervous system assessment of war-related bilateral upper extremity amputees. *Mil Med Res*. 2016;3:34. doi: 10.1186/s40779-016-0102-5

REFERENCES

1. Bertani A, Mathieu L, Dahan JL, Launay F, Rongi eras F, Rigal S. War-related extremity injuries in children: 89 cases managed in a combat support hospital in Afghanistan. *OrthopTraumatol Surg Res*.

Адрес для корреспонденции

01601, Украина,
г. Киев, бульвар Шевченко, д. 13,
Национальный медицинский
университет им. А.А. Богомольца,
кафедра хирургии № 4,
тел.: +38 063 731-59-95,
e-mail: hemorrhoid@ukr.net,
Цема Евгений Владимирович

Сведения об авторах

Цема Евгений Владимирович, д.м.н., доцент, доцент кафедры хирургии № 4, Национальный медицинский университет имени А.А. Богомольца, врач-хирург отделения абдоминальной хирургии, Национальный военно-медицинский клинический центр Министерства обороны Украины, г. Киев, Украина.

<http://orcid.org/0000-0002-1178-7529>

Беспаленко Артем Анатолиевич, аспирант кафедры травматологии и ортопедии, Национальный медицинский университет имени А.А. Богомольца, начальник травматологического отделения, Военно-медицинский клинический центр профессиональной патологии военнослужащих Министерства обороны Украины, г. Ирпень, Украина.

<http://orcid.org/0000-0003-2498-4334>

Динец Андрей Владимирович, к.м.н., доцент кафедры хирургии № 4, Национальный медицинский университет имени А.А. Богомольца, г. Киев, Украина.

<http://orcid.org/0000-0001-9680-7519>

Коваль Борис Михайлович, к.м.н., доцент кафедры хирургии № 4, Национальный медицинский университет имени А.А. Богомольца, г. Киев, Украина.

<http://orcid.org/0000-0003-0166-8603>

Мишалов Владимир Григорьевич, д.м.н., профессор, заведующий кафедрой хирургии № 4, Национальный медицинский университет имени А.А. Богомольца, г. Киев, Украина.

<http://orcid.org/0000-0001-7263-7375>

Информация о статье

Поступила 11 сентября 2017 г.

Принята в печать 19 марта 2018 г.

Доступна на сайте 15 июня 2018 г.

Address for correspondence

01601, Ukraine,
Kiev, Shevchenko Boul., 13,
A.A. Bogomolets National Medical University,
Department of Surgery № 4,
tel.: +38 063 731-59-95,
e-mail: hemorrhoid@ukr.net,
Ievgen V. Tsema

Information about the authors

Tsema Ievgen V., MD, Associate Professor, Associate Professor of the Department of Surgery №4, A.A. Bogomolets National Medical University, Surgeon of the Abdominal Surgery Department, National Military Medical Clinical Center of Ministry of Defense of Ukraine, Kiev, Ukraine.

<http://orcid.org/0000-0002-1178-7529>

Bespalenko Artem A., Post-graduate Student, the Department of Orthopedics and Traumatology, A.A. Bogomolets National Medical University, Head of the Traumatology Department, Military Medical Clinical Center for Occupational Pathology of Personnel of Ministry of Defense of Ukraine, Irpin, Ukraine

<http://orcid.org/0000-0003-2498-4334>

Dinets Andrii V., PhD, Associate Professor of the Department of Surgery №4, A.A. Bogomolets National Medical University, Kiev, Ukraine.

<http://orcid.org/0000-0001-9680-7519>

Koval Boris M., PhD, Associate Professor of the Department of Surgery №4, A.A. Bogomolets National Medical University, Kiev, Ukraine.

<http://orcid.org/0000-0003-0166-8603>

Mishalov Vladimir G., MD, Professor, Head of the Department of Surgery №4, A.A. Bogomolets National Medical University, Kiev, Ukraine.

<http://orcid.org/0000-0001-7263-7375>

Article history

Arrived 11 September 2017

Accepted for publication 19 March 2017

Available online 15 June 2018