



ЭНДОВАСКУЛЯРНЫЕ МЕТОДЫ ДИАГНОСТИКИ И ЛЕЧЕНИЯ ОСТРЫХ КРОВОТЕЧЕНИЙ В ПРОСВЕТ ЖЕЛУДОЧНО-КИШЕЧНОГО ТРАКТА

Институт общей и неотложной хирургии им. В.Т. Зайцева,
Национальной академии медицинских наук Украины¹,
Харьковский национальный университет им. В.Н. Каразина², г. Харьков,
Украина

Цель. Провести оценку эффективности эндоваскулярных методов диагностики и лечения острых желудочно-кишечных кровотечений.

Материал и методы. В работе обобщен опыт ангиографической диагностики и рентгенохирургического лечения 342 пациентов, которые поступили в Институт общей и неотложной хирургии им. В.Т. Зайцева с клиникой кровотечения в просвет желудочно-кишечного тракта (ЖКТ) за период с 1998 по 2016 годы. Среди пациентов было 145 (42,4%) женщин и 197 (57,6%) мужчин в возрасте от 16 до 77 лет (средний возраст $59,3 \pm 11,1$ года ($M \pm \sigma$)).

Результаты. Как показало исследование, информативными были суперселективные артериограммы, которые позволили выявить как прямые, так и косвенные ангиографические признаки желудочно-кишечного кровотечения. Так, у 63 (18,4%) пациентов выявлены прямые признаки продолжающегося кровотечения. У 272 (79,5%) обследованных выявлены косвенные признаки остановившегося кровотечения. Более высокий процент косвенных признаков кровотечения связан как с хроническим течением основного заболевания и характерной ангиографической картиной для того или иного заболевания органов ЖКТ, осложнившегося кровотечением, так и с прекращением на момент проведения ангиографии активного кровотечения.

На основании клинического обследования и ангиографических данных непосредственный источник кровотечения выявлен у 215 (62,8%) пациентов.

Заключение. Проведенное исследование подтвердило, что селективная ангиография ветвей брюшной аорты и подвздошных артерий является высокоинформативным диагностическим методом, который в 62,8% наблюдений позволил установить непосредственно источник кровотечения и его локализацию. У пациентов с продолжающимся кровотечением и сомнительно переносимым полостным оперативным вмешательством проведение эндоваскулярного гемостаза является нередко методом выбора лечения этих пациентов. Дифференцированное использование как первичных, так и повторных (при рецидиве кровотечения) эндоваскулярных методов гемостаза у пациентов с острым желудочно-кишечным кровотечением позволило добиться окончательного гемостаза в 90,4% наблюдений.

Ключевые слова: желудочно-кишечные кровотечения, диагностика кровотечений, ангиография, хирургическое лечение, рентгенэндоваскулярный гемостаз

Objective. To assess the effectiveness of endovascular diagnosis and treatment methods of acute gastrointestinal hemorrhage.

Methods. The paper summarizes the experience of angiographic diagnosis and endovascular treatment of 342 patients who were admitted to the Institute of General and Emergency Surgery named after V. T. Zaitsev with a clinical picture of bleeding in the lumen of the gastrointestinal tract for the period from 1998 to 2016. There were 145 (42.4%) women and 197 (57.6%) men aged 16 to 77 years (mean age 59.3 ± 11.1 years) among the patients.

Results. As the study has established the most informative method was superselective arteriography, which permitted to reveal both direct and indirect angiographic signs of gastrointestinal hemorrhage. Thus, in 63 (18.4%) patients the direct signs of continuing bleeding were diagnosed. In 272 (79.5%) examined patients, the indirect angiographic signs of stopped bleeding were revealed. A higher percentage of indirect signs of bleeding is associated with both the chronic course of the underlying disease and the characteristic angiographic pattern for a particular gastrointestinal disease complicated by bleeding and with stopping of active bleeding by the time of angiography.

Based on the clinical examination and angiographic data, a direct source of gastrointestinal hemorrhage was diagnosed in 215 (62.8%) patients.

Conclusions. The conducted study has confirmed that selective angiography of the branches of the abdominal aorta and iliac arteries is a highly informative diagnostic method and in 62.8% of observations it was possible to establish the source and localization of bleeding. In patients with ongoing gastrointestinal hemorrhage and questionably tolerance of surgical intervention, the endovascular hemostasis is often a choice of treatment of these patients. Differentiated using of both primary and repeated (in case of recurrent bleeding), the endovascular methods of hemostasis in patients with acute gastrointestinal hemorrhage allowed achieving final hemostasis in 90.4% of cases.

Keywords: gastrointestinal hemorrhage, diagnosis of bleeding, angiography, surgical treatment, X-ray endovascular hemostasis

Novosti Khirurgii. 2018 Mar-Apr; Vol 26 (2): 169-178

Endovascular Methods of Diagnosis and Treatment of Acute Hemorrhages in the Gastrointestinal Tract Lumen

Yu.V. Avdosyev, I.V. Belozеров, O.N. Kudrevich

Научная новизна статьи

Произведена оценка эффективности эндоваскулярных методов диагностики и лечения острых желудочно-кишечных кровотечений. Установлено, что селективная ангиография ветвей брюшной аорты и подвздошных артерий является высокоинформативным диагностическим методом, который в 62,8% наблюдений позволил установить непосредственно источник кровотечения и его локализацию. Применение как первичных, так и повторных (при рецидиве кровотечения) эндоваскулярных методов гемостаза у пациентов с острым желудочно-кишечным кровотечением позволило добиться окончательного гемостаза в 90,4% наблюдений.

What this paper adds

The effectiveness evaluation of the endovascular methods of diagnosis and treatment of acute gastrointestinal bleeding was studied. Selective angiography of the branches of the abdominal aorta and iliac arteries has been established to be a highly informative diagnostic method and in 62.8% of observations it was possible to establish directly the source of bleeding and its localization. The use of both primary and repeated (in case of recurrence bleeding) endovascular methods of hemostasis in patients with acute gastrointestinal bleeding allowed achieving final hemostasis in 90.4% of cases.

Введение

Острые желудочно-кишечные кровотечения (ОЖКК) являются одним из угрожающих осложнений различных заболеваний и повреждений внутренних органов и одной из наиболее частых причин госпитализации пациентов в хирургический стационар. Так, в США частота ОЖКК составляет 170 случаев на 100 тыс. человек [1]. В странах Европы около 20% от всех поступающих в хирургические стационары – это пациенты с ОЖКК [2]. Несмотря на очевидный прогресс медицины в области диагностики и лечения ОЖКК, частота летальных исходов у этой категории пациентов в последние 50 лет существенно не изменилась и составляет 5-10% [2, 3]. Это обусловлено, с одной стороны, увеличением общего числа пациентов пожилого и старческого возраста, а с другой – наличием у пациентов одновременно нескольких тяжелых сопутствующих заболеваний [4]. Послеоперационная летальность при профузных гастродуоденальных кровотечениях также остается высокой (до 24%), а у пациентов пожилого и старческого возраста она достигает 50% [5]. Значительное расширение возможностей рентгенэндоваскулярной хирургии, связанное с бурным развитием ангиографической техники, позволило с принципиально новых позиций подойти к решению проблемы кровотечений в желудочно-кишечный тракт (ЖКТ) [6]. Использование эндоваскулярных методов гемостаза создало реальные предпосылки повышения эффективности лечебной помощи наиболее тяжелым пациентам с профузными кровотечениями в верхние и нижние отделы ЖКТ. Однако более широкое практическое применение этих методов возможно лишь при

наличии четких установок, определяющих показания и противопоказания к эндоваскулярному катетерному гемостазу, выбору его методов и тактики проведения [7].

Цель. Провести оценку эффективности эндоваскулярных методов диагностики и лечения острых желудочно-кишечных кровотечений.

Материал и методы

В настоящем сообщении обобщен опыт ангиографической диагностики и рентгенохирургического лечения 342 пациентов, которые поступили в Институт общей и неотложной хирургии им. В.Т. Зайцева с клиникой острого кровотечения различной этиологии в просвет ЖКТ за период с 1998 по 2016 годы включительно. Среди пациентов было 145 (42,4%) женщин и 197 (57,6%) мужчин в возрасте от 16 до 77 лет (средний возраст $59,3 \pm 11,1$ лет ($M \pm \sigma$)).

Проведение данного исследования и публикация фотографий одобрены этическим комитетом Института общей и неотложной хирургии им. В.Т. Зайцева.

276 (80,7%) пациентов поступили в стационар с ОЖКК из верхних отделов ЖКТ, у 52 (15,2%) пациентов источник кровотечения находился в нижних отделах ЖКТ, и у 5 (1,5%) поступивших ОЖКК было из обоих отделов ЖКТ. У 9 (2,6%) пациентов отмечено кровотечение как в просвет ЖКТ, так и в брюшную полость. Один источник ОЖКК выявлен у 324 (94,7%) пациентов, 2 источника – у 17 (5,0%), и у 1 (0,3%) обследованного выявлено 3 источника ОЖКК. У 71 (20,8%) пациента на момент обследования кровотечение продолжалось. Кроме этого 209 (61,1%) поступивших, средний возраст которых был старше 55 лет, имели тяжелую

сопутствующую соматическую патологию и, как следствие, высокий риск переносимости традиционного хирургического вмешательства.

На основании данных клинического обследования осуществлялся выбор соответствующего метода эндоваскулярного катетерного гемостаза. С помощью эндоскопического исследования также решался вопрос о прекращении или продолжении регионарной внутриартериальной инфузии вазоконстрикторов в зависимости от наличия признаков угрозы кровотечения или их исчезновения. Кроме этого, эндоскопия позволяла оценить эффективность катетерного гемостаза и его последствия.

Артериографию ветвей брюшной аорты и внутренних подвздошных артерий проводили у пациентов с остановившимся кровотечением в плановом порядке, а также у пациентов в неотложном порядке в первые часы после поступления в клинику или при рецидиве кровотечения. Обязательным для ангиографического исследования было получение трех фаз контрастирования: артериальной, паренхиматозной и венозной. Во время ангиографии оценивались как прямые (экстравазация контрастного вещества, тромбоз артерии, интенсивное пропитывание стенок полого органа контрастным веществом), так и косвенные (гиперваскуляризация сосудистого рисунка, псевдоаневризмы артерий, артерио-венозные и артерио-портальные фистулы и др.) ангиографические признаки ОЖКК (рис. 1, 2).

У 15 пациентов вместо обычного ангиографического исследования была выполнена

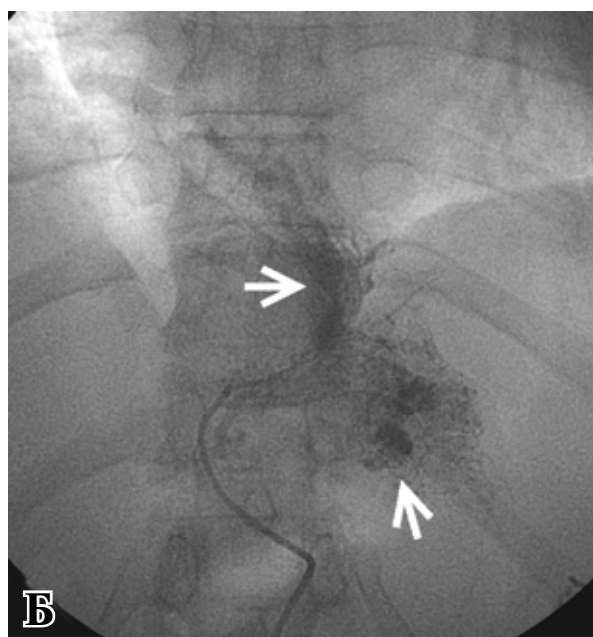
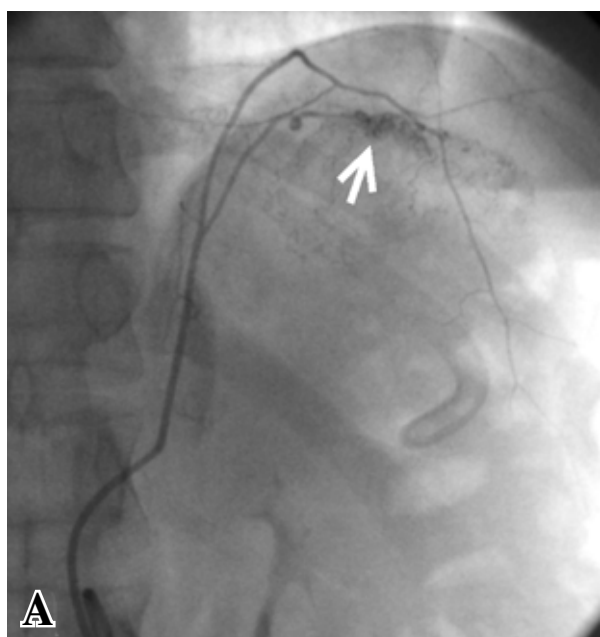
диагностическая окклюзионная ангиография ветвей чревного ствола. У 8 пациентов с неустановленным источником ОЖКК в просвет верхних отделов ЖКТ с целью повышения диагностической ценности выполняли целиакографию с введением спазмолитиков (фармакоангиография).

Из лечебных рентгенохирургических вмешательств (РХВ) при ОЖКК применялись внутриартериальная гемостатическая терапия (ВАГТ), рентгеноэндоваскулярная окклюзия (РЭО) кровоточащих артерий и трансгемилитарная катетеризация воротной вены (ТУКВВ).

Нередко РХВ сочетались с хирургическими и эндоскопическими вмешательствами. Эндоскопические вмешательства выполнялись с целью усиления и контроля надежности локального гемостаза. Традиционные хирургические операции выполнялись после проведения ВАГТ, остановки кровотечения эндоваскулярным методом, выведения пациента из состояния шока и стабилизации показателей гемодинамики.

Показаниями к проведению диагностической ангиографии и РХВ являлись невозможность определения источника кровотечения и достижения гемостаза консервативными и эндоскопическими методами при наличии продолжающегося кровотечения или угрозы его рецидива, требующих оказания ургентной хирургической помощи, с одной стороны, и тяжелое состояние пациента, исключающее операцию или крайне повышающее риск ее проведения. В наших наблюдениях у 96,4% па-

Рис. 1. Прямые признаки продолжающегося ОЖКК: А – экстравазация контрастного вещества в бассейне левой диафрагмальной артерии (стрелка) у пациента с язвой кардиального отдела желудка; Б – интенсивное пропитывание контрастом стенок желудка и абдоминального отдела пищевода (стрелки) у пациентки с кровотечением из варикозно расширенных вен (ВРВ) пищевода в сочетании с острыми язвами желудка.



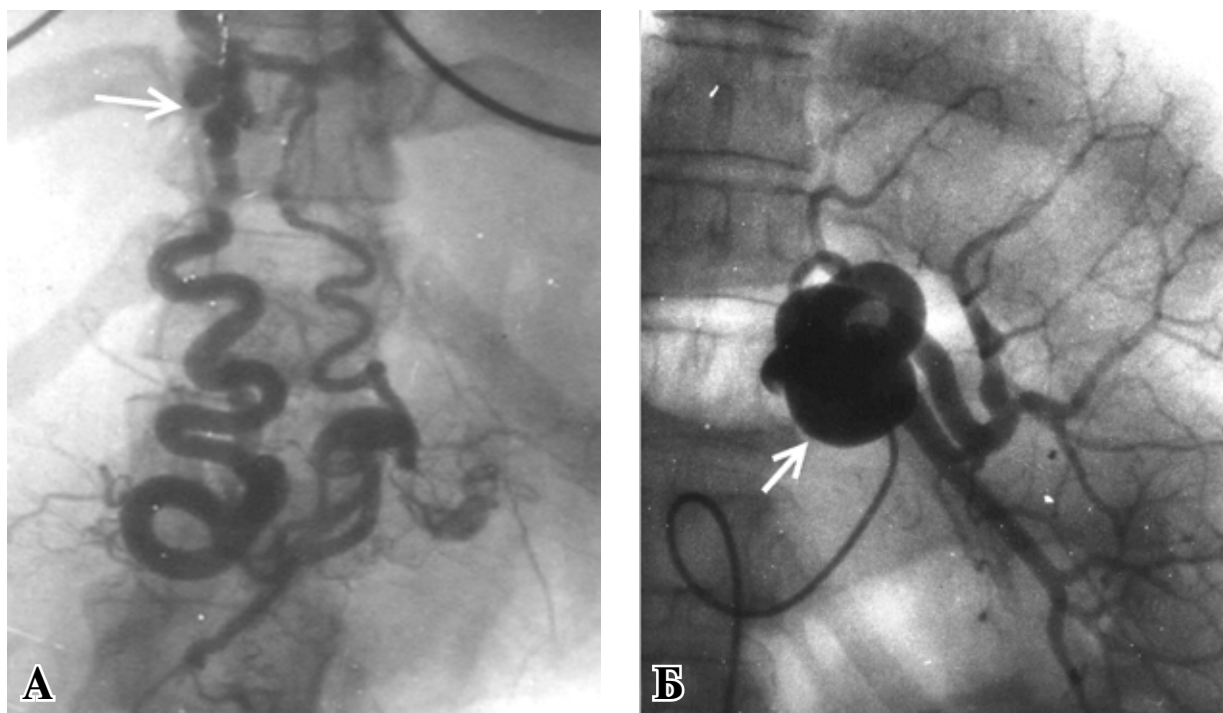


Рис. 2. Косвенные ангиографические признаки ОЖКК: А – ВРВ пищевода (стрелка) у пациентки с циррозом печени, синдромом портальной гипертензии и кровотечением из ВРВ пищевода; Б – аневризма селезеночной артерии (стрелка) у пациентки с циррозом печени, спленомегалией и кровотечением из ВРВ пищевода и кардиального отдела желудка.

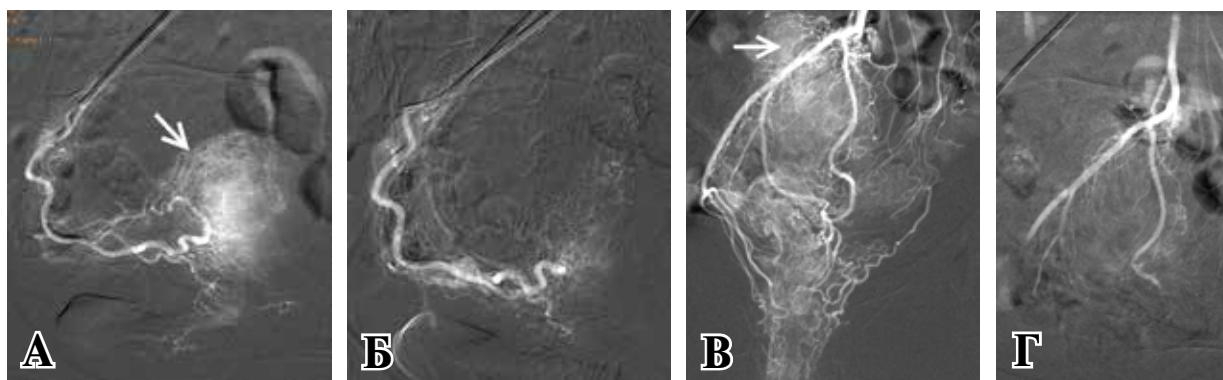
циентов кровопотеря была тяжелой или средней степени. У 20,8% пациентов кровотечение продолжалось, и у 53,7% обследованных оставалась угроза его рецидива.

Так как РХВ нередко являются альтернативой традиционной хирургической операции и выполняются в качестве «попытки отчаяния», абсолютным противопоказанием к их применению считали лишь агональное состояние пациента и высокий риск развития некроза стенки полого органа.

РЭО кровоточащих артерий выполняли под

рентгелетелевизионным контролем и только при условии надежной фиксации кончика катетера в устье кровоточащего сосуда. Для дистальной РЭО чаще всего использовали эмболы из поливинилалкоголя (PVA), которые вводились непосредственно в просвет артерии. Введением эмболов в малом объеме физиологического раствора в сочетании с устойчивым положением кончика катетера предупреждали ретроградный выброс эмболов из окклюдированной артерии, особенно в конце РЭО, когда кровоток по сосуду значительно снижался (рис. 3). Для усиления

Рис. 3. Селективные артериограммы до (А, В) и после (Б, Г) эмболизации правой маточной (А, Б) и верхней прямокишечной (В, Г) артерий пациентки с раком тела матки и инвазией в прямую кишку, осложнившихся ОЖКК: А – до эмболизации определяется гиперваскулярное образование в матке (стрелка); Б – после РЭО – окклюзия правой маточной артерии; В – до эмболизации определяется гиперваскулярное образование в верхнеампулярном отделе прямой кишки (стрелка); Г – после дозированной РЭО эмболами из поливинилалкоголя – опухолевые сосуды кишки не определяются.



гемостатического эффекта дистальная РЭО дополнялась проксимальной эмболизацией ствола основной артерии при помощи металлических спиралей Гиантурко.

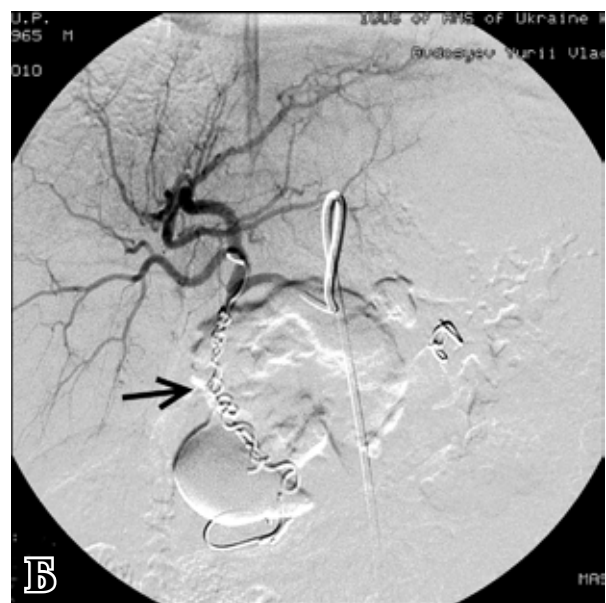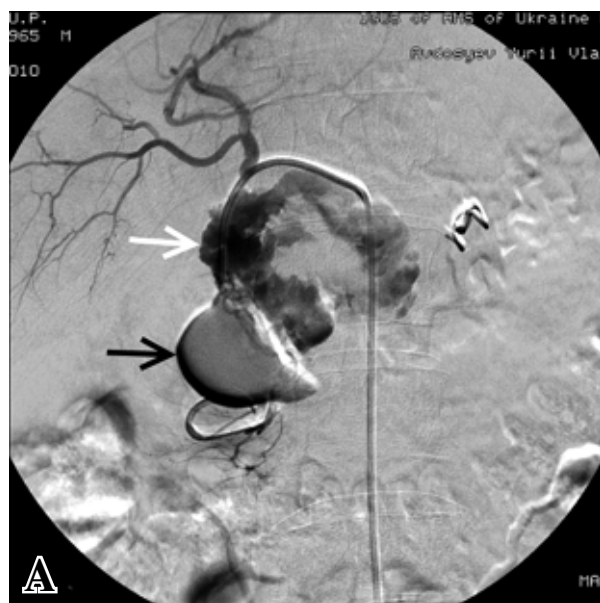В тех случаях, когда эндоваскулярный гемостаз выполняли как первый этап хирургического лечения по поводу псевдоаневризм висцеральных ветвей брюшной аорты, осложненных ОЖКК, стремились установить спирали в полости самой аневризмы с целью ее тромбирования, а также в просвете артерии перед аневризмой и, если удавалось провести катетер в дистальный отдел артерии, после ее аневризматического расширения для уменьшения ретроградного заполнения полости аневризмы (рис. 4). Вторым этапом старались выполнить полостное оперативное вмешательство.

У 129 пациентов с портальной гипертензией различной этиологии, осложненной кровотечением из ВРВ пищевода, с целью снижения давления в воротной вене выполняли редукцию селезеночного (чаще всего) или печеночного (при наличии артерио-портальной фистулы как причины портальной гипертензии) кровотока при помощи конических спиралей Гиантурко. Из них у 82 пациентов эмболизация селезеночной артерии (ЭСА) была дополнена эмболизацией левой желудочной артерии (ЭЛЖА), у 3 сочеталась с редукцией печеночного кровотока, у 3 — с РЭО ветвей верхней прямокишечной артерии и в одном наблюдении — с редукцией печеночного кровотока и эмболизацией правой желудочной артерии. У 22 обследованных с

целью купирования портального криза выполнена ТУКВВ. На «высоте кровотечения» с установленным зондом Блекмора оперировано 27 пациентов. С целью снижения давления в воротной вене у этих пациентов выполнена ЭСА (рис. 5), дополненная у 16 из них ЭЛЖА.

При неустойчивом гемостазе или невозможности выполнить РЭО катетер оставляли в чревном стволе или верхней брыжеечной артерии в течение 2-3 суток и проводили внутриартериальную гемостатическую терапию (ВАГТ). В качестве действующего начала применяли питуитрин, дицинон, 5% раствор аминокaproновой кислоты. Реже проводили фракционное введение адреналина (по 0,2-0,4 мл 0,1% раствора 3-4 раза в сутки). Выраженный сосудосуживающий эффект адреналина проявлялся через 10-15 секунд после его введения в артерию. Как самостоятельный метод лечения ВАГТ была применена у 19 пациентов. Кроме того, у 44 пациентов выполнены различные комбинированные РХВ: окклюзия кровотокащей артерии с регионарной ВАГТ — у 19, ЭСА в сочетании с ТУКВВ — у 6, эмболизация кровотокащей артерии в сочетании с катетериндуцированным ангиоспазмом — у 12 обследованных, эмболизация вен желудка и ЭСА — у 2, ЭСА в сочетании с дилатацией нижней полой вены — у 2, чрескожное чреспеченочное наружное дренирование желчных протоков (2) с эмболизацией левой желудочной (1) и гастродуоденальной (1) артерий, ЭСА в сочетании с дилатацией нижней полой вены и трансумби-

Рис. 4. Артериограммы до (А) и после (Б) эмболизации псевдоаневризмы гастродуоденальной артерии пациента с кистой поджелудочной железы, осложненной ОЖКК: А — определяется псевдоаневризма гастродуоденальной артерии (черная стрелка) с ее разрывом и экстравазацией контрастного вещества в полость кисты поджелудочной железы (белая стрелка); Б — после эмболизации спиралью Гиантурко (стрелка) гастродуоденальная артерия не контрастируется.



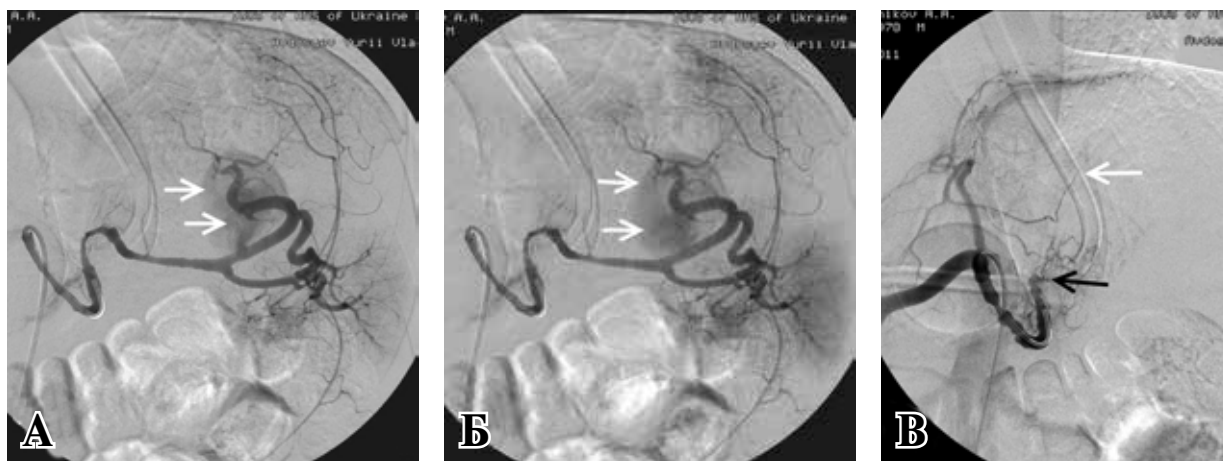


Рис. 5. Спленоартериограммы до (А, Б) и после (В) ЭСА пациента с кистой поджелудочной железы и профузным ОЖКК из ВРВ пищевода и в полость кисты. В раннюю (А) и позднюю (Б) артериальную фазы определяется экстравазация контрастного вещества в полость кисты поджелудочной железы (белые стрелки). После ЭСА (В) спиралями Гиантурко селезеночная артерия окклюзирована (черная стрелка), в просвете желудка визуализируется зонд Блэкмора (белая стрелка).

ликальным внутривенным портокавальным шунтированием – у одного пациента.

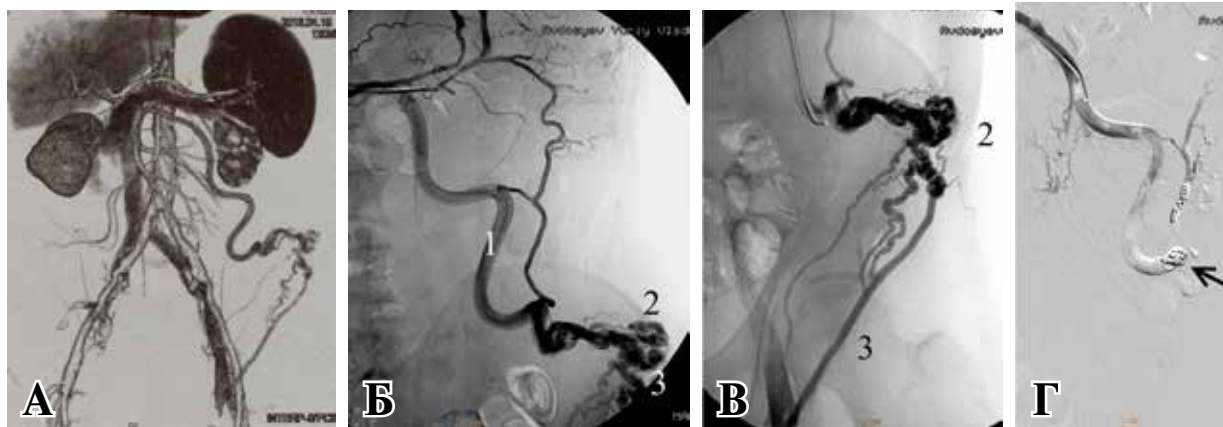
Выявленные в ходе исследования анатомические варианты отхождения кровоточащих артерий, а также детальный анализ артериограмм позволил выбрать соответствующий метод эндоваскулярного гемостаза в каждом конкретном случае.

Результаты

Как показало настоящее исследование, наиболее информативными были суперселективные артериограммы, которые позволили выявить как прямые, так и косвенные ангиографические признаки ОЖКК. Так, у 63 (18,4%)

пациентов с ОЖКК разной этиологии были выявлены прямые признаки продолжающегося кровотечения. У 272 (79,5%) обследованных выявлены в различных вариантах косвенные ангиографические признаки остановившегося кровотечения. Непосредственный источник самого кровотечения (кровоточащую артерию или вену) удалось выявить у 215 (62,8%) пациентов (рис. 6). Уменьшение регионарного кровотока после РЭО и, соответственно, внутрисосудистого давления является основным механизмом, который создает благоприятные условия для эндоваскулярного гемостаза. Так, из 194 пациентов с ОЖКК (без учета имеющих кровотечение из ВРВ пищевода), у которых РЭО была выполнена при помощи нелизирую-

Рис. 6. КТ (А) и чрескожные чреспеченочные портограммы до (Б, В) и после (Г) эмболизации ветвей нижней брыжеечной вены пациента, оперированного по поводу рака сигмовидной кишки, осложненного кишечной непроходимостью. Отдаленный послеоперационный период осложнился ОЖКК из геморроидальных ВРВ в зоне колостомы. Б – контрастируется нижняя брыжеечная вена (1) с сетью ВРВ в зоне колостомы (2); В – портограмма после суперселективной катетеризации нижней брыжеечной вены с ВРВ в зоне колостомы. Определяется портокавальное шунтирование из нижней брыжеечной вены через ВРВ колостомы в ветви таза и левую бедренную вену (3); Г – после эмболизации спиралями Гиантурко окклюзия нижней брыжеечной вены (стрелка), ВРВ возле колостомы не контрастируются. Достигнут эндоваскулярный гемостаз.



щих эмболов и спиралей, устойчивый гемостаз достигнут у 178 (91,8%) пациентов.

Рецидив кровотечения в раннем после РЭО периоде (в сроки от 3 до 10 дней) возник у 16 (8,2%) пациентов со злокачественными заболеваниями желудка (у 12) и поджелудочной железы (у 4). Рецидив ОЖКК у этих пациентов был связан с наличием дополнительных источников кровотечения, не выявленных во время проведения эндоваскулярного гемостаза. Повторная эмболизация кровоточащих артерий у 11 пациентов имела положительный эффект. Еще у 5 пациентов с неоперабельным раком желудка (4) и поджелудочной железы (1) с рецидивом профузного ОЖКК была проведена консервативная терапия, которая не дала эффекта.

Сразу же после выполнения РЭО у пациентов возникали умеренные боли в животе. Болевой синдром продолжался в течение первых суток после эмболизации. Живот оставался мягким, симптомов раздражения брюшины не наблюдалось. Появление болей и прекращение рвоты можно считать показателем эффективности эмболизации, так как они наблюдались практически у всех пролеченных. И все же объективным критерием остановки кровотечения являлось наличие окклюзии эмболизированного сосуда, выявленного при выполнении ангиографического исследования после РЭО (рис. 4, 5, 6).

Несколько худшие результаты отмечены при проведении ВАГТ. Так, из 19 пролеченных, у которых ВАГТ проводилась в качестве самостоятельного метода лечения, у 8 (42,1%) отмечен рецидив кровотечения в первые сутки после проведенного лечения. От рецидива кровотечения умерло 5 пациентов.

Наиболее тяжелую группу составляли пациенты с синдромом портальной гипертензии и кровотечением из ВРВ пищевода и желудка. Как показали проведенные исследования, у 129 (37,7%) пациентов с профузным кровотечением из ВРВ пищевода имел место «портальный криз» с подъемом давления в воротной вене до 360–440 мм вод. ст. После выполнения ЭСА давление в воротной вене снизилось в среднем на 60–140 мм вод. ст.; после ЭСА в сочетании с ЭЛЖА давление в воротной вене снизилось до 260 мм вод. ст. У пациентов, у которых выполняли ТУКВВ, давление в портальной системе снизилось до 160–180 мм вод. ст.

Стойкий гемостатический эффект был достигнут у 96 (74,4%) пролеченных с кровотечением из ВРВ пищевода. Рецидив ОЖКК в раннем послеоперационном периоде возник у 33 (25,6%) пациентов. Повторный эндоваскулярный гемостаз в виде ВАГТ в верхнюю брыжеечную артерию в сочетании с ЭЛЖА

проведен у 16 пациентов (умерло 3 из них). Традиционная полостная операция при рецидиве профузного ОЖКК после РХВ выполнена у 7 пациентов (умерло 6). У 10 пролеченных с рецидивом ОЖКК из ВРВ пищевода после эндоваскулярного гемостаза проведена консервативная терапия с летальным исходом у 7 пациентов. В целом, из 129 пациентов с ОЖКК из ВРВ пищевода и желудка после эндоваскулярного лечения умерло 18 (13,9%) пролеченных, из них 13 – от рецидива ОЖКК, 4 – от прогрессирования острой печеночной недостаточности и один пациент – от тромбоза воротной вены.

Характерным осложнением после РЭО был постэмболический синдром, который отмечался практически у всех пациентов и сопровождался повышением температуры до 37,4–38°С, тошнотой и болями разной степени выраженности. Лечение этого осложнения требовало назначения в послеоперационном периоде антибиотиков широкого спектра действия и обезболивающих препаратов в течение 3–7 дней. Для предупреждения осложнений, связанных с постокклюзионной ишемией стенки полого органа, выполняли дозированную окклюзию кровоточащих сосудов патологической зоны в сочетании с проведением ВАГТ. Для своевременной диагностики ишемических расстройств осуществлялся динамический эндоскопический контроль.

Среди прочих осложнений после РХВ у 6 пациентов в месте пункции бедренной артерии появилась паховая гематома, у 3 – развился преходящий спазм бедренной артерии. У одного пациента длительная катетеризация на фоне атеросклеротического процесса осложнилась тромбозом поверхностной бедренной артерии. Еще в одном наблюдении отмечено кровотечение в брюшную полость вследствие перфорации проводником селезеночной артерии при ее селективной катетеризации. Осложнений после РХВ, потребовавших выполнения полостных операций, в данной группе пациентов не отмечено.

В результате применения РХВ стойкий первичный гемостатический эффект достигнут у 285 (83,3%) пациентов. После проведения вторых РХВ при рецидиве ОЖКК стабильный гемостаз достигнут у 309 (90,4%) пациентов. Общая летальность в ближайшем после РХВ периоде составила 7,9% (умерло 27 пациентов).

Обсуждение

Более высокий процент выявления косвенных признаков продолжающегося ОЖКК, по сравнению с прямыми признаками, связан как с хроническим течением основного заболевания

и характерной ангиографической картиной для того или иного заболевания органов ЖКТ, так и с прекращением на момент проведения ангиографии активного кровотечения.

Из 14 пациентов с наличием клинических признаков ОЖКК у 7 из них ангиографических признаков кровотечения выявить не удалось, что послужило причиной расширения исследования. С этой целью у 8 пациентов с ОЖКК из верхних отделов ЖКТ было применено ангиографическое исследование с усилением кровотока по соответствующей артерии путем введения спазмолитиков в просвет артерии. У данной группы пациентов селективная целиакография выполнялась дважды — до и после введения спазмолитиков. При сравнении двух серий ангиограмм четко отмечалось расширение как крупных артерий (левой желудочной, печеночной, гастродуоденальной) до 1,5-2 мм в диаметре, так и более мелких (передней и задней панкреатодуоденальных) до 0,5-1 мм. В результате усиления кровотока в капиллярную фазу определялось более интенсивное окрашивание всей двенадцатиперстной кишки, превосходящее таковое до вазодилатации. Однако, несмотря на усиление кровотока, экстравазация контрастного вещества выявлена в одном наблюдении. С точки зрения авторов статьи, причинами этого явились кратковременность артериальной фазы, значительное разведение контрастного вещества кровью, небольшой диаметр (1-2 мм) кровоточащих сосудов.

Учитывая относительно невысокий процент выявления источника ОЖКК при выполнении селективной ангиографии, отсутствие улучшения результатов исследования при применении медикаментозной вазодилатации, а также ориентируясь на сообщения разных авторов об эффективности метода временной баллонной окклюзии артерий с диагностической целью в клинике было выполнено 9 окклюзионных ангиографий чревного ствола и его ветвей.

Анализ результатов показал следующие преимущества последней методики:

- 1) более четкое контрастирование мелких артерий («standstill arteriogram»);
- 2) удлинение «артериальной» фазы и, соответственно, повышение вероятности выявления экстравазации;
- 3) уменьшение количества расходуемого контрастного вещества;
- 4) создание благоприятных условий для выполнения транскатетерной эмболизации за счет управляемой временной редукции кровотока. Повышение диагностической точности окклюзионной ангиографии связано с повышением частоты выявления косвенных признаков

ОЖКК. Наличие нескольких из них у одного пациента существенно повышает их клиническое значение.

Вышеописанные наблюдения и данные литературы свидетельствуют о том, что в экстренных случаях при продолжающемся кровотечении диагностический и лечебный этапы РХВ неразрывно связаны друг с другом. В данной ситуации катетер, с помощью которого выполняется диагностическая ангиография, должен соответствовать требованиям, предъявляемым к эмболизации сосуда, то есть, не иметь резкой перекалибровки просвета, особенно в дистальном его отделе [6, 8].

Значительные различия в этиопатогенезе кровотечений у пациентов с заболеваниями ЖКТ требуют дифференцированного применения для каждого случая того или иного вида катетерного гемостаза. Выбор метода РХВ при этом осуществляется с учетом этиологии заболевания, состояния пациента, а также особенностей кровоснабжения зоны предполагаемого источника кровотечения.

Наибольшую сложность представляет выбор тактики проведения лечебных гемостатических мероприятий у пациентов, ранее оперированных на органах ЖКТ, а также у пожилых пациентов с выраженными атеросклеротическими изменениями сосудов. Эмболизация с выключением из кровотока больших участков стенки полого органа у данного контингента может привести к некрозу его стенки. Поэтому среди эндovasкулярных хирургов до сих пор нет единства в вопросе о том, какой метод следует применять первоначально — эмболизацию или введение вазопрессорных препаратов [9, 10].

Дистальная эмболизация мелкодисперсными нелизирующимися эмболами ветвей верхней или нижней брыжеечной артерий нередко влечет за собой риск развития инфаркта кишки. В то же время, по данным разных авторов, с помощью эмболизации удается остановить кровотечение в 90,0% случаев [8]. Поэтому с целью профилактики некроза стенки кишки у таких пациентов целесообразно проводить дозированную эмболизацию кровоточащей артерии на уровне ее субсегментарных ветвей при помощи эмболов более крупного размера (1,5-2,5 мм в диаметре) или микроспиралей [6, 11]. При этом более мелкие артерии остаются свободными, что способствует развитию коллатерального кровотока, достаточного для обеспечения жизнеспособности стенки полого органа.

Относительно низкая летальность в ближайшем после РХВ периоде (7,9%) свидетельствует о высокой эффективности эндovasкулярного катетерного гемостаза при ОЖКК у

наиболее тяжелых пациентов, летальность у которых при применении традиционного хирургического лечения достигает 24-50% [3, 5]. Такое преимущество эндоваскулярных методов гемостаза перед традиционными методами хирургического лечения обусловлено отсутствием общего обезболивания, лапаротомии и вмешательств на органах брюшной полости, а также малой продолжительностью и травматичностью катетерного гемостаза.

Выводы

Селективная ангиография ветвей брюшной аорты и подвздошных артерий является высокоинформативным диагностическим методом особенно в тех случаях, когда другие доступные методы инструментальной диагностики (эндоскопический и рентгенологический) малоинформативны.

Временная баллонная окклюзионная ангиография является ценным дополнительным методом выявления источника рецидивирующего ОЖКК, создающим благоприятные условия для выполнения последующей РЭО кровотока артерий.

У пациентов с продолжающимся ОЖКК и сомнительно переносимым полостным оперативным вмешательством проведение эндоваскулярного гемостаза является нередко методом выбора лечения.

Дифференцированное использование как первичных, так и повторных (при рецидиве кровотечения) рентгенэндоваскулярных методов катетерного гемостаза у пациентов с ОЖКК позволило добиться окончательного гемостаза в 90,4% наблюдений.

Финансирование

Работа выполнялась в соответствии с планом научных исследований медицинского факультета Харьковского национального университета им. В.Н. Каразина.

Конфликт интересов

Авторы заявляют, что конфликт интересов отсутствует.

Одобрение комитета по этике

Проведение данного исследования и публикация фотографий одобрены этическим комитетом Института общей и неотложной хирургии им. В.Т. Зайцева.

ЛИТЕРАТУРА

1. Верткин АЛ, Свешников КА. Национальное руководство по скорой помощи. Москва, РФ: ЭКСМО; 2012. 816 с.
2. Fallah MA, Prakash C, Edmundowicz S. Acute gastrointestinal bleeding. *Med Clin North Am.* 2000 Sep;84(5):1183-208.
3. Панцырев ЮМ, Михлев АИ, Федоров ЕД, Кузеев ЕА. Лечение язвенных гастродуоденальных кровотечений. *Хирургия Журн им НИ Пирогова.* 2000;(3):21-25.
4. Крылов НН. Кровотечение из верхних отделов пищеварительного тракта: причины, факторы риска диагностики, лечение. *Рос Журн Гастроэнтерологии Гепатологии и Колопроктологии.* 2001;11(2):76-87.
5. Никишин ЛФ, Альтман ИВ, Кондратюк ВА, Верещагин СВ. Лечение острых желудочно-кишечных кровотечений методами рентгеноэндоваскулярной хирургии. Рентгенохирургія невідкладних станів. Нове в інтервенційній радіології: матеріали докл; 1997 Апр 24-26; Чернігов, Україна. с. 84-87.
6. Авдосьев ЮВ, Бойко ВВ. Ангиография и рентгенэндоваскулярная хирургия абдоминальных кровотечений: моногр. Харьков, Украина: Издатель Савчук ОО; 2011. 648 с.
7. Nanavati SM. What if endoscopic hemostasis fails? Alternative treatment strategies: interventional radiology. *Gastroenterol Clin North Am.* 2014 Dec;43(4):739-52. doi: 10.1016/j.gtc.2014.08.013.
8. Dallal HJ, Palmer KR. ABC of the upper gastrointestinal tract: Upper gastrointestinal haemorrhage. *BMJ.* 2001 Nov 10;323(7321):1115-17.
9. Annamalai G, Masson N, Robertson I. Acute gastrointestinal haemorrhage: investigation and treatment. *Imaging.* 2009;21(1s 2):142-51.
10. Walker TG, Salazar GM, Waltman AC. Angiographic evaluation and management of acute gastrointestinal hemorrhage. *World J Gastroenterol.* 2012 Mar 21;18(11):1191-201. doi: 10.3748/wjg.v18.i11.1191.
11. Teng HC, Liang HL, Lin YH, Huang JS, Chen CY, Lee SC, Pan HB. The Efficacy and long-term outcome of microcoil embolotherapy for acute lower gastrointestinal bleeding. *Korean J Radiol.* 2013 Mar-Apr; 14(2): 259-68. Published online 2013 Feb 22. doi: 10.3348/kjr.2013.14.2.259.

REFERENCES

1. Vertkin AL, Sveshnikov KA. Natsional'noe rukovodstvo po skoroi pomoshchi. Moscow, RF: EKSMO; 2012. 816 p. (in Russ.)
2. Fallah MA, Prakash C, Edmundowicz S. Acute gastrointestinal bleeding. *Med Clin North Am.* 2000 Sep;84(5):1183-208.
3. Pansyrev YuM, Mikhlev AI, Fedorov ED, Kuzeev EA. Lechenie iazvennykh gastroduodenal'nykh krvotochenii. *Khirurgiia Zhurn im NI Pirogova.* 2000;(3):21-25. (in Russ.)
4. Krylov NN. Krovotечение iz verkhnikh otdelov pishchevaritel'nogo trakta: prichiny, faktory riska diagnostika, lechenie. *Ros Zhurn Gastroenterologii Gepatologii i Koloproktologii.* 2001;11(2):76-87. (in Russ.)
5. Nikishin LF, Al'tman IV, Kondratiuk VA, Vereshchagin SV. Lechenie ostrykh zheludochno-kishechnykh krvotochenii metodami rentgenoendovaskuliarnoi khirurgii. Rentsgenokhirurgiia nevidkladnikh staniv. Nove v interentsiini radiologii: materialy dokl; 1997 Apr 24-26; Chernigov, Ukraina. p. 84-87. (in Russ.)

6. Avdos'ev YuV, Boiko VV. Angiografiia i rentgenendovaskuliarnaia khirurgiia abdominal'nykh krvotечений: monogr. Khar'kov, Ukraina: Izdatel' Savchuk OO; 2011. 648 p. (in Russ.)
7. Nanavati SM. What if endoscopic hemostasis fails? Alternative treatment strategies: interventional radiology. *Gastroenterol Clin North Am.* 2014 Dec;43(4):739-52. doi: 10.1016/j.gtc.2014.08.013.
8. Dallal HJ, Palmer KR. ABC of the upper gastrointestinal tract: Upper gastrointestinal haemorrhage. *BMJ.* 2001 Nov 10;323(7321):1115-17.
9. Annamalai G, Masson N, Robertson I. Acute gastroin-

Адрес для корреспонденции

61000, Украина,
г. Харьков, площадь Свободы, д. 6,
Харьковский национальный
университет им. В.Н. Каразина,
кафедра хирургических болезней, оперативной
хирургии и топографической анатомии,
тел. +380 50 902-72-72,
e-mail: b0risfen@ukr.net,
Кудревич Александр Николаевич

Сведения об авторах

Авдосьев Юрий Владимирович, д.м.н., заведующий отделением рентгенхирургии, Институт общей и неотложной хирургии им. В.Т. Зайцева Национальной академии медицинских наук Украины, профессор кафедры хирургических болезней, оперативной хирургии и топографической анатомии медицинского факультета, Харьковский национальный университет им. В.Н. Каразина, г. Харьков, Украина. <http://orcid.org/0000-0002-2677-4464>.

Белозеров Игорь Викторович, д.м.н., декан медицинского факультета, Харьковский национальный университет им. В.Н. Каразина, г. Харьков, Украина. <http://orcid.org/0000-0002-7567-6449>.

Кудревич Александр Николаевич, к.м.н., заведующий кафедрой хирургических болезней, оперативной хирургии и топографической анатомии медицинского факультета, Харьковский национальный университет им. В.Н. Каразина, г. Харьков, Украина. <http://orcid.org/0000-0002-2086-8822>.

Информация о статье

Поступила 16 мая 2017 г.
Принята в печать 27 ноября 2017 г.
Доступна на сайте 2 апреля 2018 г.

testinal haemorrhage: investigation and treatment. *Imaging.* 2009;21(1s 2):142-51.

10. Walker TG, Salazar GM, Waltman AC. Angiographic evaluation and management of acute gastrointestinal hemorrhage. *World J Gastroenterol.* 2012 Mar 21;18(11):1191-201. doi: 10.3748/wjg.v18.i11.1191.

11. Teng HC, Liang HL, Lin YH, Huang JS, Chen CY, Lee SC, Pan HB. The Efficacy and long-term outcome of microcoil embolotherapy for acute lower gastrointestinal bleeding. *Korean J Radiol.* 2013 Mar-Apr; 14(2): 259-68. Published online 2013 Feb 22. doi: 10.3348/kjr.2013.14.2.259.

Address for correspondence

61000, Ukraine,
Kharkiv, Svoboda Square, 6,
Kharkiv National University
named after V.N. Karazin,
Department of Surgical Diseases,
Operative Surgery and Topographic Anatomy,
Tel. +380 50 902-72-72,
e-mail: b0risfen@ukr.net,
Kudrevich Olexandr N.

Information about the authors

Avdosyev Yuriy V., MD, Head of the X-ray Surgery Unit, Institute of General and Emergency Surgery named after V. T. Zaitsev of National Academy of Medical Sciences of Ukraine, Professor of the Department of Surgical Diseases, Operative Surgery and Topographic Anatomy of the Medical Faculty, Kharkiv National University named after V.N. Karazin, Kharkiv, Ukraine. <http://orcid.org/0000-0002-2677-4464>.

Belozеров Igor V., MD, Dean of the Medical Faculty, Kharkiv National University named after V.N. Karazin, Kharkiv, Ukraine. <http://orcid.org/0000-0002-7567-6449>.

Kudrevich Olexandr N., PhD, Head of the Department of Surgical Diseases, Operative Surgery and Topographic Anatomy of the Medical Faculty, Kharkiv National University named after V.N. Karazin, Kharkiv, Ukraine. <http://orcid.org/0000-0002-2086-8822>.

Article history

Arrived 16 May 2017
Accepted for publication 27 November 2017
Available online 2 April 2018