

С.Е. КАТОРКИН, А.В. КОЛСАНОВ, С.А. БЫСТРОВ,
П.М. ЗЕЛЬТЕР, И.С. АНДРЕЕВ



ВИРТУАЛЬНОЕ 3-D МОДЕЛИРОВАНИЕ В ХИРУРГИЧЕСКОМ ЛЕЧЕНИИ ХРОНИЧЕСКОГО ПАНКРЕАТИТА

ФГБОУ ВО «Самарский государственный медицинский университет»,
Российская Федерация

Цель. Изучить эффективность цветного 3-D моделирования на основе анализа данных мультиспиральной компьютерной томографии при выполнении субтотальной резекции головки поджелудочной железы при хроническом панкреатите.

Материал и методы. В исследование включен пациент с диагнозом хронический панкреатит с расширением главного панкреатического протока, кистами головки поджелудочной железы, механической желтухой. В анамнезе – злоупотребление алкоголем. В течение 5 лет беспокоили постоянные опоясывающие боли в эпигастрии. За 10 суток до госпитализации стал отмечать желтушность кожных покровов. При обследовании выполнена мультиспиральная компьютерная томография с болюсным контрастированием до и после операции. На основе полученных данных в программе «Автоплан», которая была разработана в Центре прорывных исследований ФГБОУ ВО «Самарский государственный медицинский университет» «Информационные технологии в медицине», была построена предоперационная цветная 3-D модель области оперативного вмешательства, которая была проверена интраоперационно.

Результаты. Согласно 3-D модели, у пациента выявлены три кисты в головке поджелудочной железы, не связанные между собой, значительное расширение главного панкреатического протока, выраженная желчная гипертензия с расширением гепатикохоледоха. С целью желчной декомпрессии наложена чрескожная чреспеченочная холангиостома. Выполнена дуоденумсохраняющая субтотальная резекция головки поджелудочной железы с продольной панкреатоеюностомией, формированием гепатикоюноанастомоза на Ру-петле. Данные предоперационной модели подтвердились интраоперационно, при этом ликвидированы все три кисты. Послеоперационный период протекал без осложнений. Пациент выписан на 14 сутки в удовлетворительном состоянии. Для оценки адекватности объема оперативного вмешательства также была построена послеоперационная цветная 3-D модель. Послеоперационная 3-D модель не выявила каких-либо патологических образований в поджелудочной железе.

Заключение. 3-D моделирование обеспечивает хирургу достоверную топографо-анатомическую информацию об органах гепатобилиопанкреатодуоденальной области. 3-D реконструкция улучшает шансы на успех операции и снижает риск послеоперационных осложнений. Послеоперационное 3-D моделирование позволяет оценить адекватность объема проведенного хирургического вмешательства.

Ключевые слова: хронический панкреатит, резекция поджелудочной железы, компьютерная томография, 3-D моделирование, хирургическое планирование, хирургическое вмешательство

Objectives. To study the effectiveness of color 3-D modeling on the basis of data analysis of multidetector computed tomography when performing the subtotal resection of the pancreas head in chronic pancreatitis.

Methods. In the study the patient was enrolled with a diagnosis of chronic pancreatitis with enlargement of the major pancreatic duct, cysts of the pancreas head, obstructive jaundice. The case-history had an alcohol abuse. For 5 years, he was suffering from constant shingles in the epigastrium. 10 days before hospitalization the patient began to note the yellowish discoloration of the skin. A multidetector computed tomography with bolus contrasting before and after the operation was performed. Based on the obtained data in the program “Autoplan”, which was created in the Center for Breakthrough Studies of the FSBEU HE “Samara State Medical University”, a preoperative color 3-D model of the surgical intervention area was created, which was tested intraoperatively.

Results. According to this 3-D model, the patient was identified three cysts in the head of the pancreas, unrelated, a significant expansion of the major pancreatic duct, marked bilious hypertension with the expansion of common bile duct and common hepatic duct. For the purpose of biliary decompression, the percutaneous transhepatic cholangiostoma was applied. The duodenum-preserving subtotal resection of the pancreas head with the longitudinal pancreatojejunostomy was performed, and hepaticojunoanastomosis was formed on the Roux-en-Y. The data of the preoperative model were confirmed intraoperatively, and all three cysts were eliminated. The postoperative period proceeded without complications. The patient was discharged on the 14th day in a satisfactory condition. To assess the adequacy of the scope of the surgical intervention, a postoperative color 3-D model was also constructed. The postoperative 3-D model did not reveal any pathological formations in the pancreas.

Conclusions. 3-D modeling provides a surgeon with the reliable topographic and anatomical information about the organs of the hepatobiliopancreatoduodenal region. 3-D reconstruction improves the chances for success of the operation and reduces the risk of postoperative complications. Postoperative 3-D modeling allows estimating

the adequacy of the volume of the performed surgical intervention.

Keywords: chronic pancreatitis, pancreatectomy, computed tomography, 3-D modeling, surgical planning

Novosti Khirurgii. 2017 Sep-Oct; Vol 25 (5): 503-509

Virtual 3-D Modeling in Surgical Treatment of Chronic Pancreatitis

S.E. Katorkin, A.V. Kolsanov, S.A. Bystrov, P.M. Zelter, I.S. Andreev

Введение

Диагностика и лечение осложненных форм хронического панкреатита до настоящего времени продолжают оставаться одной из актуальных проблем современной клинической хирургии. При хроническом панкреатите происходит прогрессирующее необратимое превращение паренхимы поджелудочной железы в фиброзную ткань с нарушением экзокринной и эндокринной функций [1]. Основным симптомом заболевания является стойкая абдоминальная боль, не купирующаяся приемом анальгетиков и спазмолитиков.

Выбор метода хирургического лечения хронического панкреатита продолжает широко обсуждаться в литературе. Наилучшие результаты дают дуоденумсохраняющие резекции головки поджелудочной железы [2, 3].

Новым инновационным направлением современной хирургии, основанном на междисциплинарном подходе, является применение цветного 3-D моделирования области операционного вмешательства [4, 5, 6, 7].

Системы по созданию сегментаций и 3-D моделей с возможной интраоперационной навигацией активно изучаются в настоящее время. В систематическом обзоре J.Hallet et al. указывается на наглядность получаемых моделей и положительные отзывы хирургов при операциях на печени [4]. В Самарском государственном медицинском университете (СамГМУ) также накоплены определенные положительные результаты применения предоперационного 3-D моделирования при операциях на печени [6]. При этом нет никаких преград для использования предоперационного моделирования при других заболеваниях. В частности, в монографии В.Д. Федорова с соавт. [5] подобная методика использовалась при планировании вмешательств по поводу опухолей поджелудочной железы и почек.

Цель. Изучить эффективность цветного 3-D моделирования на основе анализа данных мультиспиральной компьютерной томографии при выполнении субтотальной резекции головки поджелудочной железы при хроническом панкреатите.

Материал и методы

В Центре прорывных исследований Самар-

ского государственного медицинского университета «ИТ в медицине» группой специалистов, включающей в себя хирургов, рентгенологов и программистов ведется совместная разработка и внедрение системы «Автоплан» по предоперационному планированию с возможностью полуавтоматической сегментации. Технология получения виртуальной 3-D модели в абдоминальной хирургии состояла из следующих этапов:

- 1) выполнение КТ с болюсным контрастированием;
- 2) загрузка данных в формате DICOM в систему «Автоплан»;
- 3) сегментация паренхиматозных органов: печень, селезенка, поджелудочная железа;
- 4) сегментация артерий и вен;
- 5) получение объемной полигональной 3-D модели и ее анализ совместно с врачом-хирургом.

Выполнение сегментаций внутренних органов проводилось в полуавтоматическом режиме: врач вручную выделял контур органа на нескольких срезах, далее включался алгоритм 3D-интерполяции. После этого с помощью инструмента коррекции исправлялись мелкие недочеты. Сегментация артерий и вен проводилась в автоматическом режиме. Алгоритм сосудистой сегментации включал предварительную обработку изображений для улучшения соотношения «контраст-шум», пороговую обработку и использование метода «geodesic active contour».

В результате была получена модель органов брюшной полости, которая являлась интегральным отображением всех фаз компьютерной томографии. На такой модели можно изменять прозрачность структур, которые «заслоняют» зону интереса, измерять объемы и проводить плоскости виртуальной резекции.

Приводим клиническое наблюдение, в котором анализируется наш опыт применения периоперационной цветной 3-D модели при операциях на поджелудочной железе.

Пациент (возраст: 51 год) поступил в экстренном порядке в хирургическое отделение клиники госпитальной хирургии СамГМУ. Предъявлял жалобы на боли в эпигастрии опоясывающего характера, желтушность кожи и склер, темный цвет мочи и светлый цвет кала. В анамнезе — длительное злоупотребление алкоголем. В течение предшествующих 5

лет беспокоили постоянные опоясывающие боли в эпигастрии, за последние 10 дней стал отмечать нарастающую желтушность кожных покровов. При поступлении: гемодинамика стабильная. АД 130 и 70 мм рт. ст., пульс 76 ударов в минуту. Живот мягкий, безболезненный. В эпигастрии пальпируется округлое плотное малоболезненное образование диаметром 10 см. Эритроциты – $3,69 \times 10^9$ /л, гемоглобин – 125 г/л, тромбоциты – 344×10^9 /л, лейкоциты – $8,3 \times 10^9$ /л. Белок общий – 49,4 г/л, билирубин общий – 148,8 мкмоль/л, прямой билирубин – 100,15 мкмоль/л, непрямой билирубин – 48,6 мкмоль/л, амилаза – 121,5 Ед/л, АлАТ – 101,6 Ед/л, АсАТ – 80,3 Ед/л, глюкоза – 12,98. При УЗИ органов брюшной полости выявлены расширение холедоха до 20 мм, долевых протоков – до 9 мм, конкременты в желчном пузыре диаметром 8-10 мм, а также кисты, располагающиеся в головке поджелудочной железы, размерами до 60×50 мм. Выполнена мультиспиральная компьютерная томография органов брюшной полости на томографе TOSHIBA Aquilion 32 (Япония) с болюсным контрастированием, при котором через локтевой катетер вводилось 100 мл низкоосмолярного йодсодержащего контрастного вещества (йогексола). Был установлен диагноз: хронический панкреатит с расширением ГПП. Множественные (3) кисты головки поджелудочной железы. ЖКБ. Хронический калькулезный холецистит. Механическая желтуха.

Результаты

При анализе данных мультиспиральной компьютерной томографии и созданной на ее основе 3-D модели выявлено, что желчный пузырь резко увеличен, расположен вертикально, «отключен» от выделения желчи. Поджелудочная железа в области тела и хвоста атрофична, головка увеличена в объеме. В головке определяются три жидкостных образования (псевдокисты). По передней поверхности наиболее крупной псевдокисты определяется ветвь общей печеночной артерии – правая желудочная артерия. Позади кисты определяется воротная вена и нижняя брыжеечная вена. Вирсунгов проток расширен до 0,8 см в диаметре (рис. 1, 2).

С целью желчной декомпрессии пациенту было выполнено чрескожное чреспеченочное дренирование желчевыводящих путей, установлен дренаж «Pig Tail» 12 Fr в холедох. Контраст в кишку не поступает. Дебит желчи составил 600 мл в сутки (рис. 3).

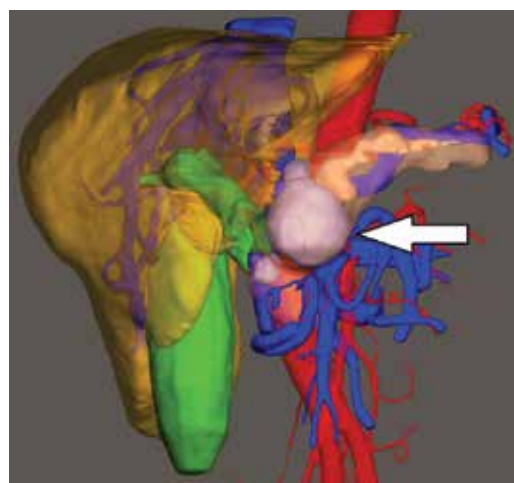
После стабилизации состояния пациента выполнена операция – лапаротомия, суб-

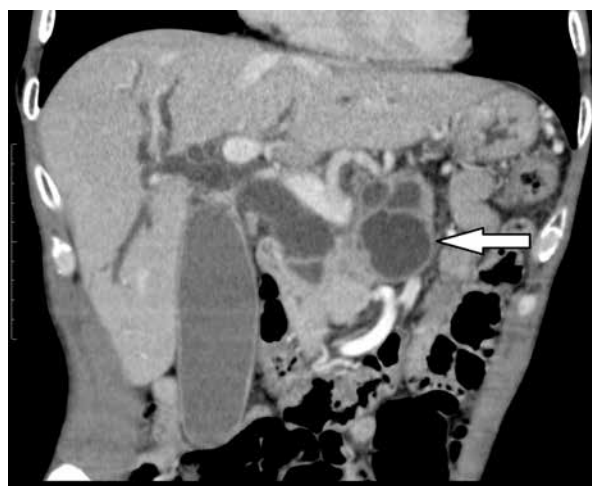

Рис. 1. Компьютерная томограмма до операции в прямой проекции.

тотальная резекция головки поджелудочной железы, продольная панкреатоюностомия, формирование гепатикоюноанастомоза на Ру-петле, холецистэктомия. Оперативный доступ – поперечная лапаротомия на уровне реберной дуги. Широко вскрыта сальниковая сумка, отмечен выраженный задний перигастрит. Произведена мобилизация ДПК по Кохеру. С помощью интраоперационного УЗИ визуализирован главный панкреатический проток, который расположен на глубине 15 мм от поверхности железы, расширен до 9-10 мм. Последний вскрыт на всем протяжении с помощью электрокоагулятора на желобоватом зонде, удалены множественные мелкие конкременты. С помощью ультразвукового скальпеля выполнена резекция тканей головки поджелудочной железы с оставлением 3-4 мм ткани в области внутренней стенки подковы ДПК. Сформирован на выделенной по Ру-петле тощей кишки

Рис. 2. Полигональная цветная 3D-модель до операции. Различными цветами картированы печень, желчный пузырь, поджелудочная железа с кистами и расширенным Вирсунговым протоком, артерии и вены.



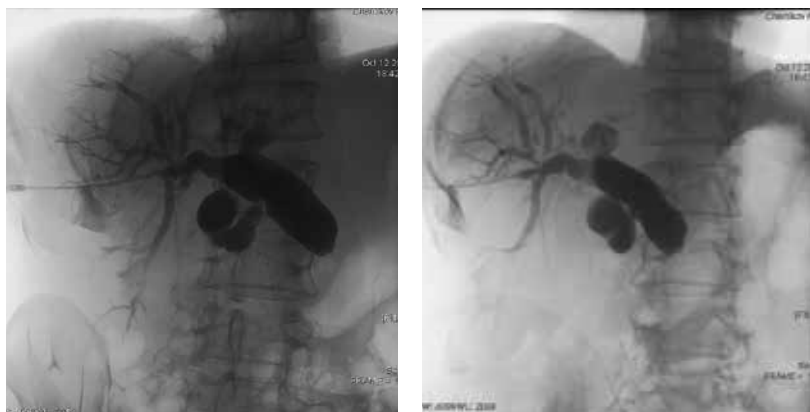


Рис. 3. Чрескожная чреспеченочная холангиография. Пунктирован правый доленой желчный проток. Визуализируется значительное расширение внутри- и внепеченочных протоков с полным блоком на уровне дистального отдела холедоха.

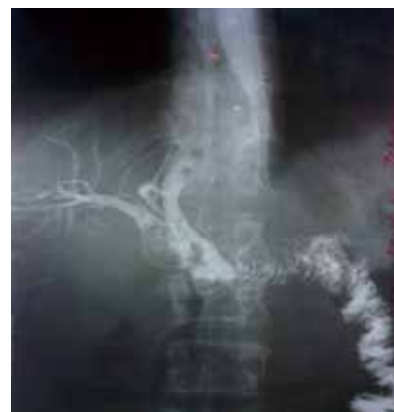

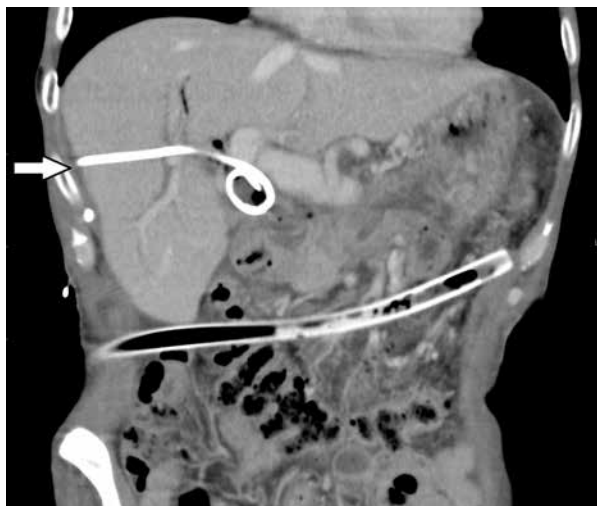Рис. 4. Контрольная послеоперационная фистулохолангиография через транспеченочный дренаж. Гепатикоэнтероанастомоз проходим, функционирует удовлетворительно.

продольный панкреатикоюноанастомоз по типу «бок-в-бок» двухрядным непрерывным швом полипропиленовой нитью 4/0, также выполнена холецистэктомия. Учитывая полную обструкцию терминального отдела холедоха, на этой же Ру-петле также сформирован однорядный непрерывный гепатикоюноанастомоз нитью «Викрил» 4/0.

Для контроля функционирования гепатикоюноанастомоза была выполнена послеоперационная фистулохолангиография через чрескожный транспеченочный дренаж холедоха (рис. 4). Гепатикоюноанастомоз функционирует удовлетворительно, пассаж желчи в кишку полностью восстановлен.

В послеоперационном периоде также выполнены КТ с контрастированием и 3-D моделирование. При анализе полученных данных каких-либо патологических образований в

Рис. 5. Компьютерная томограмма после операции. Видны чреспеченочный дренаж в холедохе и дренажная трубка в среднем этаже брюшной полости.



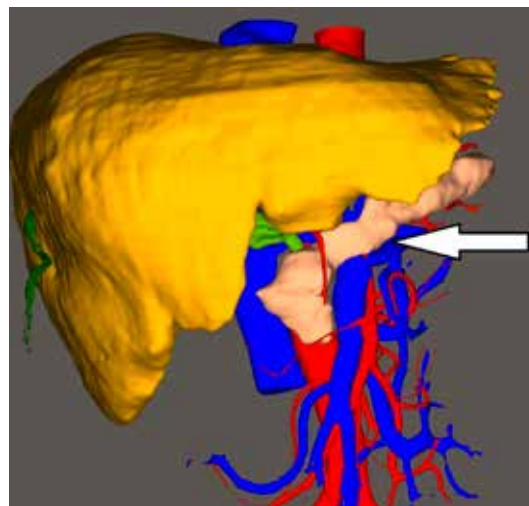
поджелудочной железе выявлено не было, Вирсунгов проток не расширен. Желчный пузырь удален, визуализированы чреспеченочный дренаж с дистальным концом в просвете холедоха, а также трубчатый дренаж в подпеченочном пространстве (рис. 5, 6).

Послеоперационный период протекал без осложнений. Заживление ран первичным натяжением.

Обсуждение

В литературе последних лет обсуждается вопрос о применении предоперационного 3-D моделирования в хирургической практике. Системы по созданию 3-D моделей с возможной интраоперационной навигацией являются активно изучаемыми в настоящее время. Основное количество работ посвящено

Рис. 6. Полигональная цветная 3-D модель после операции. Наглядно показано отсутствие патологических образований в паренхиме поджелудочной железы.



хирургии печени [4, 8, 9, 10, 11]. Созданные модели позволили авторам исследований выбрать адекватный объем резекции печени, уменьшить интраоперационную кровопотерю и соответственно улучшить результаты лечения пациентов.

В хирургии хронического панкреатита до настоящего времени ведется дискуссия — какую резекцию поджелудочной железы лучше выполнять — по Бегеру или по Фрею. Сторонники операции Бегера делают акцент на большем ее радикализме за счет субтотального удаления пораженной паренхимы головки поджелудочной железы, а последователи Фрея — на относительной простоте и безопасности преимущественно дренирующей операции при адекватном обезболивающем эффекте. Упрощение операции Бегера привело к появлению так называемого бернского ее варианта, и к такому же результату привело усложнение операции Фрея за счет увеличения объема резецируемой ткани поджелудочной железы за счет крючковидного отростка. Однако показания к выбору того или иного метода резекции головки поджелудочной железы четко не сформулированы, и в основном определяются личными предпочтениями хирурга. Операции на поджелудочной железе всегда характеризуются высоким риском развития послеоперационных осложнений, частота которых может достигать до 50%.

Как же объективно выбрать объем операции — Бегера или Фрея — и как объективно оценить результаты операции? Эти вопросы существуют, и, вероятно, какое-то время на них не будет дан однозначный ответ. С другой стороны, что же может дать полигональная цветная 3-D модель для хирурга, оперирующего на поджелудочной железе, и, вообще, нужна ли она, или это просто красивые цветные картинки, не имеющие диагностической ценности?

Конечно же, только опыт и время сделают все акценты и все расставят на свои места. Однако наш опыт, хоть и небольшой, позволяет сделать предварительный оптимистический вывод об определенной практической значимости 3-D моделирования в хирургии поджелудочной железы. Согласно созданной модели, в данном наблюдении у пациента выявлены три кистозных образования. Два из них имели небольшие размеры, были локализованы в труднодоступных местах и могли быть не дренированы при проведении операции. Это могло послужить одной из причин рецидива заболевания. Одна большая киста в головке поджелудочной железы легко визуализировалась, иссечение ее не представляло трудности. Две другие кисты имели небольшие размеры и располагались

одна в крючковидном отростке, другая — по задней поверхности головки поджелудочной железы. В данном случае созданная 3-D модель полностью подтвердилась интраоперационно и помогла выполнить радикальное иссечение тканей головки поджелудочной железы с ликвидацией всех кист.

Мы согласны с мнением, что дуоденумсохраняющая субтотальная резекция головки поджелудочной железы является операцией выбора в хирургической панкреатологии. Предоперационное знание врачом топографо-анатомических особенностей области операции в 3-D формате, несомненно, имеет важное значение и может повлиять на выбор способа и объема резекции поджелудочной железы. Созданная при нашем участии компьютерная программа позволяет поворачивать модель на 360 градусов в любой плоскости в трехмерном пространстве. Ноутбук с загруженной 3-D моделью всегда можно взять в операционную и непосредственно в процессе операции еще раз «повертеть» в разных плоскостях модель, уточнить анатомические взаимоотношения и принять взвешенное обоснованное решение.

Клиника госпитальной хирургии СамГМУ обладает опытом выполнения более 100 операций в различных модификациях при хронических заболеваниях поджелудочной железы, однако критерии выбора объема хирургического вмешательства в основном определялись личными предпочтениями хирурга или эмпирическим опытом. В настоящее время нужна объективизация и стандартизация в выборе метода оперативного лечения у больных с хроническим панкреатитом. С нашей точки зрения, предоперационное цветное 3-D моделирование может стать одним из объективных критериев выбора способа резекции поджелудочной железы. Мультиспиральная компьютерная томография с болюсным контрастированием является стандартным исследованием для диагностики заболеваний поджелудочной железы, позволяет дифференцировать доброкачественные и злокачественные образования, определять их васкуляризацию и топографо-анатомические взаимоотношения с различными органами и сосудистыми структурами. Построение 3-D модели не представляет сложностей при наличии программы «Автоплан». В нашем случае знание пространственной топографии кист позволило избежать интраоперационной травмы окружающих анатомических образований и развития серьезных интра- и послеоперационных осложнений.

Приведенное клиническое наблюдение применения периоперационного 3-D моде-

лирования в хирургии поджелудочной железы при панкреатите в литературе пока является единичным и позволяет сделать лишь предварительное заключение. С нашей точки зрения, данное направление исследования является перспективным и требует, несомненно, дальнейшего изучения.

Заключение

Предоперационное 3-D моделирование позволяет подготовиться к хирургическому вмешательству с учетом индивидуальных анатомических особенностей пациента и выбрать оптимальный объем операции. Знание 3-D топографии образований в поджелудочной железе позволяет прецизионно выделить и лигировать образования, что повышает качество гемостаза, а также уменьшает вероятность травмы поджелудочной железы и повреждения окружающих органов и сосудистых структур.

Послеоперационное 3-D моделирование позволяет оценить адекватность объема проведенного хирургического вмешательства и может служить объективным критерием в оценке качества медицинской помощи. Кроме того, при общении врача-хирурга с пациентом и его родственниками 3-D модели позволяют наглядно и доступно для неспециалиста в области хирургии продемонстрировать патологический процесс до операции и показать объективные результаты операции, что, несомненно, важно как в деонтологическом аспекте, так и в лечебном.

Конфликт интересов отсутствует.

Работа выполнялась в соответствии с планом научных исследований ФГБОУ ВО «Самарский государственный медицинский университет».

ЛИТЕРАТУРА

1. Данилов МВ, Федоров ВД. Хирургия поджелудочной железы: рук для врачей. Москва, РФ: Медицина; 1995. 511 с.
2. Щастный АТ, Матевосян Э, Долль Д. Сравнительная оценка результатов оперативного вмешательства у пациентов с хроническим панкреатитом после операций Бегера в модификации клиники и бернского варианта операции Бегера. *Новости Хирургии*. 2012;20(5):38-48.
3. Егоров ВИ, Вишневецкий ВА, Щастный АТ, Шевченко ТВ, Жаворонкова ОИ, Петров РВ, и др. Резекция головки поджелудочной железы при хроническом панкреатите. Как делать и как называть? (аналитический обзор). *Хирургия Журн им НИ Пирогова*. 2009;(8):57-66.
4. Hallet J, Gayet B, Tsung A, Wakabayashi G, Pessaux P. Systematic review of the use of pre-operative simulation and navigation for hepatectomy: current status and future perspectives. *J Hepatobiliary Pancreat Sci*. 2015 May;22(5):353-62. doi: 10.1002/jhbp.220.

5. Федоров ВД, Кармазановский ГГ, Гузеева ЕБ, Цвиркун ВВ. Виртуальное хирургическое моделирование на основе данных компьютерной томографии: моногр. Москва, РФ: Видар-М; 2003. 184 с.
6. Колсанов АВ, Манукян АА, Зельтер ПМ, Чаплыгин СС, Капишников АВ. Виртуальное моделирование операции на печени на основе данных компьютерной томографии. *Анналы Хирург Гепатологии*. 2016;21(4):16-22.
7. Soler L, Delingette H, Malandain G, Ayache N, Koehl C, Clément JM, et al. An automatic virtual patient reconstruction from CT-scans for hepatic surgical planning. *Stud Health Technol Inform*. 2000;70:316-22.
8. Kim SJ, Choi BI, Kim SH, Lee JY. Three-dimensional imaging for hepatobiliary and pancreatic diseases: Emphasis on clinical utility. *Indian J Radiol Imaging*. 2009 Feb;19(1):7-15. doi: 10.4103/0971-3026.45336.
9. Yamanaka J, Okada T, Saito S, Kondo Y, Yoshida Y, Suzumura K, et al. Minimally invasive laparoscopic liver resection: 3D MDCT simulation for preoperative planning. *J Hepatobiliary Pancreat Surg*. 2009;16(6):808-15. doi: 10.1007/s00534-009-0112-8.
10. Bégin A, Martel G, Lapointe R, Belblidia A, Lepanto L, Soler L, et al. Accuracy of preoperative automatic measurement of the liver volume by CT-scan combined to a 3D virtual surgical planning software (3DVSP). *Surg Endosc*. 2014 Dec;28(12):3408-12. doi: 10.1007/s00464-014-3611-x.
11. Arora R, Kalra P, Madan R. 3D Model Generation of Patient Specific Liver with Pancreas and Portal Veins. *Int J Sci Res (IJSR)*. 2014 May;3(5):1875-78.

REFERENCES

1. Danilov MV, Fedorov VD. Khirurgiia podzheludochnoi zhelezy: ruk dlia vrachei [Pancreas surgery: hands for doctors]. Moscow, RF: Meditsina; 1995. 511 p.
2. Shchastnyi AT, Matevosian E, Doll' D. Sravnitel'naiia otsenka rezul'tatov operativnogo vmeshatel'stva u patsientov s khronicheskim pankreatitom posle operatsii Begera v modifikatsii kliniki i bernskogo varianta operatsii Begera [Comparative evaluation of the results of surgical intervention in patients with chronic pancreatitis after Beger's operations in the modification of the clinic and the Berne variant of the Beger operation]. *Novosti Khirurgii*. 2012;20(5):38-48.
3. Egorov VI, Vishnevskii VA, Shchastnyi AT, Shevchenko TV, Zhavoronkova OI, Petrov RV, i dr. Rezeksiiia golovki podzheludochnoi zhelezy pri khronicheskom pankreatite. Kak delat' i kak nazivat' (analiticheski obzor) [Resection of the pancreas head in chronic pancreatitis. How to do and how to call? (Analytical review)]. *Khirurgiia Zhurn im NI Pirogova*. 2009;(8):57-66.
4. Hallet J, Gayet B, Tsung A, Wakabayashi G, Pessaux P. Systematic review of the use of pre-operative simulation and navigation for hepatectomy: current status and future perspectives. *J Hepatobiliary Pancreat Sci*. 2015 May;22(5):353-62. doi: 10.1002/jhbp.220.
5. Fedorov VD, Karmazanovskii GG, Guzeeva EB, Tsvirkun VV. Virtual'noe khirurgicheskoe modelirovanie na osnove dannykh komp'iuternoii tomografii [Virtual surgical modeling based on computed tomography]: monogr. Moscow, RF: Vidar-M; 2003. 184 p.
6. Kolsanov AV, Manukian AA, Zel'ter PM, Chaplygin SS, Kapishnikov AV. Virtual'noe modelirovanie

operatsii na pecheni na osnove dannykh komp'yuternoï tomografii [Virtual simulation of liver surgery based on computed tomography]. *Annaly Khirurg Gepatologii*. 2016; 21(4):16-22.

7. Soler L, Delingette H, Malandain G, Ayache N, Koehl C, Clément JM, et al. An automatic virtual patient reconstruction from CT-scans for hepatic surgical planning. *Stud Health Technol Inform*. 2000;70:316-22.
8. Kim SJ, Choi BI, Kim SH, Lee JY. Three-dimensional imaging for hepatobiliary and pancreatic diseases: Emphasis on clinical utility. *Indian J Radiol Imaging*. 2009 Feb;19(1):7-15. doi: 10.4103/0971-3026.45336.
9. Yamanaka J, Okada T, Saito S, Kondo Y, Yoshi-

Адрес для корреспонденции

443079, Российская Федерация,
г. Самара, пр. Карла Маркса, д. 165 «б»,
Клиники Самарского государственного
медицинского университета,
кафедра и клиника госпитальной хирургии,
тел. раб.: +7 846 276-77-89,
e-mail: katorkinse@mail.ru,
Каторкин Сергей Евгеньевич

Сведения об авторах

Каторкин С.Е., к.м.н., доцент, заведующий кафедрой и клиникой госпитальной хирургии ФГБОУ ВО «Самарский государственный медицинский университет».

Колсанов А.В., д.м.н., профессор, заведующий кафедрой оперативной хирургии и клинической анатомии с курсом инновационных технологий ФГБОУ ВО «Самарский государственный медицинский университет», директор Института инновационного развития ФГБОУ ВО «Самарский государственный медицинский университет», руководитель Центра прорывных исследований «Информационные технологии в медицине».

Быстров С.А., к.м.н., доцент, заведующий хирургическим отделением клиники госпитальной хирургии ФГБОУ ВО «Самарский государственный медицинский университет».

Зельтер П.М., к.м.н., ассистент кафедры лучевой диагностики и лучевой терапии с курсом медицинской информатики ФГБОУ ВО «Самарский государственный медицинский университет».

Андреев И.С., к.м.н., врач-хирург хирургического отделения госпитальной хирургии ФГБОУ ВО «Самарский государственный медицинский университет».

Информация о статье

Поступила 18 февраля 2017 г.
Принята в печать 17 апреля 2017 г.
Доступна на сайте 25 сентября 2017 г.

da Y, Suzumura K, et al. Minimally invasive laparoscopic liver resection: 3D MDCT simulation for preoperative planning. *J Hepatobiliary Pancreat Surg*. 2009;16(6):808-15. doi: 10.1007/s00534-009-0112-8.

10. Bégin A, Martel G, Lapointe R, Belblidia A, Lepanto L, Soler L, et al. Accuracy of preoperative automatic measurement of the liver volume by CT-scan combined to a 3D virtual surgical planning software (3DVSP). *Surg Endosc*. 2014 Dec;28(12):3408-12. doi: 10.1007/s00464-014-3611-x.
11. Arora R, Kalra P, Madan R. 3D Model Generation of Patient Specific Liver with Pancreas and Portal Veins. *Int J Sci Res (IJSR)*. 2014 May;3(5):1875-78.

Address for correspondence

443079, Russian Federation,
Samara, Karla Marksa Ave., 165«b»,
Clinic of FSBE HE “Samara
State Medical University”,
Department and Clinic of Hospital Surgery,
tel. office: +7 846 276-77-89,
e-mail: katorkinse@mail.ru,
Sergey E. Katorkin

Information about the authors

Katorkin S.E., PhD, Associate Professor, Head of the Department and Clinic of Hospital Surgery of FSBE HE “Samara State Medical University”.

Kolsanov A.V., MD, Professor, Head of the Department of Operative Surgery and Clinical Anatomy with the Course of Innovative Technologies of FSBE HE “Samara State Medical University”, Director of the Institute of Innovative Development of “Samara State Medical University”, Supervisor of the Center of Breakthrough Research “Information technology in medicine.”

Bystrov S.A., PhD, Associate Professor, Head of the Surgical Unit of the Clinic of Hospital Surgery of FSBE HE “Samara State Medical University”.

Zelter P.M., PhD, Assistant of the Department of Radiation Diagnostics and Radiation Therapy with the Course of Medical Informatics of FSBE HE “Samara State Medical University”.

Andreev I.S., PhD, Surgeon of the Surgical Unit of the Clinic of Hospital Surgery of FSBE HE “Samara State Medical University”.

Article history

Arrived 18 February 2017
Accepted for publication 17 April 2017
Available online 25 September 2017
