

В.И. РУСИН, В.В. КОРСАК, П.А. БОЛДИЖАР, В.В. РУСИН,  
М.И. ПЕКАРЬ, Ф.В. ГОРЛЕНКО, В.В. МАШУРА, О.В. ЛАНГАЗО



## ОТДАЛЕННЫЕ РЕЗУЛЬТАТЫ ХИРУРГИЧЕСКОГО ЛЕЧЕНИЯ КРИТИЧЕСКОЙ ИШЕМИИ НИЖНИХ КОНЕЧНОСТЕЙ ПОСЛЕ ОДНОМОМЕНТНОЙ ПРЯМОЙ И НЕПРЯМОЙ РЕВАСКУЛЯРИЗАЦИИ

ГВУЗ «Ужгородский национальный университет», г. Ужгород,  
Украина

**Цель.** Оптимизировать тактику хирургического лечения пациентов с хронической ишемией нижних конечностей путем разработки и внедрения в клиническую практику одномоментной комбинации методов прямой и непрямой реваскуляризации.

**Материал и методы.** В работе изучены результаты хирургического лечения 181 пациента, которым выполнены одномоментно методы прямой и непрямой реваскуляризации нижних конечностей. В зависимости от вида оперативного лечения пациентов разделили на две группы: I группа – 54 пациента, которым выполнено дистальное (ниже коленного сустава) шунтирование одномоментно с роторной остеотрепанацией большеберцовой кости (РОТ); II группа – 62 пациента, которым выполнены профундопластика одновременно с РОТ. Для сравнения сформирована III группа (контрольная) из 65 пациентов, которым выполнено дистальное шунтирование (ниже коленного сустава). Отдаленные результаты изучены у 47 пациентов I группы, у 49 – II группы и у 53 – III группы.

**Результаты.** В сроки наблюдения 5 лет проходимость после дистального бедренно-подколенного шунтирования была в 49,4% случаях, удалось сохранить конечности в 69,1% наблюдений. В контрольной группе эти показатели составляли 43,7% и 55,2% соответственно. После берцового шунтирования проходимость в сроки наблюдения 5 лет выявлена в первой группе в 16,8%, а в контрольной – в 14,3% случаев. Удалось сохранить конечности у 36,1% и 24,2% оперированных соответственно во второй группе пациентов, которым выполнена профундопластика и РОТ.

**Заключение.** Эффективность непрямой реваскуляризации после восстановления артериального притока более прогнозируема, чем выполнение ее в изолированном виде в условиях критической ишемии нижних конечностей. Сочетание прямых и не прямых методов реваскуляризации обеспечивает более надежный положительный результат в отдаленном послеоперационном периоде и увеличивает количество сохранившихся конечностей.

*Ключевые слова:* хроническая критическая артериальная ишемия, бедренно-подколенно-берцовый сегмент, прямые и не прямые реваскуляризирующие хирургические вмешательства, берцовое шунтирование, послеоперационный период, эффективность, летальность

**Objectives.** To optimize the tactics of surgical treatment in patients with chronic lower limb ischemia through the development and implementation into the clinical practice of simultaneous combination of direct and indirect methods of revascularization.

**Methods.** The results of surgical treatment of patients (n=181) have been studied and analyzed; the patients underwent the combined direct and indirect revascularization of the lower limbs. Depending on the type of surgical treatment the patients were divided into two groups: group I – 54 patients who underwent distal (below the knee) bypass surgery simultaneously with a rotary osteotripanation of the tibia (ROT); group II – 62 patients who underwent profundoplasty simultaneously with ROT. For comparison group III (control) with 65 patients was formed where distal bypass grafting (below the knee) was performed. The long-term results were studied in 47 patients in group I, in 49 – group II and in 53 patients in group III.

**Results.** Within the 5-year observation the passability after the distal femoropopliteal bypass was registered in 49,4%, the limbs were saved in – 69,1% of cases. In the control group those figures were 43,7% and 55,2%, respectively. After tibial bypass the passability within 5 year observation in the first group was 16,8%, in the control group – 14,3% of cases. It managed to save the limbs in 36,1% of the operated patients and 24,2%, respectively. In the second group of patients who underwent profundoplasty and a rotary osteotripanation, the index of the surviving limbs made up 56,3%, which is almost twice more as the index of the surviving limbs after tibial bypasses.

**Conclusion.** The effectiveness of indirect revascularization after the restoration of arterial inflow is considered to be more predictable than its performing in isolated form under the conditions of critical limb ischemia. The combination of direct and indirect methods of revascularization is thought to provide a higher positive result in the late incisional period and increases the rate of the saved limbs.

*Keywords:* chronic critical arterial ischemia, femoral-popliteal-tibial segment, direct and indirect revascularization interventions, tibial bypasses, incisional period, effectiveness, mortality

Novosti Khirurgii. 2017 Mar-Apr; Vol 25 (2): 131-139

Long-Term Surgical Treatment Results of Critical Lower Limb Ischemia Following Simultaneous Direct and Indirect Revascularization

V.I. Rusin, V.V. Korsak, P.A. Boldizhar, V.V. Rusin, M.I. Pekar, F.V. Gorlenko, V.V. Mashura, O.V. Langazo

### Введение

Лечение окклюзирующих заболеваний артерий нижних конечностей является одной из актуальных и сложных задач хирургии. Выполнение реконструктивных операций связано с большим риском, а у 25-40% пациентов выполнить вмешательство невозможно из-за распространенности окклюзионного процесса [1, 2, 3, 4, 5]. При отсутствии адекватного дистального сосудистого русла, развитии гнойно-некротических процессов пораженной конечности, наличии противопоказаний к реконструктивной операции единственными методами лечения остаются консервативная терапия или ампутация [5, 6, 7, 8]. Таким пациентам, как альтернатива ампутации нижней конечности, в комплексном лечении возможно выполнение не прямых способов реvascularизации – роторной остеотрепанации большеберцовой кости (РОТ) [5, 8, 9].

Теоретически для наступления полноценного эффекта после операции РОТ необходимы месяцы, за которые постепенно развивается коллатеральное кровообращение. РОТ повышает вероятность сохранения конечности или вероятность использования более благоприятных резекционных операций на стопе у пациентов с IV степенью ишемии конечности [10].

Однако некоторые авторы отмечают эффект реvascularизационных остеотрепанаций практически сразу после операции, что проявляется клинически и увеличением чрескожного рО<sub>2</sub> [9, 10]. РОТ можно выполнять самостоятельно или в сочетании с реконструктивными вмешательствами или симпатэктомией. Комбинированный положительный эффект более выражен и более длительный у пациентов с дистальными формами облитерирующего атеросклероза [9, 10, 11, 12].

Учитывая вышесказанное, мы стали использовать сочетание прямых и не прямых способов лечения пациентов с дистальными формами атеросклероза для улучшения микроциркуляторного русла конечности с целью уменьшения послеоперационных тромбозов и количества ампутаций. Сочетание методов прямой и не прямой реvascularизации окклюзированного сегмента артериального русла предусматривает улучшение состояния путей притока и оттока, снижение частоты тромбоза в послеоперационном периоде, увеличение показателя сохранения конечностей [13, 14].

**Цель.** Оптимизировать тактику хирур-

гического лечения пациентов с хронической ишемией нижних конечностей путем разработки и внедрения в клиническую практику одномоментной комбинации методов прямой и не прямой реvascularизации.

### Материал и методы

В работе изучены и проанализированы результаты комплексного обследования и хирургического лечения 181 пациента, которых оперировали в отделении сосудистой хирургии Закарпатской областной клинической больницы им. Андрея Новака по поводу критической ишемии на фоне дистальных форм окклюзионно-стенотических поражений при облитерирующем атеросклерозе нижних конечностей.

В зависимости от вида оперативного лечения пациенты разделены на две группы:

I группа – 54 пациента, которым выполнено дистальное (ниже коленного сустава) шунтирование в сочетании с роторной остеотрепанацией большеберцовой кости (РОТ);

II группа – 62 пациента, которым выполнена профундопластика одновременно с РОТ.

Для сравнения выбрана сформирована III группа (контрольная), включавшая 65 пациентов, которым выполнено дистальное шунтирование (ниже коленного сустава).

Учитывая разный уровень наложения дистального анастомоза у пациентов I и III групп, они были разделены на две подгруппы:

I-а – бедренно-подколенное дистальное шунтирование – 33 пациента;

I-б – берцовые шунтирования – 21 пациент;

III-а – бедренно-подколенное дистальное шунтирование – 40 пациентов;

III-б – берцовые шунтирования – 25 пациентов.

Возраст пациентов основных групп, которым выполняли операционные вмешательства, составлял от 46 до 78 лет (средний возраст  $61,7 \pm 4,2$  года ( $M \pm \sigma$ )). У всех пациентов диагностирован облитерирующий атеросклероз сосудов нижних конечностей III-Б и IV стадии ишемии. По структуре патологии, возрастному и половому составу группы не различались.

Диагностическая программа включала реовазографию, ультразвуковую доплерографию и доплеросонографию, рентгеноконтрастную ангиографию, внутриаартериальную радионуклидную ангиографию.

С использованием методики внутриаарте-

риальной радионуклидной ангиографии были отобраны для оперативного лечения пациенты с признаками гиперперфузии на стопе или с признаками гипоперфузии, но при положительной пробе с физической нагрузкой. Непрямая реваскуляризация (роторная остеотрепанация) более эффективна при компенсированных стадиях ишемии нижних конечностей (II-Б – III-А). Поэтому мы предложили и внедрили сочетание методов прямой и не прямой реваскуляризации: выполнение роторной остеотрепанации одновременно с шунтирующими операциями или профундопластикой. После выполнения прямой шунтирующей операции возрастает периферический кровоток, увеличивается объем микроциркуляторного русла голени. Соответственно эффективность не прямой реваскуляризации будет более предсказуемой, чем выполнение ее в изолированном виде в условиях критической ишемии нижних конечностей.

Отдаленные результаты в сроки до 5 лет изучены у 47 пациентов I группы (I-а – бедренно-подколенное дистальное шунтирование – 30 пациентов; I-б – берцовые шунтирования – 17 пациентов); у 49 – II группы и у 53 пациентов III группы (III-а – бедренно-подколенное дистальное шунтирование – 32 пациента; III-б – берцовые шунтирования – 21 пациент). Для изучения стабильности положительных результатов (проходимости шунтов и сохранения конечности) применялся метод Каплан-Мейера.

### Результаты

Кумулятивный анализ стабильности удовлетворительных результатов по методу Каплан-Мейера в I-а подгруппе пациентов показал, что проходимость после дистального бедренно-под-

коленного шунтирования в сроки наблюдения 5 лет составила 49,4%, а процент сохранившихся конечностей – 69,1%. В контрольной подгруппе пациентов эти показатели составляли 43,7% и 55,2% (рис. 1, 2).

То есть в I-а подгруппе показатель проходимости был на 6%, а сохранившихся конечностей на 15% выше, чем в контрольной.

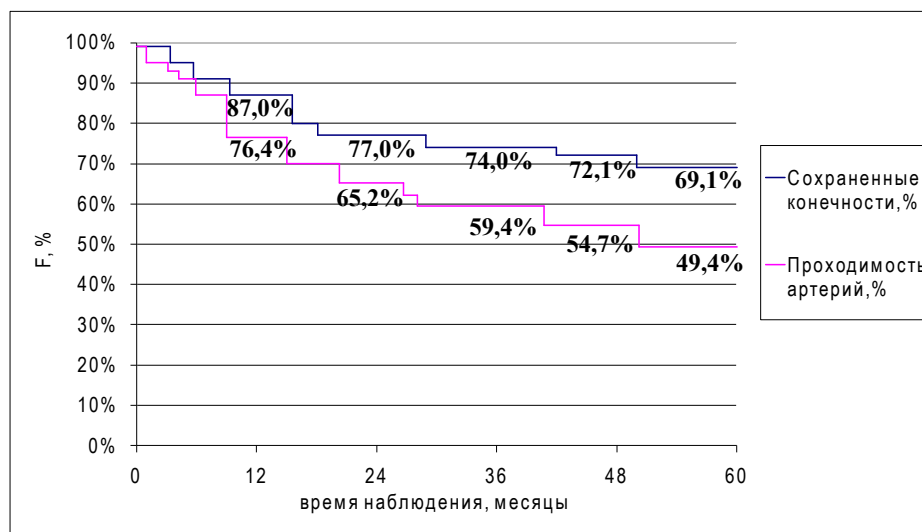
После берцового шунтирования проходимость до 5 года составила в I-б подгруппе 16,8%, в III-б – 14,3%, сохранившихся конечностей – 36,1% и 24,2% соответственно. И в этой подгруппе пациентов определено преимущество сочетания методов одномоментной прямой и не прямой реконструкции: проходимость шунтов выше на 2,5%, а сохранившихся конечностей на 12% (рис. 3, 4).

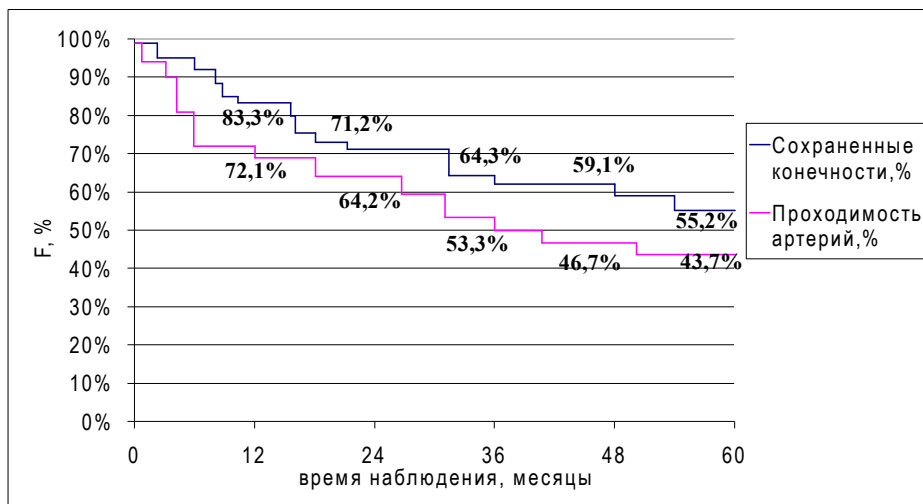
Независимо от уровня наложения дистального анастомоза в первой группе пациентов показатель сохранившихся конечностей на 20% превышал показатель проходимости шунтов, тогда как в контрольной группе – только на 10-11%.

Во II группе пациентов, которым выполнены профундопластика + РОТ, показатель сохранившихся конечностей составил 56,3%, что почти вдвое больше, чем показатель сохранившихся конечностей после берцовых шунтирований, при этом он незначительно превышал показатель после дистальных бедренно-подколенных шунтирований (рис. 5).

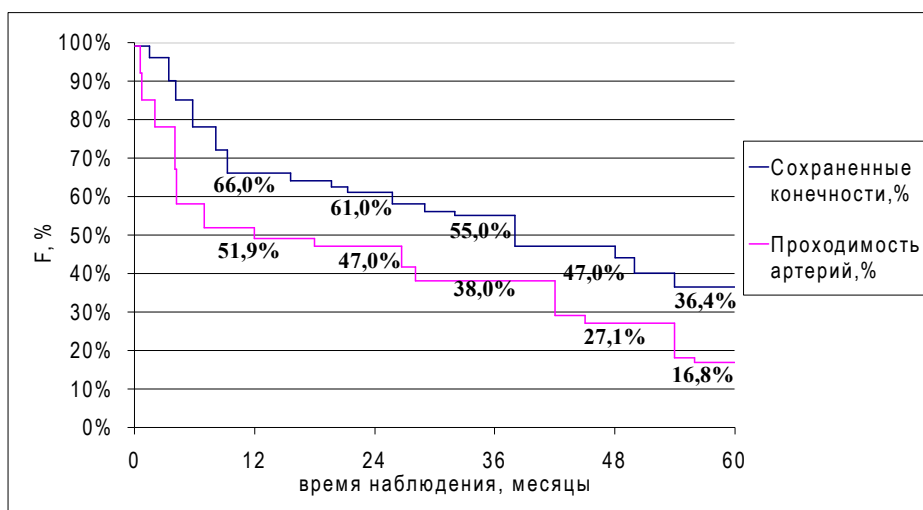
При значительном поражении дистального сосудистого русла на уровне подколенной артерии и артерии голени изолированная профундопластика не способна обеспечить достаточный кровоток к голени и стопе. Поэтому возникает необходимость другими возможными способами улучшать кровообращение в нижней трети голени.

**Рис. 1. Актуарные кривые динамики проходимости дистального бедренно-подколенного сегмента и сохранения конечностей у пациентов I-а подгруппы**

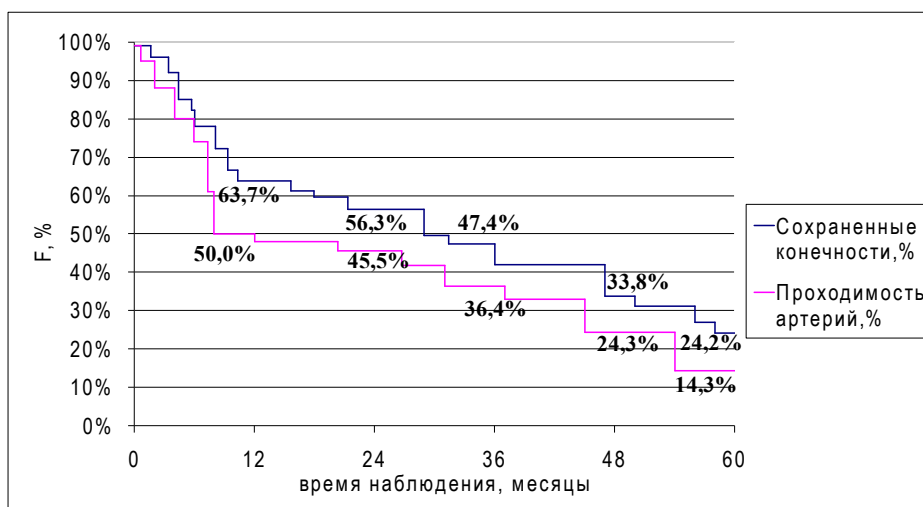




**Рис. 2.** Актуарные кривые динамики проходимости дистального бедренно-подколенного сегмента и сохранения конечностей у пациентов II-а подгруппы



**Рис. 3.** Актуарные кривые динамики проходимости берцового сегмента и сохранения конечностей у пациентов I-б подгруппы



**Рис. 4.** Актуарные кривые динамики проходимости берцового сегмента и сохранения конечностей у пациентов III-б подгруппы

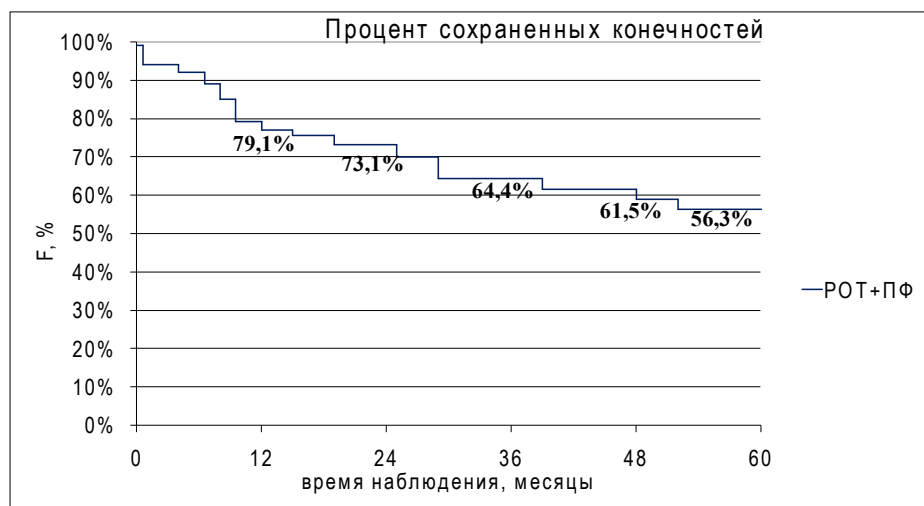


Рис. 5. Частота сохранения конечностей в отдаленном послеоперационном периоде у пациентов II группы

### Обсуждение

После установления диагноза «критическая ишемия нижних конечностей» только у 50% пациентов возможно выполнить реваскуляризацию, 25% подлежат медикаментозной терапии, а 25% необходима ампутация. Через год после лечения улучшение наступает только у 25% пациентов, у 20% пациентов прогрессируют симптомы критической ишемии нижних конечностей, ампутация нужна 30% пациентов, а 25% пациентов умирают [3, 6, 7, 8, 11, 12]. Несмотря на достигнутые успехи в производстве протезов артериальных сосудов и улучшение техники их наложения, остается актуальной проблема тромбирования шунтов и почти нерешенной остается проблема неоинтимальной гиперплазии, которая ведет к непроходимости шунта. В большинстве клиник трехлетняя проходимость шунтов составляет 85% для аутовены и всего 40% для синтетических протезов [1, 2, 5, 7, 11, 12, 14]. Применение чрескожных эндоваскулярных вмешательств при критической ишемии нижних конечностей существенно ограничивается мультифокальным характером поражения сосудов. Все внедренные в медицинскую практику препараты для медикаментозного лечения критической ишемии нижних конечностей не могут предотвратить ампутацию у пациентов с этим заболеванием, а лишь откладывают ее, поскольку не решают главную проблему — отсутствие адекватного кровоснабжения в дистальных тканях пораженной конечности. Успех консервативной терапии наблюдается всего в 25-49% случаев при наличии незаживших язв и в 50-70% случаев при болях в покое [1, 2, 6, 9].

Успех реваскуляризации невозможен при выраженных изменениях артерий голени или резко пониженном объеме ее капиллярного

русла. Всем больным с такими поражениями артерий показано применение терапевтического ангиогенеза. И.И. Кательницкий считает, что стимуляция неоангиогенеза приводит к увеличению объема капиллярного русла голени на 41,5% через 4 недели и на 128% через 6 месяцев у пациентов с критической ишемией нижних конечностей. Терапевтический ангиогенез в предоперационном периоде позволяет подготовить принимающий сосудистый бассейн голени и выполнить успешную реваскуляризацию. Реконструкцию артериального русла желательно выполнить через месяц после выполнения стимуляции ангиогенеза, когда капиллярный бассейн успевает увеличиться на 41,4% [3].

Хотя интегральным тестом, определяющим функциональный резерв микроциркуляторного русла ишемизированной конечности, является тест на реактивную постокклюзионную гиперемию, некоторые авторы попытались оценить возможность использования постуральной пробы для прогноза результата реваскуляризации конечности при критической ишемии. В норме при опускании конечности повышается давление в сосудистом русле, что вызывает рефлекторную констрикцию прекапиллярных сфинктеров для снижения давления в нутритивных капиллярах и предотвращения интерстициального отека. Показатели оксигенации тканей при этом не изменяются и роста  $\text{TrpO}_2$  происходить не должно. У пациентов с хронической критической ишемией нижних конечностей из-за низкого артериального давления в микроциркуляторном русле при опускании конечности не возникает спазм прекапиллярных сфинктеров, в то время как растущее регионарное венозное давление приводит к снижению объема шунтирующей крови, тем

самым увеличивая кровоток по нутритивным капиллярам. Описанными изменениями в микроциркуляторном русле можно объяснить ортостатический прирост  $T_{sp}O_2$  при постуральной пробе у пациентов с ХКИНК, а именно инверсию постуральной пробы [15]. Постуральная проба при транскутанной оксигенометрии является неинвазивным и информативным тестом с высокой чувствительностью и специфичностью для прогнозирования результатов прямой и непрямой реваскуляризации при атеросклеротическом поражении артерий в инфраингвинальной зоне.

Ю.И. Казаков разработал способ оценки способности русла оттока при бедренно-подколенном шунтировании в изолированный сегмент у пациентов с критической ишемией. Объективным критерием данного способа является коэффициент способности русла оттока (КСРО) [2].

При выраженном поражении артерий голени у пациентов с критической ишемией нижних конечностей уменьшается количество функционирующих капилляров. Для оценки состояния микрососудистого бассейна необходима его количественная оценка с помощью ангиосцинтиграфии. В нашей клинике был внедрен метод внутриартериального введения радиофармпрепарата [16]. Способ заключается во введении радиофармпрепаратов в общую бедренную артерию пораженной конечности с вычислением радиоактивности в импульсах в секунду в разных участках ишемизированной конечности. Внутриартериальная радионуклидная ангиография позволяет определить состояние гипер- или гипоперфузии стопы, провести пробу с физической нагрузкой (перераспределение радиофармпрепарата в пользу проксимальных отделов голени более 20% считали как положительную пробу с физической нагрузкой, менее 20% — как негативную) и двойной физической нагрузкой. Гиперперфузию стопы и положительные пробы с физической нагрузкой при гипоперфузии стопы можно считать хорошим прогностическим признаком эффективности непрямой реваскуляризации у пациентов с окклюзионно-стенотическим поражением артерий при критической ишемии нижних конечностей.

Изучение нами отдаленных результатов операций непрямой реваскуляризации показало, что у пациентов с признаками гиперперфузии на стопе последние были хорошими и удовлетворительными. У пациентов с гипоперфузией стопы и с отрицательной пробой с физической нагрузкой оперативное вмешательство было неэффективным, что приводило к

ампутации конечности [17].

При отсутствии функционального резерва микроциркуляции и «адекватного» дистального русла рекомендуется дополнять реконструктивные операционные вмешательства методами стимуляции коллатерального кровотока терапевтическим ангиогенезом или проведением роторной реваскуляризационной остеотрепанации [3, 15]. Мы предлагаем метод одномоментной прямой (шунтирующие операции и профундопластика) и непрямой (РОТ большеберцовой кости) реваскуляризации нижних конечностей.

Подготовка воспринимающего сосудистого русла к радикальной операции, увеличение плотности и общей площади капиллярной сетки путем активации ангиогенеза может существенно продлить срок работы протезов [6, 8, 13, 15]. И.И. Кательницкий с соавт. [3] доказывает, что начиная с третьего года после реваскуляризации, процент наступающих тромбозов не имеет достоверных различий между группами наблюдения (с терапевтической стимуляцией ангиогенеза и без стимуляции). Главное — сохранить проходимость шунтов и конечность в течение первых 2-3 лет, когда важно быстро увеличить объем дистального периферического русла. Далее основными причинами тромбозов являются прогрессирование необратимых атеросклеротических изменений и нарастание неоинтимы с уже известными поздними осложнениями.

Теоретически для наступления полноценного эффекта после операции РОТ необходимы месяцы, за которые постепенно развивается коллатеральное кровообращение. Однако некоторые авторы получают эффект реваскуляризационных остеотрепанаций (РОТ) практически сразу после операции, что проявляется клинически и увеличением чрескожного  $pO_2$ . РОТ можно выполнять самостоятельно или в сочетании с реконструктивными вмешательствами или симпатэктомией. Комбинированный позитивный эффект более выражен и продолжительнее сохраняется у пациентов с дистальными формами облитерирующего атеросклероза [1, 3, 7, 11].

Это свидетельствует об эффективности одномоментного сочетания методов реваскуляризации нижних конечностей при критической ишемии, которые дают шанс сохранить конечность благодаря более интенсивному развитию микроциркуляторного русла после операции и уменьшению скорости прогрессирования ишемических расстройств.

Поэтому нами предложено одномоментное сочетание прямой и непрямой реконструктивной операции, которое имеет значительные

преимущества, поскольку переводит ишемию конечности в компенсированную стадию (II-а – III-б), что лучше, чем выполнять изолированную РОТ при IV ст. ишемии. Такое оперативное вмешательство становится альтернативой методам клеточной терапии, которые являются дорогостоящими и не находят широкого применения в клинической практике, поскольку количество пациентов с критической ишемией нижних конечностей постоянно растет, а помощь нужна уже сегодня.

Становится очевидным, что проблема использования не прямых методов реваскуляризации нижних конечностей при критической ишемии далека от своего решения. До сих пор не изучены отдаленные результаты подобных операций. В европейских странах к этим операциям относятся достаточно прохладно. Зарубежные специалисты считают их малоэффективными и предлагают расширить показания к первичной ампутации конечности [4, 5, 12]. Между тем на территории стран СНГ и в Украине они используются, но не получили достаточно широкого распространения [2, 6, 8, 9, 11]. Все это побуждает к дальнейшим научным изысканиям и разработке методик не прямой реваскуляризации у больных с хронической артериальной ишемией нижних конечностей.

С.Н. Ерошкин с соавт. [9] сообщает о положительном опыте повторного использования РОТ в лечении пациентов с прогрессирующим течением облитерирующих заболеваний артерий нижних конечностей. Полученные результаты показали, что повторное выполнение РОТ через 6-12 месяцев после первой операции обеспечивает более устойчивый и длительный реваскуляризирующий эффект, чем РОТ, выполненная однократно. Но этот эффект отмечается только у тех пациентов с гнойно-некротическими осложнениями СДС, у которых нет грубых метаболических нарушений, и потому есть определенный резерв для роста сосудистых коллатералей. Следует отметить, что реваскуляризирующий эффект РОТ развивается медленно, но может поддерживаться на достаточном уровне в течение длительного срока (до 3 лет) при наличии у пациента метаболического резерва, то есть возможностей обеспечивать работу коллатералей в условиях прогрессирующих нарушений метаболизма. Это должно побудить хирургов выполнять РОТ при восстановленном удовлетворительном (после профундопластики) или даже хорошем (после прямых реконструкций) кровоснабжении конечности.

Таким образом, предложенная идея одномоментной прямой и не прямой реваскуляризации при хронической критической ишемии

нижних конечностей, которая дала наилучшие результаты в отдаленном послеоперационном периоде, что связано с восстановлением и развитием коллатерального кровоснабжения и микроциркуляции дистальных отделов голени и стопы, доказала свое преимущество и существенно улучшила качество жизни пациентов.

## Выводы

1. Эффективность не прямой реваскуляризации после восстановления артериального потока более прогнозируема, чем выполнение ее в изолированном виде в условиях критической ишемии нижних конечностей.

2. Сочетание прямых и не прямых методов реваскуляризации обеспечивает более надежный положительный результат в отдаленном послеоперационном периоде и увеличивает количество сохранившихся конечностей.

## ЛИТЕРАТУРА

1. Винник ЮС, Дунаевская СС, Подрезенко ЕС, Антюфриева ДА, Никифорова АА. Возможности оценки риска развития прогрессирующего течения облитерирующего атеросклероза сосудов нижних конечностей. *Фундам Исследования.* 2015;(1-8):1544-47.
2. Казаков ЮИ, Лукин ИБ, Казаков АЮ, Ефимов СЮ, Великов ПГ. Выбор метода реконструкции сосудов при критической ишемии нижних конечностей. *Ангиология и Сосудистая Хирургия.* 2015;21(2):152-58.
3. Кательницкий ИИ, Кательницкий ИГИ. Влияние вида и объема восстановления кровотока на отдаленные результаты оперативного лечения пациентов с облитерирующим атеросклерозом при критической ишемии нижних конечностей. *Новости Хирургии.* 2014;22(1):68-74. doi: <http://dx.doi.org/10.18484/2305-0047.2014.1.68>.
4. Colini Baldeschi G, Carlizza A. Spinal cord stimulation: predictive parameters of outcome in patients suffering from critical lower limb ischemia. A preliminary study. *Neuromodulation.* 2011 Nov-Dec;14(6):530-32; discussion 533. doi: 10.1111/j.1525-1403.2011.00378.x.
5. Owens CD, Kim JM, Hevelone ND, Casper WJ, Belkin M, Creager MA, et al. An integrated biochemical prediction model of all-cause mortality in patients undergoing lower extremity bypass surgery for advanced peripheral artery disease. *J Vasc Surg.* 2012 Sep;56(3):686-95. doi:10.1016/j.jvs.2012.02.034.
6. Диб'як ЮМ. Сучасні підходи до гомілкових реконструкцій і проблеми, що виникають при їх виконанні. *Шпитальна Хирургія.* 2014;(3):76-78.
7. Червяков ЮВ, Староверов ИН, Власенко ОН, Нерсисян ЕГ, Исаев АА, Деев РВ. Отдаленные результаты лечения больных с хронической ишемией нижних конечностей методами не прямой реваскуляризации и генотерапии. *Ангиология и Сосудистая Хирургия.* 2016;22(1):29-37.
8. Літвінова НЮ, Черняк ВА, Панчук ОВ. Методи не прямої реваскуляризації при критичній ішемії нижніх кінцівок. *Серце і Судини.* 2015;(1):110-15.



9. Ерошкин СН, Сачек МГ, Криштопов ЛЕ, Федянин СД, Ерошкина ЕС. Возможности повторной реваскуляризирующей остеотрепанации большеберцовой кости в лечении пациентов с гнойно-некротическими осложнениями синдрома диабетической стопы. *Новости Хирургии*. 2016;24(3):249-53. doi: <http://dx.doi.org/10.18484/2305-0047.2016.3.249>.
10. Gray BH, Grant AA, Kalbaugh CA, Blackhurst DW, Langan EM 3rd, Taylor SA, et al. The impact of isolated tibial disease on outcomes in the critical limb ischemic population. *Ann Vasc Surg*. 2010 Apr;24(3):349-59. doi: 10.1016/j.avsg.2009.07.034.
11. Шкуропат ВМ. Аналіз ускладнень і показників кумулятивного збереження нижніх кінцівок за їх хронічної критичної ішемії після прямої, непрямой та композитної реваскуляризації. *Клінічна Хирургія*. 2011;(9):51-54.
12. Albers M, Romiti M, Brochado-Neto FC, De Luccia N, Pereira CA. Meta-analysis of popliteal-to-distal vein bypass grafts for critical ischemia. *J Vasc Surg*. 2006 Mar;43(3):498-503. doi:10.1016/j.jvs.2005.11.025.
13. Гавриленко АВ, Егоров АА, Котов АЭ, Молокопой СН, Мамухов АС. Методы хирургического лечения больших облитерирующих заболеваний артерий нижних конечностей с поражением дистального русла. *Ангиология и Сосудистая Хирургия*. 2011;17(3):119-25.
14. Perry D, Bharara M, Armstrong DG, Mills J. Intraoperative fluorescence vascular angiography: during tibial bypass. *J Diabetes Sci Technol*. 2012 Jan 1;6(1):204-8.
15. Пшеничний ВН, Родин ЮВ. Прогнозирование исхода реваскуляризации конечности при критической ишемии по реактивности микроциркуляторного русла стопы. *Серце і Судини*. 2014;(1):27-33.
16. Русин ВІ, Корсак ВВ. Спосіб діагностики ішемії тканин при реоклюзії стегново-підколінно-гомількового сегмента. Патент № u2006 02758 Україна, МПК А61В 6/02, А61К 49/04. 17.07.2006.
17. Корсак ВВ, Русин ВВ, Горленко ФВ, Лангазов ОВ, Машура ВВ. Обґрунтування непрямих способів реваскуляризації нижніх кінцівок при хронічній артеріальній ішемії. *Актуальні Проблеми Сучасно Медицини*. 2015;15(1):124-29.
18. patients with atherosclerosis obliterans in critical lower limb ischemia] *Novosti Khirurgii*. 2014;22(1):68-74. doi: <http://dx.doi.org/10.18484/2305-0047.2014.1.68>.
19. Colini Baldeschi G, Carlizza A. Spinal cord stimulation: predictive parameters of outcome in patients suffering from critical lower limb ischemia. A preliminary study. *Neuromodulation*. 2011 Nov-Dec;14(6):530-32; discussion 533. doi: 10.1111/j.1525-1403.2011.00378.x.
20. Owens CD, Kim JM, Hevelone ND, Casper WJ, Belkin M, Creager MA, et al. An integrated biochemical prediction model of all-cause mortality in patients undergoing lower extremity bypass surgery for advanced peripheral artery disease. *J Vasc Surg*. 2012 Sep;56(3):686-95. doi:10.1016/j.jvs.2012.02.034.
21. Dib'iak ІuМ. Suchasni pidkhodi do gomilkovikh rekonstruktсии i problemi, shcho vinikaut' pri ikh vikonanni [Current approaches to reconstruction and problems encountered in their implementation]. *Shpital'na Khirurgiia*. 2014;(3):76-78.
22. Cherviakov ІuV, Staroverov ІN, Vlasenko ON, Nersesian EG, Isaev AA, Deev RV. Otdalennye rezul'taty lecheniia bol'nykh s khronicheskoi ishemiei nizhnikh konechnostei metodami nepriamoi revaskuliarizatsii i genoterapii [Long-term results of patients treatment with chronic lower limb ischemia by the methods of indirect revascularization and gene therapy]. *Angiologiya i Sosud Khirurgiia*. 2016;22(1):29-37.
23. Litvinova NІu, Cherniak VA, Panchuk OV. Metodi nepriamoi revaskuliarizatsii pri kritichnii ishemii nizhnikh kintsivok [The indirect revascularization in critical limb ischemia]. *Sertse i Sudini*. 2015;(1):110-15.
24. Eroshkin SN, Sачek MG, Krishtopov LE, Fedianin SD, Eroshkina ES. Vozmozhnosti povtornoї revaskuliariziruiushcheї osteotrepantsii bol'shebertsovoi kosti v lechenii patsientov s gnoino-nekroticheskimi oslozhneniiami sindroma diabeticheskoi stopy [The repeated revascularization osteotrefhinoin tibia in the treatment of patients with purulent-necrotic complications of diabetic foot syndrome]. *Novosti Khirurgii*. 2016;24(3):249-53. doi: <http://dx.doi.org/10.18484/2305-0047.2016.3.249>.
25. Gray BH, Grant AA, Kalbaugh CA, Blackhurst DW, Langan EM 3rd, Taylor SA, et al. The impact of isolated tibial disease on outcomes in the critical limb ischemic population. *Ann Vasc Surg*. 2010 Apr;24(3):349-59. doi: 10.1016/j.avsg.2009.07.034.
26. Shkuropat VM. Analiz uskladnen' i pokaznikov kumuliativnogo zberezheniia nizhnikh kintsivok za ikh khronichnoї kritichnoї ishemii pislia priamoi, nepriamoi ta kompozitnoi revaskuliarizatsii [Analysis of complications and cumulative indices lower limb preservation for their chronic critical ischemia after direct, indirect and composite revascularization]. *Klin Khirurgiia*. 2011;(9):51-54.
27. Albers M, Romiti M, Brochado-Neto FC, De Luccia N, Pereira CA. Meta-analysis of popliteal-to-distal vein bypass grafts for critical ischemia. *J Vasc Surg*. 2006 Mar;43(3):498-503. doi:10.1016/j.jvs.2005.11.025.
28. Gavrilenko AV, Egorov AA, Kотов AE, Молокопой СН, Мамухов АС. Metody khirurgicheskogo lecheniia bol'nykh obliteriruiushchimi zabolevaniiami arterii nizhnikh konechnostei s porazheniem distal'nogo rusla [Methods of surgical treatment of patients with obliterating diseases of lower limb arteries with lesions of the distal bed]. *Angiologiya i Sosud Khirurgiia*. 2011;17(3):119-25.
29. Perry D, Bharara M, Armstrong DG, Mills J.

#### REFERENCES



Intraoperative fluorescence vascular angiography: during tibial bypass. *J Diabetes Sci Technol.* 2012 Jan 1;6(1):204-8.

15. Pshenichnyi VN, Rodin IuV. Prognozirovanie iskhoda revaskularizatsii konechnosti pri kriticheskoj ishemii po reaktivnosti mikrotsirkulatornogo rusla stopy [Predicting the outcome of limb revascularization with critical ischemia on the reactivity of the microvasculature of the foot]. *Sertse i Sudini.* 2014;(1):27-33.

16. Rusin VI, Korsak VV. Sposib diagnostiki ishemii tkanin pri rekliuzii stegnovogo-pidkolinno-gomilkovogo

segmenta [The method of diagnosis of ischemia tissue in the femoral-popliteal-ankle segment in reocclusion]. Patent № u2006 02758 Ukraina, MPK A61V 6/02, A61K 49/04. 17.07.2006.

17. Korsak VV, Rusin VV, Gorlenko FV, Langazo OV, Mashura VV. Obgruntuvannia nepriamikh sposobiv revaskularizatsii nizhnikh kintsivok pri khronichnii arterial'ni ishemii [Justification indirectly revascularization of the lower limbs chronic arterial ischemia]. *Aktual'ni Problemi Suchasnoi Meditsini.* 2015;15(1):124-29.

#### Адрес для корреспонденции

88000, Украина, Закарпатская область,  
г. Ужгород, пл. Народная, д. 1,  
ГВУЗ «Ужгородский национальный университет»,  
медицинский факультет  
кафедра хирургических болезней,  
тел. раб.: +38095-553-20-32,  
e-mail: m\_pekar@mail.ru,  
Пекарь Михаил Иванович

#### Сведения об авторах

Русин В.И., д.м.н., профессор кафедры хирургических болезней медицинского факультета ГВУЗ «Ужгородский национальный университет».

Корсак В.В., д.м.н., профессор кафедры хирургических болезней медицинского факультета ГВУЗ «Ужгородский национальный университет».

Болдизхар П.А., д.м.н., профессор, заведующая кафедрой хирургических болезней медицинского факультета ГВУЗ «Ужгородский национальный университет».

Русин В.В., д.м.н., доцент кафедры хирургических болезней медицинского факультета ГВУЗ «Ужгородский национальный университет».

Пекарь М.И. аспирант кафедры хирургических болезней медицинского факультета ГВУЗ «Ужгородский национальный университет».

Горленко Ф.В., к.м.н., доцент кафедры хирургических болезней медицинского факультета ГВУЗ «Ужгородский национальный университет».

Машура В.В. аспирант кафедры хирургических болезней медицинского факультета ГВУЗ «Ужгородский национальный университет».

Лангазо О.В. аспирант кафедры хирургических болезней медицинского факультета ГВУЗ «Ужгородский национальный университет».

#### Информация о статье

Поступила 30 ноября 2016 г.

Принята в печать 6 февраля 2017 г.

Доступна на сайте 28 марта 2017 г.

#### Address for correspondence

88,000, Ukraine, Zakarpatskaya region,  
Uzhgorod, Narodnaya sq., 1,  
SHEE «Uzhhorod National University»,  
Medical Faculty  
department of surgical diseases.  
Tel.: + 38095-553-20-32  
e-mail: m\_pekar@mail.ru  
Mikhail I. Peкар

#### Information about the authors

Rusin V.I. MD, Professor of department of the surgical diseases, medical faculty, SHEE «Uzhhorod National University».

Korsak V.V. MD, Professor of department of the surgical diseases, medical faculty, SHEE «Uzhhorod National University».

Boldizhar P.A. MD, Professor, Head of department of the surgical diseases, medical faculty, SHEE «Uzhhorod National University».

Rusin V.V. MD, Ass. Professor of department of the surgical diseases, medical faculty, SHEE «Uzhhorod National University».

Peкар M.I. Post-graduate student of department of the surgical diseases, medical faculty, SHEE «Uzhhorod National University».

Gorlenko F.V. PhD, Ass. Professor of department of the surgical diseases, medical faculty, SHEE «Uzhhorod National University».

Mashura V.V. Post-graduate student of department of the surgical diseases, medical faculty, SHEE «Uzhhorod National University».

Langazo O.V. Post-graduate student of department of the surgical diseases, medical faculty, SHEE «Uzhhorod National University».

#### Article history

Received 30 November 2016

Accepted 6 February 2017

Available online 28 March 2017