

А.П. ТРУХАН, С.А. ЖИДКОВ, В.Е. КОРИК, Т.А. ЛЕТКОВСКАЯ,
А.С. ЖИДКОВ, Д.Г. ТЕРЕШКО

**ВЛИЯНИЕ СИЛЫ КОМПРЕССИИ КОНЕЧНОСТИ
НА ВЫРАЖЕННОСТЬ МОРФОЛОГИЧЕСКИХ ИЗМЕНЕНИЙ
ПРИ СИНДРОМЕ ДЛИТЕЛЬНОГО СДАВЛЕНИЯ**

УО «Белорусский государственный медицинский университет»,
Республика Беларусь

Цель. Определить влияние различной силы компрессии конечности на выраженность изменений во внутренних органах при синдроме длительного сдавления.

Материал и методы. Объектом исследования были 15 морских свинок. Синдром длительного сдавления моделировался при помощи прибора регулируемой компрессии (ПРК-1). В зависимости от силы компрессии животные были разделены на три группы: 1-я группа (5 животных) – 10 кг/см², 2-я группа (5 животных) – 25 кг/см², 3-я группа (5 животных) – 75 кг/см². Для анализа морфологических изменений осуществлялся забор тканей: мышцы сдавливаемой конечности, почки, печень, легкое, сердце.

Результаты. Выраженность морфологических изменений в мышцах и во внутренних органах находится в прямой зависимости от силы компрессии конечности и от продолжительности посткомпрессионного периода. В первой группе наряду с повреждением мышц конечности наблюдались изменения в почках при минимальных изменениях в других внутренних органах. Во второй группе отмечались более выраженные морфологические изменения, как в самой пораженной конечности, так и во внутренних органах. Это стало основой полиорганной дисфункции, что способствовало гибели животных в первые сутки раннего посткомпрессионного периода. В третьей группе животные погибали в течение компрессионного периода. Причиной смерти был выраженный травматический шок, что подтверждалось соответствующими изменениями во внутренних органах.

Заключение. При синдроме длительного сдавления специфические изменения развиваются не только в мышцах конечности, но и во внутренних органах. Знание этих особенностей является основой для проведения лечебных мероприятий при синдроме длительного сдавления.

Ключевые слова: синдром длительного сдавления, морфологические изменения, внутренние органы

Objectives. To determine the influence of different force of the limb compression on the severity of changes in the internal organs during crush syndrome.

Methods. 15 guinea pigs were subjected to the research. Crush syndrome was modeled using the device of adjustable compression (DAC-1). Depending on the compression force the animals were divided into three groups: 1 group (5 animals) – 10 kg/cm², 2 group (5 animals) – 25 kg/cm², 3 group (5 animals) – 75 kg/cm². The morphological analysis of the tissues was carried out on the muscle of the compressed limb, kidney, liver, lung and heart.

Results. The expression of morphological changes in the muscles and internal organs was in direct proportion from the compression force of the limb and duration of post-compression period. In the first group combined with the damage of the limb muscle the changes in the kidney with slight alterations in other internal organs have been observed. In the second group the more pronounced morphological changes both in the damaged limb and in the internal organs have been noted. This became the basis of multiple organ dysfunctions and resulted in death of the animals on the first day of early post-compression period. The third group of animals died during the compression period. The cause of death was an expressed traumatic shock confirmed by corresponding changes in the internal organs.

Conclusions. The specific changes at the crush syndrome occur not only in the limb muscles but also in the internal organs. Knowledge of these features is the basis for crush syndrome treatment.

Keywords: Crush syndrome, morphological changes, internal organs

Novosti Khirurgii. 2013 Sep-Oct; Vol 21 (5): 18-23

The influence of limb compression force on the expression of morphological changes during crush syndrome
A.P. Trukhan, S.A. Zhidkov, V.E. Korik, T.A. Letkovskaya, A.S. Zhidkov, D.G. Tereshko

Введение

Синдром длительного сдавления (СДС) представляет собой сложный патологический процесс, пусковым моментом в развитии которого является длительная компрессия участ-

ков туловища или конечности. В последующем, после устранения сдавления (освобождения пострадавшего из-под завала), в результате восстановления кровообращения в пораженном сегменте происходит поступление в системный кровоток большого количества

токсических веществ из разрушенной поперечно-полосатой мускулатуры и продуктов нарушенного обмена [1, 2, 3, 4, 5]. Высокая летальность среди пострадавших с СДС, достигающая 80-90%, обуславливает необходимость дальнейшего исследования данной патологии [6]. Особенностью изучения СДС является необходимость проведения экспериментальных исследований, так как только в лабораторных условиях возможно создание в исследуемой группе равных условий компрессии [6,7,8]. Анализ литературных источников показал, что большинство авторов в своих исследованиях при моделировании СДС применяли определенную силу компрессии, которая, как правило, подбиралась ими субъективно. Различия в методиках моделирования СДС и отсутствие в них объективного измерения степени компрессии не позволяют соотносить приводимые результаты исследований. Между тем, понимание влияния различной силы компрессии конечностей (местных изменений) на выраженность патологических процессов во внутренних органах (висцеральные изменения) во многом определяет адекватность лечебных мероприятий и, как результат, вероятность выздоровления и тяжесть инвалидизации пострадавших. Необходимость получения этих данных обусловило проведение нашего исследования.

Цель исследования: определить влияние различной силы компрессии конечности на выраженность изменений во внутренних органах при синдроме длительного сдавливания.

Исследование выполнялось в рамках научно-исследовательских работ «Оптимизация оказания помощи при боевой хирургической травме» (3.07.10) и «Разработать и внедрить новые инновационные методы диагностики и комплексного лечения пациентов с острой и хронической хирургической патологией» (20110630) военно-научной школы кафедры военно-полевой хирургии учреждения образования «Белорусский государственный медицинский университет» (руководитель школы – профессор Жидков С.А.).

Материал и методы

Исследования выполнялись на базе вариатива УО «Белорусский государственный медицинский университет». Объектом исследования были 15 нелинейных морских свинок мужского пола массой от 800 до 1000 г. Синдром длительного сдавливания моделировался при помощи разработанного авторами прибора регулируемой компрессии (ПРК-1) (заявка

на полезную модель № 20130140 от 14.02.2013) [9]. Данное устройство представляет собой механический пресс, который позволяет осуществлять сжатие участка конечности лабораторного животного в определенном диапазоне значений параметров компрессии. Сдавливание осуществлялось на площади 2 см² по внутренней поверхности тазовой конечности на 1 см медиально от проекции кости конечности, что предотвращало повреждение кости и магистральных сосудов. В зависимости от силы компрессии животные были разделены на три группы: 1-я группа (5 животных) – 10 кг/см² («минимальная компрессия»), 2-я группа (5 животных) – 25 кг/см² («умеренная компрессия»), 3-я группа (5 животных) – 75 кг/см² («максимальная компрессия»). При планировании эксперимента максимальная длительность периода компрессии была определена нами как 24 часа, максимальная длительность посткомпрессионного периода – 3 суток. Для анализа морфологических изменений после вывода животного из эксперимента осуществлялся забор тканей: мышцы сдавливаемой конечности, почки, печень, легкое, сердце. В последующем из гистологического материала по стандартной методике готовились парафиновые блоки, выполнялись срезы с окраской гематоксилином и эозином.

Исследования проводились в соответствии с требованиями «Европейской конвенции по защите позвоночных животных, используемых для экспериментальных и иных научных целей» (Страсбург, 1986). Выполнение исследований было согласовано с комиссией по биоэтике УО «Белорусский государственный медицинский университет».

Результаты и обсуждение

Оценка воздействия компрессии на организм животного производилась на основании переносимости им компрессионного и раннего посткомпрессионного периода, изменениям в мышцах конечности и во внутренних органах.

Животные в группе с минимальной компрессией выдерживали компрессионный период длительностью 24 часа и посткомпрессионный период длительностью 3 суток. В течение посткомпрессионного периода животные сохраняли активность поведения, аппетит, отмечался незначительный отек поврежденной конечности без значимого ограничения ее подвижности. При световой микроскопии в мышцах пораженной конечности у всех животных определялись преднекротические изменения: глыбчатый распад, исчезновение по-

перечной исчерченности в отдельных участках с сохранением ядер. Помимо этого, были выявлены очаги некроза отдельных мышечных волокон (рис. 1). В ряде случаев определялась диффузная лейкоцитарная инфильтрация и очаговые скопления лейкоцитов. В микроциркуляторном русле (МЦР) наблюдалось выраженное малокровие, стазы.

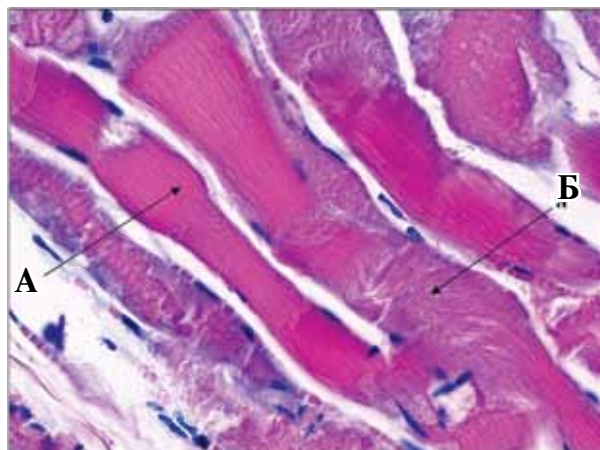
При исследовании препаратов почки у животных этой группы в клубочках определялось сочетание участков малокровия и полнокровия, агрегаты форменных элементов, фибриновые структуры, отдельные нити фибрина. В канальцах определялись различные виды белковой дистрофии эпителия: мелковакуолярная гидропическая, гиалиново-капельная. Также отмечался некроз единичных клеток. В просвете некоторых канальцев выявлялись гомогенные слепки. В просвете сосудов МЦР в отдельных случаях определялись четкие фибриновые нити.

В легких в отдельных сосудах микроциркуляторного русла наблюдалось скопление фибрина, единичные мелкие тромбы. В печени отмечалась мелковакуолярная дистрофия гепатоцитов, центрлобулярное скопление фибрина. В миокарде выявлялся лейкостаз в отдельных сосудах МЦР.

Таким образом, при минимальной степени компрессии наряду с повреждением мышц конечности наблюдались изменения в почках при минимальных изменениях в других внутренних органах.

Животные, тазовая конечность которых подвергалась компрессии умеренной степени (вторая группа), как и животные первой группы, выдерживали компрессионный период длительностью 24 часа. После устранения

Рис. 1. Мышцы поврежденной конечности при минимальной степени компрессии, окраска гематоксилином и эозином. Ув. $\times 400$. Отмечается некроз отдельных волокон (А) в сочетании с неизменными волокнами (Б)



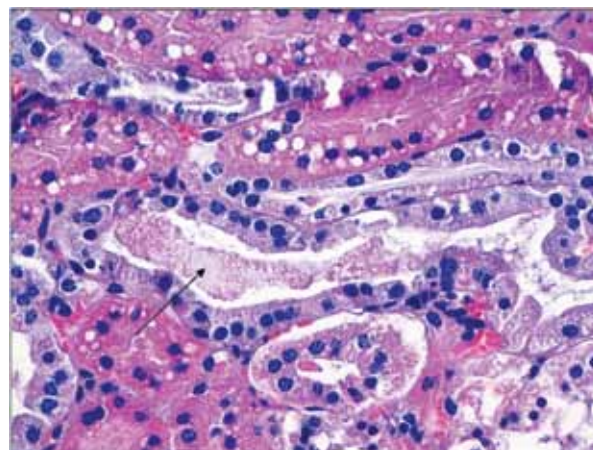
компрессии животные были заторможены, апатичны, отказывались от еды. Активные движения в поврежденной конечности отсутствовали, быстро нарастал ее отек. Уже в первые сутки посткомпрессионного периода, через 8-16 часов после устранения компрессии конечности, наступала гибель животного.

В мышцах пораженной конечности у всех животных отмечались выраженные некротические изменения, умеренно выраженная лейкоцитарная инфильтрация, формирование очаговых лейкоцитарных инфильтратов. В сосудах определялись лейкостазы. Также отмечались лейкодиapedез, мелкоочаговые кровоизлияния.

В почках, как и у животных первой группы, также определялись различные виды белковой дистрофии канальцев: мелковакуолярная гидропическая, гиалиново-капельная дистрофия, а также некроз эпителия отдельных канальцев. Однако степень данных изменений была более выраженной, чем в первой группе. Выявлена резко выраженная вакуолизация субкапсулярного канальцевого эпителия. В просвете канальцев определялась умеренно выраженное скопление гомогенных масс эозинофильной окраски (рис. 2). Отличительным морфологическим признаком в данной группе стало появление в паренхиме почек кальциатов. В основном преобладала умеренно выраженная кальцификация, в отдельных случаях — резко выраженная. У отдельных животных определялись признаки шунтирования кровотока (полнокровие интермедиарной зоны и малокровие клубочков),

В легких также определялись более выраженные изменения: застойное полнокровие, в сосудах лейкостазы, краевое стояние лейкоци-

Рис. 2. Гомогенные слепки в просвете почечных канальцев у животных при умеренной компрессии конечности (указано стрелкой), окраска гематоксилином и эозином. Ув. $\times 400$



тов, в просвете сосудов выраженные фибриновые структуры. Отличительной особенностью стал выход фибрина в просвет альвеол, наличие единичных участков ателектазов (рис. 3).

Выраженность дистрофических изменений в печени у животных данной группы была более значительной (по сравнению с первой группой): определялась мелковакуолярная гидропическая дистрофия, в отдельных клетках отмечалась крупновакуолярная дистрофия. Также было выявлено скопление нейтрофилов и эозинофилов в просвете отдельных синусоидов.

В миокарде в отдельных сосудах МЦР – невыраженные лейкостазы, появились дистрофические изменения.

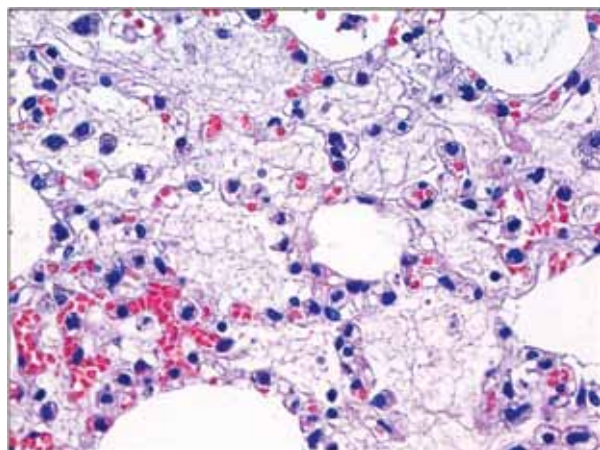
Таким образом, увеличение степени компрессии с минимальной до умеренной приводила к более выраженным морфологическим изменениям как в самой пораженной конечности, так и во внутренних органах. Это стало основой полиорганной дисфункции, что способствовало гибели животных в первые сутки раннего посткомпрессионного периода.

Животные, тазовая конечность которых подвергалась максимальной степени компрессии (третья группа), погибали в течение компрессионного периода, не выдерживая запланированного срока сдавления (24 часа). Причиной смерти был выраженный травматический шок.

В мышцах пораженной конечности определялись выраженные некротические изменения, межточечные лейкоцитарные инфильтраты с очагами значительной лейкоцитарной инфильтрации. В сосудах отмечались лейкостазы с небольшим лейкодиapedезом.

В почках были выявлены дистрофические

Рис. 3. Морфологические признаки респираторного дистресс-синдрома у животных при умеренной компрессии конечности – выход фибрина в просвет альвеол, окраска гематоксилином и эозином. Ув. × 400.



изменения канальцевого эпителия (мелковакуолярная гидропическая, гиалиново-капельная дистрофия), десквамация эпителия в просвет канальцев. У большинства животных данной группы присутствовала выраженная кальцификация паренхимы почек (рис. 4). При этом гомогенные слепки в просвете канальцев отсутствовали, отмечались лишь явления десквамации эпителия.

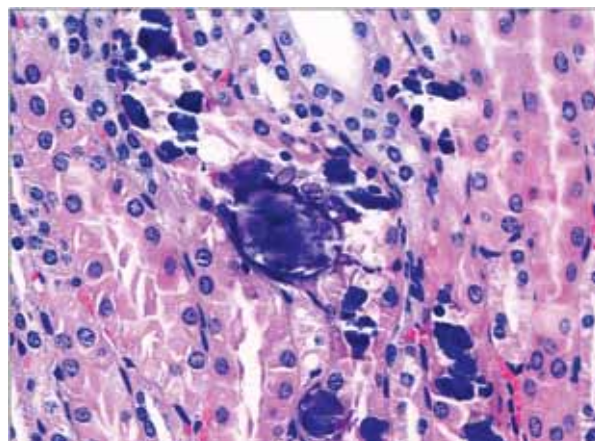
В легких отмечалось выраженное застойное полнокровие, выраженные фибриновые структуры в просвете сосудов. В печени была выявлена мелковакуолярная и крупновакуолярная дистрофия. В миокарде отмечалось мало-кровие сосудов.

Таким образом, изменения во внутренних органах в данной группе соответствовали картине тяжелого травматического шока.

Проанализировав выявленные морфологические изменения, мы пришли к заключению о наличии определенных закономерностей. В мышцах конечностей выраженность патологического процесса напрямую зависела от силы сдавления: минимальная компрессия приводила к развитию преднекротических изменений, некрозу отдельных волокон, в отдельных случаях – к очаговой лейкоцитарной инфильтрации, умеренная – к выраженным некротическим изменениям, умеренно выраженной лейкоцитарной инфильтрации, максимальная – к выраженным некротическим изменениям и развитию лейкоцитарной инфильтрацией.

В почках животных всех групп отмечалась белковая дистрофия эпителия канальцев (мелковакуолярная гидропическая, гиалиново-капельная), выраженность которой увеличивалась по мере увеличения силы компрессии.

Рис. 4. Выраженная кальцификация паренхимы почек у животных при максимальной компрессии конечности, окраска гематоксилином и эозином. Ув. × 400.



При минимальной силе компрессии гомогенные слепки определялись в единичных канальцах, при умеренной компрессии — в большинстве канальцев. Мы рассматривали это как проявление блока почечных канальцев при различной степени выраженности синдрома длительного сдавления. Однако при максимальной степени сдавления конечности, когда животные гибли в период компрессии, данные изменения в канальцах не наблюдались. Мы связываем это с отсутствием восстановления кровообращения в конечности, с отсутствием явлений реперфузии и рециркуляции. Определенный интерес представляют данные о наличии кальцинатов в паренхиме почки. Эти изменения были выявлены только у животных с умеренной и максимальной компрессией конечности, т.е. в тех случаях, когда развивались выраженные некротические изменения мышечных волокон с выходом ионов кальция в кровеносное русло. Однако, если во второй группе данные изменения объяснимы, так как животные умирали во время раннего посткомпрессионного периода, то животные третьей группы гибли до устранения компрессии. По нашему мнению, наличие выраженных кальцинатов в паренхиме почки во время компрессионного периода было связано с сохранением проходимости магистральных сосудов. Это привело к частичному поступлению продуктов разрушенных мышц в системный кровоток. Это несколько изменяет представление о роли компрессионного периода СДС в развитии патологических изменений в почках. По данным литературы, во время компрессионного периода изменения во внутренних органах обусловлены развивающимся шоком, а поступление продуктов разрушенных мышечных клеток в системный кровоток происходит после устранения компрессии. Однако, как видно из представленных данных, специфические изменения в почках развиваются уже в компрессионный период при выраженном некрозе мышц и сохранении проходимости магистральных сосудов.

У животных первой группы в легких в отдельных сосудах МЦР наблюдалось скопление фибрина, единичные мелкие тромбы. При увеличении степени компрессии определялось выраженное застойное полнокровие, выраженные фибриновые структуры в просвете сосудов (признаки «шокового» легкого). Отличительной особенностью во второй группе стал выход фибрина в просвет альвеол, наличие единичных участков ателектазов, что было расценено нами как признаки форми-

рующегося респираторного дистресс-синдрома. Отсутствие фибрина в просвете альвеол у животных третьей группы мы связывали с тем, что животные погибали в компрессионный период, и данные изменения не успевали развиваться. Таким образом, при умеренной и максимальной степени компрессии конечности в легких наблюдались признаки «шокового» легкого, а в раннем посткомпрессионном периоде появлялись признаки респираторного дистресс-синдрома.

Выраженность дистрофических изменений в печени также напрямую зависела от силы компрессии конечности: от слабовыраженной мелковакуольной дистрофии до выраженной крупновакуольной дистрофии. Признаком, характерным для раннего посткомпрессионного периода при выраженной компрессии конечности было скопление нейтрофилов и эозинофилов в просвете синусоидов.

У животных 3 группы отмечалось мало-кровие миокарда, что свидетельствовало о выраженном травматическом шоке. В раннем посткомпрессионном периоде выявлялся лейкостаз в отдельных сосудах МЦР (1 и 2 группа), при более выраженной силе компрессии конечности в миокарде были выявлены дистрофические изменения.

Таким образом, выраженность морфологических изменений в мышцах и во внутренних органах находилась в прямой зависимости от силы компрессии конечности и от продолжительности посткомпрессионного периода. Знание особенностей развития патологических процессов во внутренних органах при различной степени компрессии конечности является основой для проведения лечебных мероприятий. Это особенно важно при стремлении врача действовать «на опережение», чтобы предотвратить развитие патологических процессов или уменьшить степень их выраженности.

Выводы

1. При синдроме длительного сдавления специфические изменения развиваются не только в мышцах конечности, но и во внутренних органах.

2. Выраженность выявленных морфологических изменений находится в прямой зависимости от силы компрессии мышц конечности и от продолжительности посткомпрессионного периода.

3. Наиболее выраженные изменения развиваются в почках, что является характерным для синдрома длительного сдавления.

ЛИТЕРАТУРА

1. Цыбуляк Г. Н. Общая хирургия поврежденных : рук. для врачей / Г. Н. Цыбуляк. — СПб. : Гиппократ, 2005. — 648 с.
2. Рудаев В. И. Острая ишемическая травма мягких тканей конечности / В. И. Рудаев, А. Л. Кричевский, И. К. Галеев. — Кемерово, 1999. — 360 с.
3. Гаркави А. В. Синдром длительного сдавления мягких тканей конечностей / А. В. Гаркави // Мед. помощь. — 2000. — № 2. — С. 23–28.
4. Scharman E. J. Prevention of kidney injury following rhabdomyolysis: a systematic review / E. J. Scharman, W. G. Troutman // Ann Pharmacother. — 2013 Jan. — Vol. 47, N 1. — P. 90–105.
5. Sever M. S. Management of crush victims in mass disasters: highlights from recently published recommendations / M. S. Sever, R. Vanholder // Clin J Am Soc Nephrol. — 2013 Feb. — Vol. 8, N 2. — P. 328–35.
6. Нечаев Э. А. Синдром длительного сдавления : рук. для врачей / Э. А. Нечаев, А. К. Ревской, Г. Г. Савицкий. — М. : Медицина, 1993. — 208 с.

7. Speck K. A rodent model to advance the field treatment of crush muscle injury during earthquakes and other natural disasters / K. Speck, B. S. Schneider, N. Deashinta // Biol Res Nurs. — 2013 Jan. — Vol. 15, N 1. — P. 17–25.
8. Characterization of systemic and histologic injury after crush syndrome and intervals of reperfusion in a small animal model / I. Murata [et al.] // J Trauma. — 2011 Jun. — Vol. 70, N 6. — P. 1453–63.
9. Экспериментальное моделирование синдрома длительного сдавления / А. П. Трухан [и др.] // Хирургия. Восточ. Европа. — 2013. — № 1. — С. 70–75.

Адрес для корреспонденции

220034, Республика Беларусь,
г. Минск, ул. Азгура, д. 4,
УО «Белорусский государственный
медицинский университет»,
военно-медицинский факультет,
кафедра военно-полевой хирургии
тел. моб.: +375 44 733-10-58,
e-mail: aleksdoc@yandex.ru,
Трухан Алексей Петрович

Сведения об авторах

Трухан А.П., к.м.н., доцент кафедры военно-полевой хирургии военно-медицинского факультета в УО «Белорусский государственный медицинский университет».
Жидков С.А., д.м.н., профессор кафедры военно-полевой хирургии военно-медицинского факультета в УО «Белорусский государственный медицинский университет».
Корик В.Е., к.м.н., доцент, начальник кафедры военно-полевой хирургии военно-медицинского факультета в УО «Белорусский государственный

медицинский университет».
Летковская Т.А., к.м.н., доцент кафедры патологической анатомии УО «БГМУ».
Жидков А.С., клинический ординатор кафедры военно-полевой хирургии военно-медицинского факультета в УО «Белорусский государственный медицинский университет».
Терешко Д.Г., слушатель 6 курса военно-медицинского факультета в УО «Белорусский государственный медицинский университет».

Поступила 26.04.2013 г.