

Л.Н. РУБАНОВ <sup>1</sup>, Ю.И. ЯРЕЦ <sup>2</sup>, З.А. ДУНДАРОВ <sup>2</sup>

**КЛИНИКО-ЛАБОРАТОРНОЕ ПОДТВЕРЖДЕНИЕ  
ЭФФЕКТИВНОСТИ ИСПОЛЬЗОВАНИЯ УЛЬТРАЗВУКОВОГО  
ДЕБРИДМЕНТА ХРОНИЧЕСКОЙ РАНЫ В ПРОЦЕССЕ ПОДГОТОВКИ  
ПАЦИЕНТОВ К АУТОДЕРМОПЛАСТИКЕ**

ГУЗ «Гомельская городская клиническая больница №1»,

Гомельский областной центр термической травмы, ран, раневой инфекции и реконструктивной хирургии <sup>1</sup>

УО «Гомельский государственный медицинский университет» <sup>2</sup>,

Республика Беларусь

**Цель.** Оценка эффективности применения метода ультразвуковой обработки при подготовке хронических ран (ХР) к аутодермопластике (АДП).

**Материал и методы.** В исследование включены 25 пациентов с ХР различной этиологии. Группу 1 составили пациенты (n=12), которым ультразвуковая обработка раны проводилась однократно перед АДП. Пациентам 2-й группы (n=13) было выполнено 2 сеанса УЗД: через 3 дня после поступления (1-й сеанс), и непосредственно перед АДП (2-й сеанс).

**Результаты.** Проведение 2-сеансов ультразвуковой обработки ХР на этапе подготовки к пластическому закрытию, сопровождается сокращением сроков приживления аутодермотрансплантата до 9 (6; 10) суток (p=0,015 относительно результатов пациентов 1-й группы: 12 (10; 15) суток), улучшением результатов приживления аутодермотрансплантатов (полное приживление пересаженных лоскутов в 100% случаев), снижением положительных результатов бактериологического посева до 70% (V<sup>2</sup>=4,22, p=0,04, относительно пациентов 1-й группы), уровня бактериальной обсемененности раны до ≤10<sup>3</sup> КОЕ/мл (V<sup>2</sup>=10,6; p=0,001 по сравнению с 1-й группой) и изменением микробного пейзажа – выделением только монокультур *S.aureus*, *P.aeruginosa*, *P.mirabilis* (V<sup>2</sup>=10,1; p=0,0015 относительно данных 1-й группы). При этом проведение одного сеанса ультразвукового дебридмента не сопровождалось существенными изменениями количества бактерий и микробного пейзажа ХР.

**Заключение.** Использование 2-х процедур ультразвукового дебридмента ХР (1-я – на этапе консервативной предоперационной подготовки, 2-я – непосредственно перед АДП) является более эффективным подходом при подготовке пациентов с ХР к АДП, чем однократная ультразвуковая обработка.

*Ключевые слова:* хроническая рана, ультразвуковой дебридмент, аутодермопластика, бактериологическое исследование ран

**Objectives.** The efficiency estimation of the ultrasound debridement method in the preparation of chronic wounds (CW) to skin grafting (SG).

**Methods.** 25 patients with CW of various etiology are included in the investigation. The first group was composed of patients (n=12), who were subjected to a single ultrasound debridement before SG. 2 procedures of ultrasound diagnostics were performed to the patients of the 2<sup>nd</sup> group (n=13): 3 days after hospitalization (the 1<sup>st</sup> procedure) and immediately before SG (the 2<sup>nd</sup> procedure).

**Results.** The using of two ultrasound debridement procedures while preparing chronic wounds to skin grafting is accompanied with shortening of graft healing time up to 9 (6; 10) days (p=0,015 in comparison with the results of the 1<sup>st</sup> group of patients – 12 (10; 15) days), skin graft outcome improving (complete graft healing was registered in 100% of the patients), decrease of positive results of bacteriological examination up to 70% (V<sup>2</sup>=4,22, p=0,04 in comparison with the results of the 1<sup>st</sup> group of patients) and of bacterial wound contamination up to ≤10<sup>3</sup> CFU/ml (V<sup>2</sup>=10,6, p=0,001 as opposed to the 1<sup>st</sup> group) and changing of microbial landscape – only monoculture of *S.aureus*, *P.aeruginosa*, *P.mirabilis* were isolated (V<sup>2</sup>=10,1, p=0,0015 in comparison with the results of the 1<sup>st</sup> group of patients). And one ultrasound debridement procedure wasn't accompanied with significant differences of the bacterial count and CW microbial landscape.

**Conclusions.** The use of double ultrasound debridement procedures (the first – during pre-operative conservative preparation, the second – before skin grafting) is more effective approach while preparing patients with CW to SG in comparison with the single ultrasound debridement procedure.

*Keywords:* chronic wound, ultrasound debridement, skin grafting, bacteriological examination of wounds

Novosti Khirurgii. 2012; Vol 20 (5): 70-76

**Clinical and laboratory confirmation of efficiency of chronic wound ultrasound debridement in the preparation of patients to skin grafting**

L.N. Rubanov, Y.I. Yarets, Z.A. Dundarov

## Введение

Современная стратегия лечения хронических ран (ХР) — wound bed preparation [1] предопределяет всестороннее вмешательство в течение раневого процесса, итогом которого является формирование здоровой грануляционной ткани и заживление раны. Разработанная для реализации этой цели концепция TIME (T — tissue, I — infection, M — moisture balance, E — epithelisation) предусматривает комплексное воздействие на местные и системные факторы, влияющие на репаративную регенерацию [2, 3, 4]. Основным способом воздействия на первую составляющую концепции TIME (tissue: восстановление функций и состояния тканей, выполняющих раневое ложе) является дебридмент, который подразумевает очищение раны от некротических и нежизнеспособных тканей [5]. Как известно, наличие в ХР девитализированных тканей, фибрина и детрита, а также высокий уровень бактериальной обсемененности способствуют поддержанию воспаления, препятствуют развитию нормальной грануляционной ткани и процессов эпителизации [6]. Одним из наименее травматичных методов дебридмента является воздействие на рану низкочастотным ультразвуком, который за счет очищения раны и стимуляции развития грануляционной ткани позволяет достичь наиболее эффективных показателей заживления [7, 8]. Кроме того, бактерицидное влияние ультразвуковых эффектов кавитации и вибрации оказывает действие на вторую составляющую концепции TIME (infection or inflammation: влияние на бактериальный баланс в ране) [4, 7, 8]. В связи с этим ультразвуковой дебридмент (УЗД) контаминированных ХР является важнейшим компонентом, который способствует эффективному течению раневого заживления.

В доступных литературных источниках отсутствует информация о кратности применения процедур УЗД, что способствовало бы наиболее эффективной подготовке раневого ложа хронической раны к последующему пластическому восстановлению кожного покрова.

**Цель** исследования: оценка эффективности применения метода ультразвуковой обработки при подготовке хронических ран к аутодермопластике

## Материал и методы

Объектом исследования были пациенты (n=25, 10 мужчин, 15 женщин, в возрасте от 25 до 70 лет) с ХР (срок существования более 4-х

недель), находившихся на стационарном лечении в Гомельском областном центре термической травмы, ран, раневой инфекции и реконструктивной хирургии. Хронические раны пациентов были представлены трофическими язвами голени, посттравматическими (вызванные термической и механической травмой), постнекротическими (после вскрытия флегмон), а также декубитальными язвами. На момент поступления в стационар раны всех пациентов имели клинические признаки воспаления. В план предоперационного лечения ран включались традиционные методы с использованием перевязок с антисептическими препаратами (Chlorhexidine, Povidone Iodine), мазями на полиэтиленгликолевой основе. Также в местное лечение ран включали применение метода УЗД с использованием ультразвукового диссектора «Sonoca-185» (25 кГц) производства фирмы «Söring» (Германия). В качестве акустической среды использован 0,9% раствор хлорида натрия. Ультразвуковая обработка раны проводилась под анестезией (местная, спинномозговая и общая). Длительность воздействия на рану составляла 5-15 секунд на 1 см<sup>2</sup> раневой поверхности. В процессе предоперационной подготовки системная антибактериальная терапия не проводилась. Всем пациентам была выполнена аутодермопластика (АДП) расщепленным лоскутом толщиной до 0,4 мм с предварительной перфорацией с коэффициентом перфорации 1:2 или лоскутом без перфорации.

В зависимости от количества выполненных процедур УЗД пациенты были разделены на 2 группы. Группу 1 составили пациенты (n=12), которым ультразвуковая обработка раны проводилась однократно перед АДП. Пациентам 2-й группы (n=13) было выполнено 2 сеанса УЗД: через 3 дня после поступления (1-й сеанс), и непосредственно перед выполнением пластического закрытия раны (2-й сеанс). Группы были сопоставимы между собой по физическому состоянию (степень риска I-II), возрасту, этиологии и срокам существования ран, объему оперативного вмешательства.

Клиническую эффективность применения УЗД оценивали по признакам, которые характеризуют переход воспалительной фазы хронического раневого процесса в репаративную (изменение степени выраженности воспалительных проявлений, характера грануляций и состояния дна и размера раны, появления краевой эпителизации). При выполнении АДП учитывали наличие клинических признаков готовности раны (отсутствие воспаления,

выраженной экссудации, гнойного отделяемого; адгезивность раны; зрелые мелкозернистые красные или ярко-розовые грануляции, наличие краевой эпителизации) [9]. После проведенного пластического закрытия раны оценивали сроки и признаки фиксации, а также полного приживления лоскута (цвет лоскута, степень фиксации, выраженность экссудации). Также рассчитывали среднюю продолжительность пребывания пациентов в стационаре.

Лабораторная оценка эффективности используемого метода лечения включала в себя динамическое бактериологическое исследование раневого отделяемого, которое проводили в момент поступления пациента в стационар, перед выполнением каждой процедуры УЗД, интраоперационно после удаления нежизнеспособных тканей, а также непосредственно перед аутодермопластикой. Сбор биологического материала осуществляли стерильными тупферами и помещали в транспортную среду Amies. Исследования проводили в клинико-диагностической лаборатории Республиканского научно-практического Центра радиационной медицины и экологии человека (Республика Беларусь, г. Гомель). Посев раневого отделяемого выполняли методом секторов с использованием плотных питательных сред. Идентификация выделенных штаммов выполнена на полуавтоматическом анализаторе «miniAri» (BioMerieux, Франция). В случае получения отрицательного результата диагностического посева и наличия признаков воспаления в ране применялось дополнительное культивирование с использованием жидких сред (количество выделенных бактерий соответствует  $10^2$ - $10^3$  КОЕ/мл).

Для статистического анализа использована программа «Statistica 6.0». Результаты выражали в виде Me (25; 75)%, где Me — медиана, 25% и 75% — нижний и верхний квартили. С учетом проверки результатов на нормальность использованы методы непараметрической статистики: U — критерий Манн-Уитни (для 2-х несвязанных выборок), критерий Крамера ( $V^2$ ) в таблицах сопряженности  $2 \times 2$ . Различия считали значимыми при  $p < 0,05$ .

## Результаты

В процессе консервативной подготовки у всех пациентов происходило уменьшение клинических признаков воспаления — уменьшались гиперемия, перифокальный отек (пастозность) тканей в зоне раны, снижалось количество отделяемого из ран, происходило освобождение от раневого детрита, а также по-

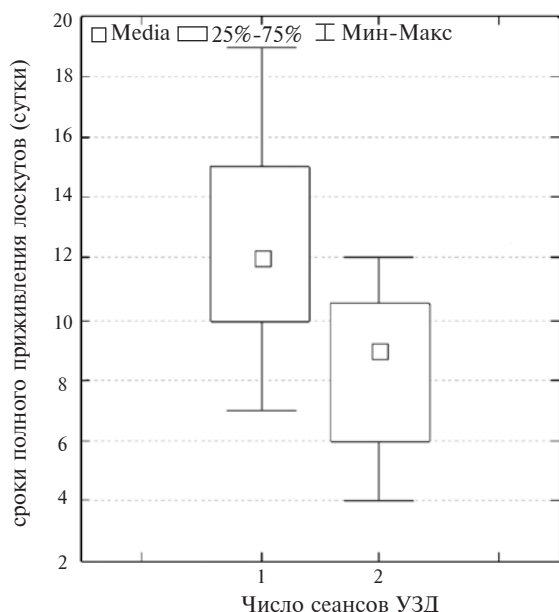
являлся рост грануляционной ткани. Учитывая длительное существование раневого дефекта (более 4-х недель), а также в связи с неполным очищением ран от некротических и девитализированных тканей, недостаточной активностью репаративных процессов на фоне ранее проводимой местной терапии, всем пациентам было запланировано проведение ультразвуковой обработки раны. Как уже ранее указывалось, пациентам 1-й группы был проведен 1 сеанс УЗД с одномоментным пластическим закрытием раны расщепленным лоскутом аутокожи на основании наличия признаков клинической готовности к АДП. В то же время пациентам 2-й группы выполнялась только ультразвуковая кавитация раны (1-й сеанс), после которой проводилась консервативное лечение указанным выше методом и проведен 2-й сеанс УЗД. Поэтому, к моменту выполнения аутодермопластики, в ранах пациентов 2-й группы наблюдалось полное купирование признаков воспаления, отделяемое из ран отсутствовало, были характерны признаки активной репарации в виде роста грануляций и развития краевой эпителизации, уменьшения размеров раны.

При выполнении УЗД интра- и послеоперационных осложнений не было. Проведенная операция не влияла на общее состояние пациентов.

У всех пациентов получен положительный результат оперативного вмешательства — полное приживление пересаженных лоскутов. Однако у пациентов 1-й группы в послеоперационном периоде наблюдались признаки нестабильности в приживлении лоскутов — слабая фиксация аутодермотрансплантата, сохранение бледности и экссудации из-под лоскута в течение 4-5 суток, что потребовало включение в лечение дополнительных средств (использование сосудистых препаратов, назначения антибактериальной терапии, физиолечения, дополнительных перевязок с использованием раневых покрытий). В результате полное приживление лоскутов констатировалось на 12 (10; 15) сутки. В то же время, у пациентов 2-й группы фиксация аутодермотрансплантата происходила к 3-м суткам и полное приживление регистрировались в более ранние сроки — на 9 (6; 10) сутки ( $p=0,015$ , относительно показателей 1-й группы) (рисунок).

Необходимо отметить, что длительность пребывания пациентов в стационаре в сравниваемых группах не различалась и составляла 20 (19; 21) и 20 (14; 22) дней соответственно для пациентов 1-й и 2-й групп.

Таким образом, проведение 2-х сеансов



**Рис. Сроки полного приживления аутодермотрансплантатов в зависимости от количества проведенных процедур ультразвуковой обработки у пациентов с хроническими ранами**

ультразвуковой обработки при подготовке пациентов с хроническими ранами к аутодермопластике сопровождается более полноценным очищением ран и устранением в послеоперационном периоде выраженной раневой экссудации, что обуславливает улучшение результатов приживления аутодермотрансплантатов.

Учитывая наличие признаков воспаления в ХР, всем пациентам было проведено бактериологическое обследование раневого отделяемого. При этом при первичном исследо-

вании у всех пациентов (n=25) был получен положительный результат посева. Всего было выделено 40 культур бактерий. Преобладающим микроорганизмом был *Staphylococcus aureus* – 42%. Также из ран высевались неферментирующие грамотрицательные бактерии (НФБ) (*Pseudomonas aeruginosa*, *Acinetobacter baumannii* – 25%), *Enterococcus faecalis* (16,5%), представители семейства *Enterobacteriaceae* – (16,5%). В большинстве случаев бактерии выделялись в виде ассоциаций – 75%, в которых в 50% случаев преобладал *S.aureus*, а в 29 и 21% наблюдений – НФБ и энтеробактерии. В остальных случаях были получены монокультуры *S.aureus* (25%). При этом в 60% наблюдений (n=24) штаммы высевались в титре  $\geq 10^5$  КОЕ/мл, что является этиологически значимым. В 7% случаев (n=3) число бактерий в раневом отделяемом составило  $10^4$  КОЕ/мл, что может свидетельствовать о возможной контаминации. После использования дополнительного культивирования было выделено еще 33% (n=14) положительных результатов бактериологического анализа (таблица). Для грамположительной флоры наиболее высокая чувствительность установлена для фторхинолонов (ципрофлоксацин, левофлоксацин), аминогликозидов (гентамицин, амикацин) и гликопептидов (ванкомицин). Представители грамотрицательной флоры были наиболее чувствительны к карбапенемам (имипенем), фторхинолонам и аминогликозидам. Эти данные необходимо учитывать при назначении стартовой антибактериальной терапии у пациентов с ХР.

Таблица

**Результаты динамического мониторинга микробиологического пейзажа ХР пациентов в зависимости от количества проведенных процедур УЗД**

Параметр	Частота обнаружения		
	Поступление (n=25)	1-я процедура УЗД Группа 1 (n=12)	2-я процедура УЗД Группа 2 (n=13)
Положительные результаты посева раневого отделяемого	100%	100%	70% (4/13)*
<i>S.aureus</i>	42% (17/40)	45% (7/16)	78% (7/9)
НФБ	25% (10/40)	12% (2/16)	11% (1/9)
<i>E.faecalis</i>	16,5% (7/40)	18% (3/16)	0%
<i>Enterobacteriaceae</i>	16,5% (7/40)	25% (4/16)	11% (1/9)
Монокультуры	25% (5/20)	40% (5/12)	100%*
Ассоциации	75% (20/25)	60% (7/12)	0%
$\geq 10^5$ КОЕ/мл	60% (24/40)	54% (9/16)	0%
$10^4$ КОЕ/мл	7% (3/40)	10% (2/16)	0%
$\leq 10^3$ КОЕ/мл	33% (14/40)	33% (5/16)	100%*

Примечание – НФБ – неферментирующие грамотрицательные бактерии, \* – значимые различия в результатах у пациентов 1-й и 2-й групп. Забор раневого отделяемого после проведения УЗД у пациентов 1-й и 2-й групп производился интраоперационно перед выполнением АДП



Как уже отмечалось ранее, после предоперационной консервативной подготовки (стандартные повязки) у всех пациентов (1-й группы и 2-й группы – перед проведением первой процедуры УЗД) отмечалось уменьшение признаков воспаления, а также появление роста грануляционной ткани. Однако у всех пациентов бактериологический посев из ран был положительным. При этом значимых изменений видового состава и содержания бактерий, чувствительности к антибактериальным препаратам не произошло.

Согласно литературным данным, одним из важных эффектов воздействия низкочастотного ультразвука является повреждение микробной клетки [8]. В связи с этим было проведено интраоперационное бактериологическое исследование ран после выполнения ультразвуковой обработки. При этом у всех пациентов 1-й группы (n=12), у которых процедура УЗД выполнялась однократно перед проведением АДП, был получен положительный результат анализа, при этом выделено всего 16 штаммов. Видовая структура бактерий была представлена следующим образом: *S.aureus* – 45%, энтеробактерии – 25%, *E.faecalis* – 18%, *P.aeruginosa* – 12%, что статистически не отличалось от данных первичного обследования. Отсутствовали различия и в количественном составе выделенных штаммов. Так, частота обнаружения бактерий в титре  $\geq 10^5$  –  $10^7$  КОЕ/мл составила 54%,  $10^4$  КОЕ/мл – 10%,  $\leq 10^3$  КОЕ/мл – 36%. Преимущественно обнаруживались монокультуры *S.aureus* – 60%, в остальных случаях выделялись ассоциации бактерий с преобладанием *S.aureus* (40%). Это позволяет говорить, что однократная ультразвуковая обработка не сопровождается существенными изменениями количества бактерий и микробного пейзажа ХР.

Однако во 2-й группе пациентов (n=13), которым было проведено 2 сеанса УЗД, к моменту выполнения пластического закрытия раны снизилось количество положительных результатов бактериологических посевов. Так, у 4-х пациентов (30%) бактерии из ран не выделялись даже после использования дополнительного культивирования ( $V^2=4,22$ ,  $p=0,04$ , относительно пациентов 1-й группы). У остальных пациентов (n=9, 70%) результат посева был положительным только при использовании условий дополнительного культивирования –  $\leq 10^3$  КОЕ/мл (100%,  $V^2=10,6$ ,  $p=0,001$  по сравнению с 1-й группой) во всех случаях были обнаружены монокультуры (100%,  $V^2=10,1$ ,  $p=0,0015$  относительно данных 1-й группы), которые были представлены

*S.aureus* (n=7), *P.aeruginosa* (n=1), *P.mirabilis* (n=1). Необходимо также отметить, что после проведения 2-го сеанса УЗД из ран пациентов не выделялся *E.faecalis* (таблица).

Таким образом, результаты интраоперационного бактериологического исследования, проведенного перед АДП, у пациентов 1-й (однократная ультразвуковая обработка раны) и 2-й (повторная процедура УЗД) групп различались. При этом проведенный сравнительный анализ данных бактериологического посева у пациентов 2-й группы на этапе проведения первой процедуры УЗД и пациентов 1-й группы показал отсутствие статистически значимых различий микробного пейзажа и количественного состава выделенных бактерий.

На основании полученных результатов можно говорить, что проведение 2-сеансов ультразвуковой обработки ХР на этапе подготовки к пластическому закрытию, сопровождается снижением уровня бактериальной обсемененности раны и изменением микробного пейзажа.

## Обсуждение

Как известно, отличительной особенностью ХР является бактериальная обсемененность [6]. При этом наличие в ХР нежизнеспособных тканей и детрита является хорошей питательной средой для размножения бактерий и поддержанию воспаления, а проводимая без бактериологического контроля антибактериальная терапия способствует увеличению резистентности бактерий к антимикробным препаратам. Кроме того, в процессе длительного существования ХР бактерии формируют дополнительные факторы защиты от внешних воздействий [10]. В связи с этим, авторами указывается, что применение местных антисептических средств для обработки раны не всегда дает хороший клинический результат [11]. Этим может быть обосновано отсутствие изменений качественного и количественного состава микрофлоры ХР обследуемых пациентов после использования антисептических препаратов (Chlorhexidine, Povidone Iodine), мазей на полиэтиленгликолевой основе в процессе подготовки к АДП. Кроме того, после консервативного лечения удалось достичь только уменьшения признаков воспаления и появления начальных признаков роста грануляций, что позволяет утверждать о недостаточном очищении ХР от нежизнеспособных тканей при применении стандартных повязок. После проведения се-

анса УЗД выполняемая одномоментная АДП у пациентов 1-й группы может быть обоснована только клинической готовностью раны после обработки. Однако результаты интраоперационного бактериологического обследования показывают, что после 1-го сеанса УЗД существенных изменений качественного и количественного состава микрофлоры не происходит, в ране остаются ассоциации бактерий, большинство из них представлено в этиологически значимом титре  $\geq 10^5$  КОЕ/мл. Поэтому можно говорить, что после проведения 1-го сеанса УЗД не достигается полноценная деконтаминация раневого ложа ХР. Возможно, по этой причине у пациентов 1-й группы сроки приживления аутодермотрансплантата оказываются длиннее, требуются дополнительные средства лечения в послеоперационном периоде, по сравнению с пациентами 2-й группы. По-видимому, 1-я процедура УЗД за счет очищения раны от некротических и нежизнеспособных тканей способствует активации собственных репаративных процессов в хронической ране, переводя ее в острую. В свою очередь, использование 2-го УЗД перед АДП позволяет провести дополнительную деконтаминацию раневого ложа, что улучшает последующее течение процесса приживления лоскута. Об этом свидетельствует увеличение количества отрицательных результатов бактериологических посевов, снижение количества выделенных штаммов и изменения их видовой структуры, что было выявлено у пациентов 2-й группы при проведении интраоперационного обследования.

Таким образом, учитывая длительность существования хронической раны, наличие в ране нежизнеспособных и некротических тканей, а также высокий уровень бактериальной обсемененности, использование 2-х сеансов ультразвукового дебридмента в процессе подготовки к аутодермопластике является более эффективным, чем однократная ультразвуковая обработка.

### Выводы

Применение стандартных повязок (антисептические препараты — Chlorhexidine, Povidone Iodine, мази на полиэтиленгликолевой основе) в процессе подготовки к аутодермопластике только визуально меняет клиническую картину воспаления (уменьшение красноты, отека раны и экссудации), однако не сопровождается значимыми изменениями результатов динамического бактериологического мониторинга.

Однократная ультразвуковая обработка на этапе подготовки пациентов с ХР к аутодермопластике не приводит к существенным изменениям количества бактерий и микробного пейзажа раны.

Использование 2-х процедур ультразвукового дебридмента хронической раны (1-я — на этапе консервативной предоперационной подготовки, 2-я — непосредственно перед аутодермопластикой) сопровождается сокращением сроков приживления аутодермотрансплантата за счет более полноценного очищения ран по сравнению с применением однократной ультразвуковой обработки.

Повторная процедура ультразвуковой обработки хронической раны непосредственно перед выполнением пластического закрытия раны приводит к дополнительной деконтаминации раневого ложа, что выражается в увеличении числа отрицательных результатов бактериологического посева, снижения количества содержания бактерий и изменением их видового состава.

### ЛИТЕРАТУРА

1. Falanga V. Classifications for wound-bed preparation and stimulation of chronic wounds / V. Falanga // *Wound Repair Regeneration*. — 2000. — Vol. 8, N 5. — P. 347–52.
2. Wound Bed Preparation: A Systematic Approach to Wound Management / G. S. Schultz [et al.] // *Wound Repair and Regeneration*. — 2003. — Vol. 11. — Suppl. 1. — P. S1–28.
3. Best practice recommendations for preparing the wound bed: Update 2006 / R. G. Sibbald [et al.] // *Adv Skin Wound Care*. — 2007. — Vol. 20, N 7. — P. 390–405.
4. Foley L. The application of TIME (wound bed preparation principles) in the management of a chronic heel ulcer / L. Foley // *Primary Intention*. — 2004. — Vol. 12, N 4. — P. 163–164, 166.
5. Falabella A. Debridement of Wounds / A. Falabella // *Wounds*. — 1998. — Vol. 10. — P. 1–9.
6. Sibbald, R. G. Wound bed preparation: DIM before DIME / R. G. Sibbald, K. Y. Woo, E. Ayello // *Wound Healing Southern Africa*. — 2008. — Vol. 1, N 1. — P. 29–34.
7. Gillian B. Low frequency ultrasonic debridement: a new tool in our armoury? / B. Gillian // *J Foot Ankle Res*. — 2011. — Vol. 4. — Suppl. 1. — P. 7.
8. Breuing K. H. Early experience using low-frequency ultrasonic in chronic wounds / K. H. Breuing [et al.] // *Ann Plast surg*. — 2005. — Vol. 55, N 2. — P. 183–87.
9. Парамонов Б. А. Ожоги : рук. для врачей / Б. А. Парамонов, Я. О. Порембский, В. Г. Яблонский. — СПб. : СпецЛит, 2000. — 480 с.
10. Widgerow A. D. Persistence of the chronic wound — implicating biofilm / A. D. Widgerow // *Wound Healing Southern Africa*. — 2008. — Vol. 1, N 2. — P. 5–9.
11. Negative pressure wound therapy with controlled sa-

line instillation (NPWTi): dressing properties and granulation response in vivo / C. Lessing [et al.] // Wounds. – 2011. – Vol. 23, N 10. – P. 309–19.

**Адрес для корреспонденции**

246000, Республика Беларусь,  
г. Гомель, ул. Ланге, д. 5.  
УО «Гомельский государственный  
медицинский университет»,  
кафедра клинической лабораторной диагностики,  
тел. моб.: +375 29 335-34-72,  
e-mail: artuyut@mail.ru,  
Ярец Юлия Игоревна

**Сведения об авторах**

Рубанов Л.Н., заведующий ожоговым отделением ГУЗ «Гомельская городская клиническая больница №1», руководитель Гомельского областного центра термической травмы, ран, раневой инфекции и реконструктивной хирургии.  
Ярец Ю.И., к.м.н., ассистент кафедры клинической

лабораторной диагностики УО «Гомельский государственный медицинский университет».  
Дундаров З.А., д.м.н., профессор, заведующий кафедрой хирургических болезней №2 с курсом детской хирургии УО «Гомельский государственный медицинский университет».

*Поступила 11.06.2012 г.*

---

---

**УВАЖАЕМЫЕ КОЛЛЕГИ!**

**7 декабря 2012 будет проходить уже ставший традиционным  
5-Й САНКТ-ПЕТЕРБУРГСКИЙ ВЕНОЗНЫЙ ФОРУМ**

В этом году мы хотим в очередной раз вернуться к проблеме лечения острых венозных тромбозов и декомпенсированных форм венозной недостаточности.

Можно ли лечить тромбозы только консервативно и каков алгоритм хирургического лечения данной патологии. После длительного молчания вновь актуален вопрос о возможности и необходимости реконструктивных операций на глубоких венах.

**Организаторы:**

- Общество флебологов Санкт-Петербурга (SPSP),
- Институт экспериментальной медицины СЗО РАМН,
- Военно-медицинская академия им. С.М. Кирова,
- Комитет по здравоохранению Правительства Санкт-Петербурга,
- Комитет по науке и высшей школе Правительства Санкт-Петербурга.

**Место проведения конференции:**

Гостиница «Ренессанс Балтик Отель»,  
г. Санкт-Петербург, ул. Почтамтская д. 4 (метро Адмиралтейская)

**Контакты:** ООО «Альта Астра»

**Тел.:** 8 (812) 710-75-10, 710-29-70, 710-34-02

**E-mail:** info@altaastra.com,

Дополнительная информация на сайте: [www.altaastra.com](http://www.altaastra.com)