

А.Л. КРИШТОПОВ

УЛЬТРАЗВУКОВАЯ АНАТОМО-ФУНКЦИОНАЛЬНАЯ ХАРАКТЕРИСТИКА ПРЕТЕРМИНАЛЬНОГО ОТДЕЛА МАГИСТРАЛЬНЫХ ПОВЕРХНОСТНЫХ ВЕН ПРИ ВАРИКОЗНОМ РАСШИРЕНИИ ВЕН НИЖНИХ КОНЕЧНОСТЕЙ

УО «Витебский государственный медицинский университет»,

Республика Беларусь

Цель. Определить по данным ультразвукового исследования (УЗИ) основные анатомические и функциональные характеристики магистральных поверхностных вен нижних конечностей в претерминальном отделе при варикозном расширении вен нижних конечностей (ВРВНК) с учетом клинических форм и длительности заболевания.

Материал и методы. По данным ультразвукового ангиосканирования проведена оценка состояния большой и малой подкожной вен в претерминальных отделах у 82 пациентов с первичным варикозным расширением вен нижних конечностей (клинические классы С2-С6, СЕАР) и у 30 добровольцев без признаков данной патологии. Определялись диаметр вен и функциональное состояние терминального клапанного аппарата. Полученные данные анализировались с учетом длительности заболевания и клинического класса.

Результаты. Выраженные анатомо-функциональные изменения претерминального отдела большой подкожной вены (БПВ) при ВРВНК выявлены у большинства пациентов. Проявляющиеся в виде дилатации просвета и несостоятельности терминального клапанного аппарата данные изменения присутствуют уже на ранних сроках заболевания, в том числе и при относительно легких формах патологии. Увеличение диаметра БПВ в претерминальном отделе наблюдается по мере прогрессирования тяжести патологии и не является характерным в случае увеличения сроков заболевания. Снижение при ВРВНК тонико-эластических свойств БПВ может характеризоваться увеличением индекса эластичности: соотношением диаметра вены, определяемого в ортостазе и клиностазе.

Заключение. Выявляемые при варикозном расширении вен нижних конечностей характерные признаки анатомо-функциональных изменений магистральных поверхностных вен определяются на ранних сроках развития заболевания, в т.ч. при относительно легких формах патологии, и сопровождается снижением возможности БПВ к поддержанию собственного тонуса.

Ключевые слова: большая подкожная вена, претерминальный отдел, варикозное расширение вен, дилатация, рефлюкс, индекс эластичности

Objectives. To determine, using the ultrasound investigation (USI) data, the basic anatomical and functional characteristics of the main superficial veins of the lower limbs in the preterminal section at the lower limbs varicose veins (LLVV) taking into consideration clinical forms and duration of the disease.

Methods. According to the ultrasound angioscanning data, the evaluation of the large and small subcutaneous veins in the preterminal sections of 82 patients with primary varicose veins of the lower limbs (clinical classes C2-C6 CEAP) and 30 volunteers with no signs of this pathology was carried out. The diameter of the veins and the functional state of the terminal valve apparatus were determined. The obtained data were analyzed taking into account the duration of the disease and a clinical class.

Results. Distinct anatomical and functional changes in the preterminal section of the large subcutaneous vein (LSV) at LLVV were identified in most patients. Exhibiting in the form of the lumen dilatation and the terminal valve apparatus failure, these changes have already been present in the early stages of the disease, including those with relatively mild form of the disease. Increase of the LSV diameter in the pretrial section is observed together with the progression of the disease severity and it is not typical in case of lengthening of the disease duration. Reduction of the tonic-elastic properties of the LSV at LLVV can be characterized by an increase in the elasticity index: ratio of the vein diameter, determined in orthostasis and clinostasis.

Conclusions. Detected characteristic signs of the anatomical and functional changes of the main superficial veins at the lower limbs varicose veins are revealed at the early terms of the disease progression including rather mild forms of the pathology and they are accompanied by capability reduction for LSV to maintain its own tonus.

Keywords: large subcutaneous vein, preterminal section, varicose veins, dilatation, reflux, elasticity index

Novosti Khirurgii. 2012; Vol 20 (3): 28-35

Ultrasound anatomical and functional characteristics of preterminal section of the main superficial veins at the lower limbs varicose veins

A.L. Krishtopov

Введение

Появившееся около 15 лет назад в прак-

тике флебологов ультразвуковое дуплексное ангиосканирование стало на сегодняшний день наиболее распространенным методом

диагностики в оценке состояния венозной системы, как в норме, так и при нарушениях венозного оттока от нижних конечностей. В отношении пациентов с варикозным расширением вен данный метод позволяет выявить все анатомические структуры поверхностной и глубокой венозных систем и оценить характер нарушений венозной гемодинамики. При этом данные, полученные в ходе полного исследования, включают, как правило, следующую информацию: состояние поверхностных и глубоких вен, наличие и распространенность рефлюкса в них; состоятельность сафено-фemorального и сафено-поплитеального соустьев и их локализацию; количество и расположение несостоятельных перфорантных вен; наличие гипоплазированных и атрезированных вен [1, 2, 3, 4, 5, 6] Полученная таким образом информация в состоянии оказать существенное влияние на выбор объема и характера проводимого оперативного лечения: кроссэктомия, стриппинг, эндовенозная лазерная терапия (EVLT), радиочастотная абляция (RFA), склерооблитерация, минифлебэктомия, а также осуществить оценку качества ранее проведенного лечения [7, 8, 9, 10].

Рекомендуемые на сегодняшний день параметры УЗ-аппаратуры следующие: цветной дуплексный сканер с высокочастотным линейным датчиком 7,5-13 МГц для поверхностных и конвексным датчиком 3,5-5 МГц для глубоких вен; общий и динамический уровень усиления сигнала, обеспечивающий вид просвета вены темным; диапазон доплеровского сигнала в пределах 5-10 см в секунду. По общепринятому соглашению голубым цветом признается антеградное движение крови к сердцу, а красным ретроградное, рефлюксное направление. Считается целесообразным выполнение УЗИ на обеих нижних конечностях, однако практически в условиях стационара это выполняется далеко не всегда ввиду увеличения времени и стоимости диагностики. Фактически, на сегодняшний день, данный метод исследования является стандартизированным, лишь в отношении ряда параметров венозной гемодинамики остается несколько вопросов, по которым пока нет консенсуса. Последнее относится к критериям рефлюкса в разных сегментах венозной сети и признакам несостоятельности перфорантных вен. Тем не менее, большинством исследователей венозным рефлюксом признается обратный ток крови продолжительностью более 0,5 секунды вне зависимости от топографического уровня исследования [11, 12]. Что касается перфорантных вен, двунаправленный кровоток в них традиционно

считался признаком несостоятельности, однако наличие так называемых ге-entру перфорантов, несостоятельность которых выявляется в диастолическую фазу мышечной релаксации, по мнению ряда авторов, требует отдельного теста для определения направления кровотока, что позволяет отличить патологический кровоток от физиологического в перфорантах ге-entру типа [13]. Последнее имеет существенное значение в случае применения методов консервативной гемодинамической коррекции венозного кровотока – CHIVA стратегии.

Таким образом, полученная в ходе исследования УЗ-картина, наряду с анамнестическими данными и результатами физикального обследования, отражает вариабельность нарушений анатомического и функционального характера при варикозном расширении вен нижних конечностей (ВРВНК).

Принципиальным моментом, допускающим дифференцированный подход в лечении данной патологии, является объем и характер первичного вмешательства, которое по возможности должно сочетать разумный минимализм и радикальность в плане профилактики рецидивов заболевания [14, 15, 16]. При этом следует отметить, что в настоящее время оперативное лечение в большинстве случаев предполагает стандартные вмешательства, направленные на абляцию и устранение патологических венозных сбросов в поверхностной венозной сети и системе перфорантных вен. Тем не менее, возможная альтернатива – локальные флебэктомии (склерооблитерация) в пределах измененных вен либо вмешательства, выполняемые в рамках концепции CHIVA, оставляют возможность избирательного подхода в лечении, прежде всего в объеме первичного вмешательства в отношении сохранения, разобщения или коррекции сафено-фemorального соустья.

Цель исследования – определить по данным ультразвукового исследования (УЗИ) основные анатомические и функциональные характеристики магистральных поверхностных вен нижних конечностей в претерминальном отделе при варикозном расширении вен нижних конечностей (ВРВНК) с учетом клинических форм и длительности заболевания.

Материал и методы

В исследование включены 82 случайно отобранных пациента с первичным варикозным расширением вен нижних конечностей из числа лиц с данной патологией, находившихся на стационарном лечении в хирургическом

отделении УЗ «Вторая Витебская областная клиническая больница» с 2006 по 2010 гг., а также контрольная группа из 30 добровольцев без признаков ВРВНК.

Среди пациентов с варикозным расширением мужчин было 34, женщин – 48, средний возраст составил $45,4 \pm 9,5$ лет; в контрольной группе добровольцев 14 мужчин и 16 женщин, средний возраст – $45,7 \pm 20,1$ лет. Распределение по клиническим классам в рамках классификации CEAP было следующим: C2 – 14 пациентов (17%), C3 – 47 пациентов (57%), C4-C6 классы включительно – 21 пациент (26%); по распространенности рефлюкса: изолированный рефлюкс по поверхностным венам – 40 пациентов (49%), сочетанный рефлюкс по поверхностным и глубоким венам – 42 пациента (51%). Подобное распределение по клиническим классам в целом отражает уже длительное время существующее соотношение между клиническими вариантами ВРВНК в отношении пациентов данного профиля, получающим лечение в хирургических стационарах.

Всем включенным в исследование проводилось УЗ-ангиосканирование с использованием аппарата «Logic 500 Pro GEM» с линейным датчиком частотой 7-12 МГц и конвексным датчиком 3,5-5 МГц с применением цветного доплеровского картирования, а при необходимости режима энергетического доплера. Исследование начинали в вертикальном положении пациента в состоянии свободного ортостаза с ротацией конечности кнаружи, последовательно перемещаясь от паховой складки в дистальном направлении. Таким образом, в стандартном объеме исследовали большую подкожную (БПВ), бедренную (БВ), подколенную (ПВ), малую подкожную (МПВ) и задние большеберцовые вены в зонах визуализированных клапанных структур. Кроме того осуществлялось картирование несостоятельных перфорантных вен. В рамках данного исследования оценивались анатомические (диаметр) и гемодинамические (наличие рефлюкса) параметры БПВ и МПВ. Критерием рефлюкса являлся регистрируемый в зоне заинтересованного клапана ретроградный кровоток продолжительностью более 0,5 секунды. В качестве диагностических приемов для выявления рефлюкса использовалась проба Вальсальвы для проксимальных и мануальная компрессия для дистальных сегментов венозного русла. Затем исследование проводилось также и в горизонтальном положении пациента. Диаметр БПВ и МПВ определялся в претерминальном отделе на уровне 1-4 см от

места их впадения в общую бедренную и подколенную вену соответственно. Полученные таким образом данные оценивались с учетом особенностей течения заболевания в контексте его длительности и характерных проявлений в рамках клинической шкалы CEAP.

Статистическая обработка результатов исследований проводилась при помощи программного пакета STATISTICA StatSoft 6. Рассчитывалось среднее значение показателей, стандартное отклонение доверительные интервалы. Для оценки различий применялись U-критерий Манна-Уитни, анализ ANOVA Крускала-Уоллиса.

Результаты и обсуждение

Полученные средние значения диаметров поверхностных магистральных вен в претерминальном отделе у пациентов с варикозным расширением вен демонстрируют выраженные изменения как со стороны большой, так и малой подкожной вены. Фактически имеет место двукратное превышение диаметра БПВ в претерминальном отделе по сравнению с группой здоровых добровольцев, а также менее выраженное, но, тем не менее, статистически достоверное увеличение значений диаметра МПВ. При этом несостоятельность терминального клапана БПВ была выявлена в 91% случаев (75 пациентов) с ВРВНК, а недостаточность терминального клапана МПВ в 12% наблюдений (10 пациентов). Подобное распределение в целом соответствует описанному в литературных источниках статистическим данным о зоне поражения при ВРВНК, отражая преимущественный характер развития патологии в бассейне БПВ. Учитывая подобное распределение по состоятельности терминального клапанного аппарата БПВ и МПВ для проведения в дальнейшем статистической обработки нерепрезентативные по количеству наблюдений данные (случаи состоятельности БПВ и несостоятельности МПВ) объединялись в единые группы. Средние значения диаметра вен в приустьевом отделе при недостаточности и состоятельности терминального клапана составили $10,03 \pm 2,91$ мм и $7,56 \pm 2,53$ мм для БПВ и $6,49 \pm 3,18$ мм и $3,64 \pm 1,26$ мм ($M \pm \sigma$) для МПВ соответственно. Относительно вышеуказанных показателей обращает на себя внимание существенная дилатация просвета БПВ и МПВ, наблюдаемая при несостоятельности терминального клапанного аппарата относительно значений диаметра этих вен при сохраненной функции клапана. В свою очередь, состоятельность терминального клапанного

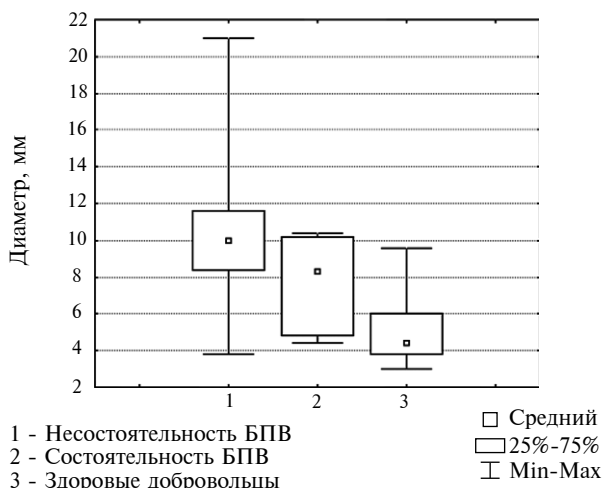


Рис. 1. Диаметр БПВ в претерминальном отделе при ВРВНК ($p < 0,001$)

аппарата БПВ на фоне ВРВНК также сопровождается существенной дилатацией просвета в претерминальном отделе относительно показателей здоровых лиц при отсутствии клинических признаков заболевания, что в значительно меньшей степени наблюдается в МПВ (рис. 1, 2).

Тип венозной гемодинамики в группе здоровых добровольцев был в целом физиологическим и характеризовался состоятельностью клапанного аппарата бедренной и подколенной вен (отсутствие рефлюкса) во всех случаях наблюдений и наличием рефлюкса через несостоятельный терминальный клапан БПВ лишь в одном случае.

При сравнительной оценке средних значений диаметров магистральных поверхностных

Рис. 3. Диаметр БПВ в претерминальном отделе в основных клинических классах СЕАР ($p = 0,024$ при сравнении случаев с несостоятельностью БПВ; $p^* = 0,055$ при сравнении случаев в т.ч. с состоятельностью БПВ)

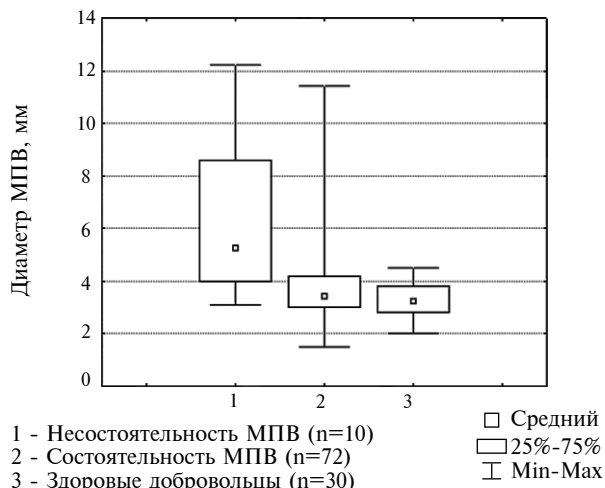
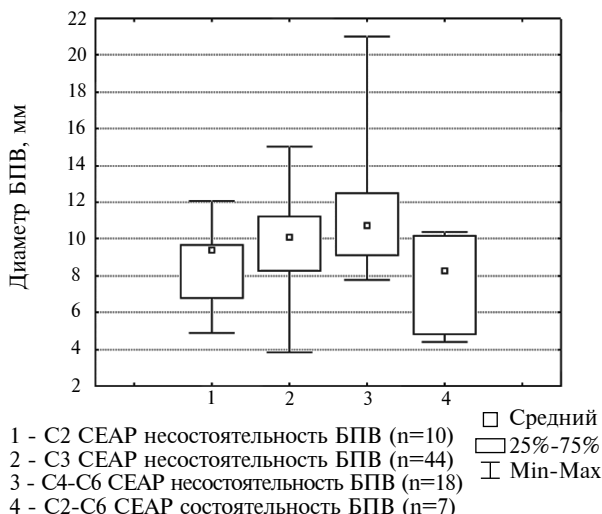
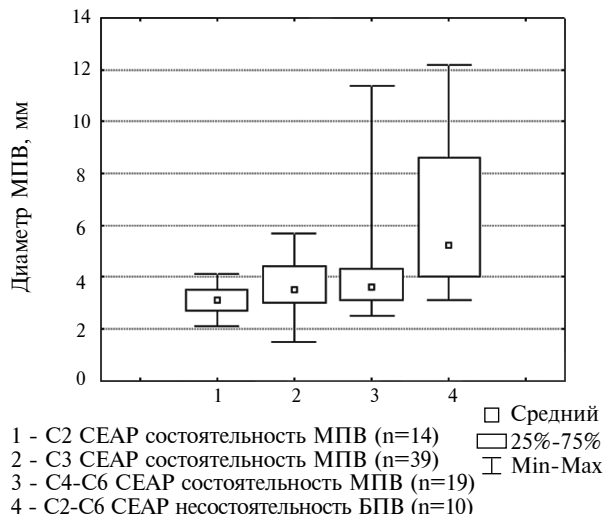


Рис. 2. Диаметр МПВ в претерминальном отделе при ВРВНК ($p = 0,014$)

вен в основных клинических классах СЕАР у пациентов с ВРВНК наблюдаемые изменения в случае БПВ характеризовались достаточно выраженной и статистически значимой дилатацией просвета последней по мере перехода в более «тяжелый» клинический класс у пациентов с несостоятельностью терминального клапанного аппарата. Диаметр БПВ в претерминальном отделе при этом составил $8,76 \pm 2,09$; $9,79 \pm 2,65$ и $11,54 \pm 3,51$ мм ($M \pm \sigma$) в С2, С3, С4-С6 классах соответственно (рис. 3).

В случае МПВ статистически значимых различий между различными классами патологии при состоятельности терминального клапана выявлено не было (рис. 4). Диаметр МПВ в претерминальном отделе составил $3,16 \pm 0,60$; $3,65 \pm 1,01$ и $3,97 \pm 1,90$ мм ($M \pm \sigma$) в С2, С3 и

Рис. 4. Диаметр МПВ в претерминальном отделе в основных клинических классах СЕАР ($p = 0,490$ при сравнении случаев с состоятельностью МПВ; $p^* = 0,011$ при сравнении случаев в т.ч. с несостоятельностью МПВ)



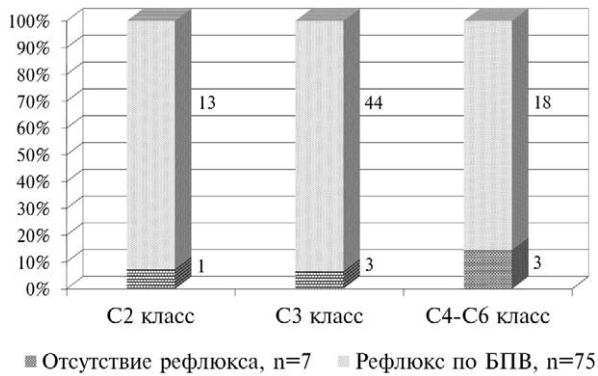


Рис. 5. Несостоятельность клапанного аппарата БПВ в основных клинических классах CEAP

С4-С6 классах соответственно. При этом сохранялись статистически значимые различия при сравнении указанных классов с совокупной группой пациентов с недостаточностью терминального клапана МПВ.

Следует отметить, что недостаточность терминального клапана БПВ была нами выявлена в равной степени во всех клинических классах, без тенденции к снижению ее уровня при легких формах патологии (рис. 5)

При оценке диаметра БПВ и МПВ в случае поверхностной и смешанной (недостаточность глубоких вен) форм заболевания не было получено статистически значимых различий между двумя вышеуказанными вариантами патологии. Так диаметр БПВ в претерминальном отделе составил $10,25 \pm 3,11$ и $9,81 \pm 2,72$ мм; диаметр МПВ $3,32 \pm 0,78$ и $3,91 \pm 1,52$ мм ($M \pm \sigma$) при поверхностной и смешанной формах соответственно. Наличие статистически

значимых различий в случае МПВ (ANOVA Крускала-Уоллиса) было обусловлено, прежде всего, выраженной дилатацией сосуда, наблюдаемой при несостоятельности его клапанного аппарата (рис. 6, 7).

При оценке состояния магистральных поверхностных вен в зависимости от длительности заболевания и без учета класса и формы патологии пациенты были разделены на четыре группы с длительностью заболевания от 1 до 5 лет, от 5 до 10 лет, от 10 до 15 лет и более 15 лет. Диаметр БПВ при этом составил $10,15 \pm 2,65$; $9,36 \pm 2,72$; $10,51 \pm 3,12$; $10,21 \pm 3,14$ мм ($M \pm \sigma$) соответственно. Диаметр МПВ составил $3,45 \pm 0,99$; $3,81 \pm 1,94$; $3,59 \pm 0,90$; $3,62 \pm 0,79$ мм ($M \pm \sigma$) соответственно. Анализ полученных данных показал отсутствие статистически значимого увеличения диаметра исследуемых вен при увеличении длительности заболевания как со стороны БПВ, так и МПВ. Таким образом, показатели среднего значения претерминального диаметра БПВ при несостоятельности ее клапанного аппарата не демонстрируют в нашем случае ожидаемой тенденции к дилатации вены как следствие прогрессирования патологических процессов в сосудистой стенке по мере увеличения длительности заболевания (рис. 8, 9). Кроме того, следует отметить, что частота выявленного рефлюкса по БПВ в разные сроки от начала заболевания также не имела явной тенденции к росту, и была представлена умеренными интермиттирующими колебаниями (рис. 10). При этом распределение пациентов с учетом тяжести клинических проявлений в рамках

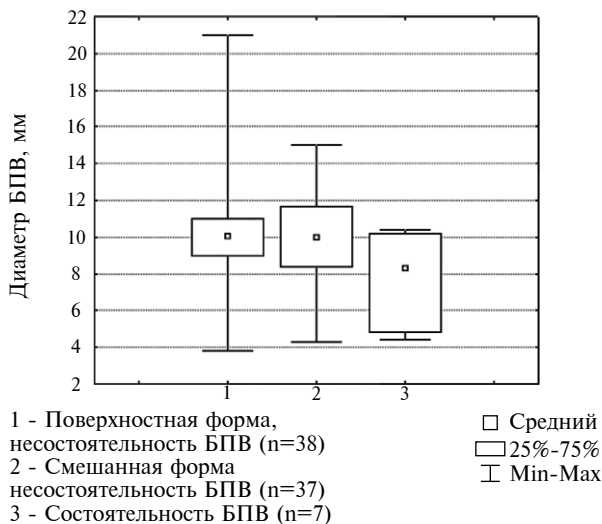

Рис. 6. Диаметр БПВ в претерминальном отделе при поверхностной и смешанной форме ВРВНК ($p = 0,743$ при поверхностной и смешанной формах ВРВНК; $p^* = 0,907$ при сравнении случаев в т.ч. с состоятельностью БПВ)

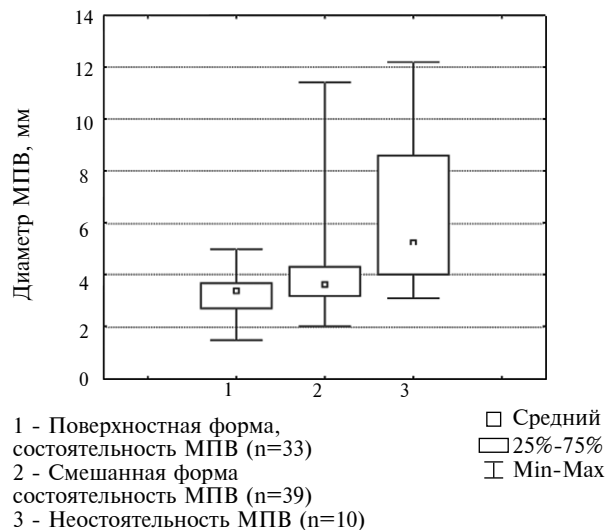


Рис. 7. Диаметр МПВ в претерминальном отделе при поверхностной и смешанной форме ВРВНК ($p = 0,074$ при поверхностной и смешанной формах ВРВНК; $p^* < 0,01$ при сравнении случаев в т.ч. с несостоятельностью МПВ)

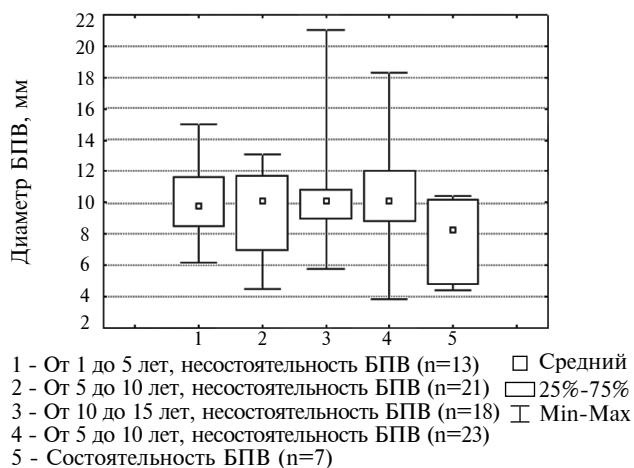


Рис. 8. Диаметр БПВ в претерминальном отделе при различных диапазонах длительности заболевания ($p=0,857$ при сравнении случаев с несостоятельностью БПВ; $p^*=0,928$ при сравнении случаев в т.ч. с состоятельностью БПВ)

классификации СЕАР демонстрирует прогрессирующий характер развития патологии по мере увеличения длительности заболевания, обуславливая более высокую частоту тяжелых форм заболевания и соответствующей симптоматики ХВН (рис. 11). Последнее на наш взгляд соответствует значению нарушения микроциркуляции в патогенезе осложненных форм ВРВНК, а также в определенной мере может быть связано с субъективными факторами, отражающими комплаентность пациентов с легкими формами данной патологии при длительном стаже заболевания.

Учитывая выраженность анатомо-функциональных изменений БПВ, определяемых при УЗИ, нами также было проведено раздельное определение диаметра БПВ в приустевом отделе в положении свободного ортостаза и клиностаза у 38 пациентов с ВРВНК

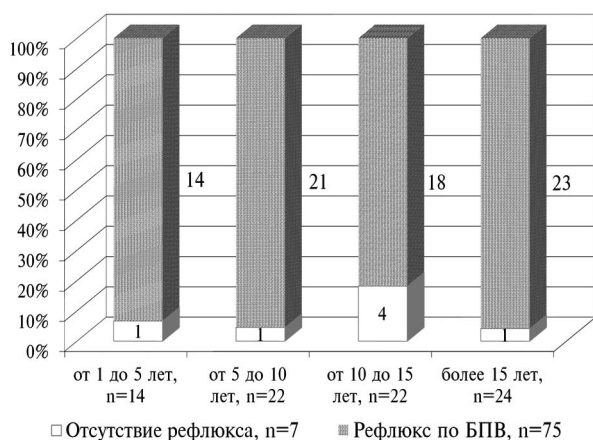


Рис. 10. Рефлюкс по БПВ при различных диапазонах длительности заболевания

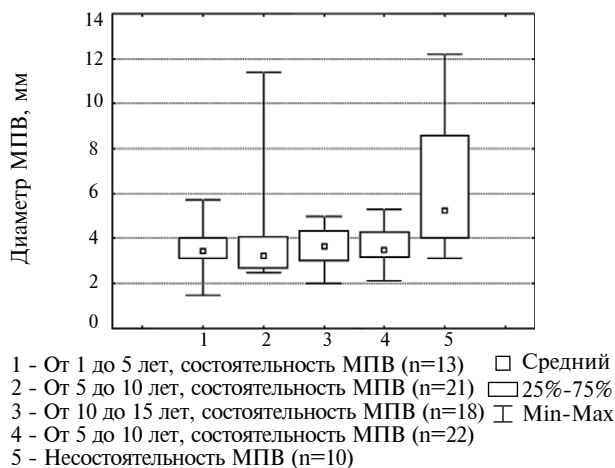


Рис. 9. Диаметр МППВ в претерминальном отделе при различных диапазонах длительности заболевания ($p=0,512$ при сравнении случаев с состоятельностью МППВ; $p^*=0,042$ при сравнении случаев в т.ч. с несостоятельностью МППВ)

и у 30 здоровых добровольцев с последующим определением данного соотношения, так называемого индекса эластичности. Будучи, в отличие от глубоких вен, сосудом мышечного типа, свободно располагающимся в подкожной клетчатке, изолировано относительно подлежащего мышечно-фасциального пространства, БПВ отвечает на меняющуюся гемодинамическую нагрузку в значительной степени за счет своего собственного тонуса и эластических свойств, которые обеспечиваются нормальным функционированием соединительно-тканного и гладкомышечного матрикса сосудистой стенки. Поскольку при ВРВНК наблюдаются патологические изменения и перестройка вышеуказанных структур сосудистой стенки (атрофия, склероз, гипертрофия), то вероятно, что при этом будет снижаться и способность БПВ к адекватному поддержанию

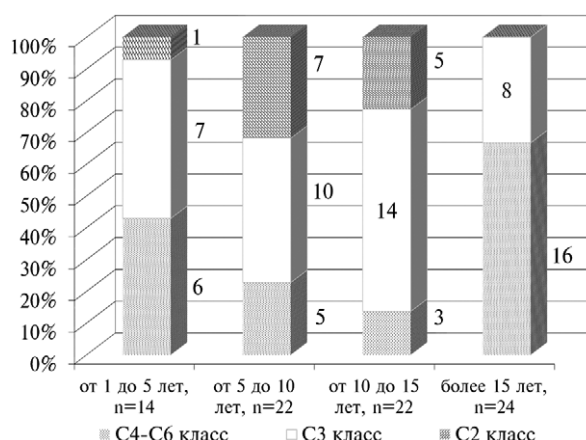


Рис. 11. Распределение пациентов в рамках клинических классов СЕАР при различных диапазонах длительности заболевания

и регулировке собственных тонико-эластических свойств, что может проявляться изменением данного соотношения «ортостаз-клиностаз» как относительно его значения у здоровых лиц, так и относительно различных по тяжести вариантов течения заболевания. Ниже представлены полученные данные по значению индекса эластичности в разных клинических классах и при разных сроках давности от начала заболевания, указывающие на его достоверное увеличение при данной патологии в целом относительно контрольной группы (рис. 12, 13). Значение индекса эластичности в С2, С3, С4-С6 СЕАР классах составило $1,58 \pm 0,38$; $1,47 \pm 0,24$; $1,44 \pm 0,31$ мм ($M \pm \sigma$) соответственно; при диапазонах длительности заболевания от 1 до 5 лет, от 5 до 15 лет, и более 15 лет – $1,66 \pm 0,34$; $1,43 \pm 0,24$ и $1,42 \pm 0,28$ мм ($M \pm \sigma$) соответственно. Значение индекса эластичности в группе здоровых добровольцев составило $1,18 \pm 0,07$ мм ($M \pm \sigma$). Наблюдаемое умеренное снижение значения данного показателя относительно максимальных значений по мере увеличения длительности патологии и тяжести клинических проявлений не являлось в нашем случае статистически достоверным при сравнении соответствующих групп. Тем не менее, полученные данные, на наш взгляд, могут косвенно указывать на результат патологических изменений стенки БПВ при ВРВНК, снижающих возможность мышечно-эластического каркаса регулировать объем вены при повышении трансмурального давления на фоне ее патологической дилатации. Последнее следует учитывать при решении вопроса

о целесообразности сохранения функционирующего сафено-фemorального соустья в ситуациях, когда предполагается ограниченный объем вмешательства исключительно в пределах локально измененных вен. Таким образом, данный тест, будучи относительно простым в выполнении, может широко применяться в рутинной практике в особенности в тех ситуациях, когда имеет место дилатация БПВ в претерминальном отделе при отсутствии явных признаков несостоятельности терминального клапана.

В совокупности, принимая во внимание все вышеизложенные особенности выявляемых при УЗИ анатомо-функциональных нарушений магистральных поверхностных вен при ВРВНК, изменения в претерминальном отделе БПВ свидетельствуют о ее выраженной патологической трансформации, характеризующейся дилатацией просвета и несостоятельностью терминального клапанного аппарата, которые остаются относительно стабильными по мере увеличения сроков заболевания, но с умеренной тенденцией к прогрессированию дилатации в случае осложненных форм патологии, являясь, таким образом, одним из ведущих компонентов в этиопатогенезе ВРВНК.

Выводы

1. Выявляемые при ВРВНК ультразвуковые признаки патологии магистральных поверхностных вен характеризуются выраженными анатомо-функциональными изменениями БПВ в претерминальном отделе.

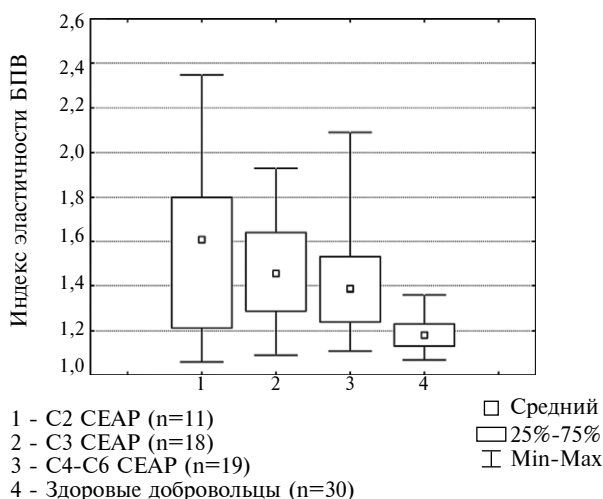


Рис. 12. Значение индекса эластичности БПВ в основных клинических классах СЕАР ($p=0,403$ при сравнении СЕАР классов; $p^* < 0,001$ при сравнении СЕАР классов и здоровых добровольцев)

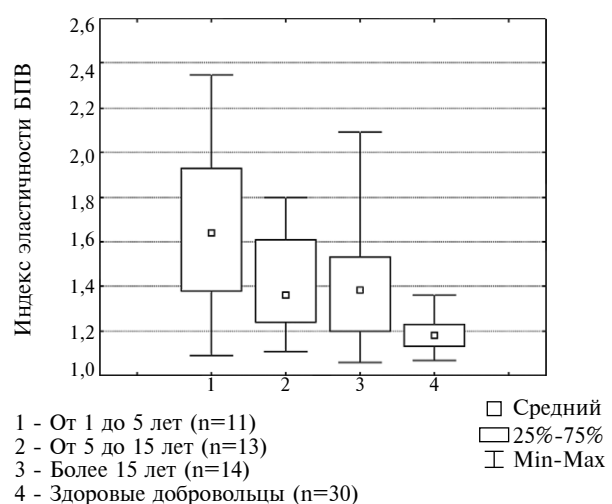


Рис. 13. Значение индекса эластичности БПВ при различных диапазонах длительности заболевания ($p=0,174$ при сравнении по стажу заболевания; $p^* < 0,001$ при сравнении по стажу заболевания и здоровых добровольцев)

2. Дилатация и несостоятельность терминального клапанного аппарата БПВ определяются на ранних сроках заболевания, в том числе и при относительно легких формах патологии.

3. Увеличение диаметра БПВ в претерминальном отделе наблюдается по мере прогрессирования тяжести патологии и не является характерным в случае увеличения длительности заболевания.

4. Значение индекса эластичности БПВ как соотношение диаметра «ортостаз-клиностаз» косвенно отражает состояние тонико-эластических свойств венозной стенки и характеризуется увеличением соответствующего значения при ВРВНК.

ЛИТЕРАТУРА

1. Кайдорин А. Г. Ультразвуковое сканирование с цветным картированием в исследованиях флебодинамики нижних конечностей / А. Г. Кайдорин, А. М. Караськов, В. С. Руденко // *Ангиология и сосудистая хирургия*. – 2000. – Т. 6, № 3. – С. 27–36.
2. Зубарев А. Р. Ультразвуковая диагностика заболеваний вен нижних конечностей. Новые технологии – новые возможности / А. Р. Зубарев // *Ультразвук. диагностика*. – 2000. – № 2. – С. 48–55.
3. Лесько В. А. Панфлебоэзография при варикозной болезни / В. А. Лесько, Л. Л. Ефимович // *Ангиология и сосудистая хирургия*. – 2001. – Т. 7, №3. – С. 27–29.
4. Patterns of venous insufficiency in patient with varicose veins / L. M. Hanrahan [et al.] // *Arch. Surg.* – 1991. – Vol. 126, N 6. – P. 687–690.
5. Брюсов Р. Г. Современные методы диагностики и коррекции клапанной недостаточности при варикозной болезни и ее рецидивах / Р. Г. Брюсов, А. Н. Веденский, Ю. М. Стойко // *Воен.-мед. журн.* – 1993. – № 10. – С. 7–20.
6. Игнатъев И. М. Значение венозного тонуса в диагностике варикозной болезни / И. М. Игнатъев, Р. А. Бредихин, С. Ю. Ахунова // *Ультразвук. и функцион. диагностика*. – 2002. – № 4. – С. 76–81.
7. Naare M. Doppler ultrasound detection of sapher-

nofemoral and saphenopopliteal incompetence and operative venography to ensure precise saphenopopliteal ligation / M. C. Haare, G. P. Royle // *Aust. N. Z. J. Surgery*. – 1984. – Vol. 54, N 1. – P. 49–52.

8. Crotty T. P. The role of radial reflux in the geneses of varicose veins / T. P. Grotty // *Med. Hypotheses*. – 1996. – Vol. 47, N 6. – P. 449–454.

9. Флебология : рук. для врачей / В. С. Савельев [и др.] ; под ред. В. С. Савельева. – М. : Медицина, 2001. – 664 с.

10. Color Doppler ultrasound in diagnosing venous insufficiency. A comparison to descending phlebography / M. Magnusson [et al.] // *Eur. J. Vasc. Endovasc. Surgery*. – 1995. – Vol. 9, N 4. – P. 1217–1225.

11. Definition of venous reflux in lower-extremity veins / N. Labropoulos [et al.] // *J. Vascular. Surgery*. – 2003. – Vol. 38. – P. 793–798.

12. Duplex ultrasonography for assessment of venous valvular function of the lower limb / S. Sarin [et al.] // *Br. J. Surgery*. – 1994. – Vol. 81. – P. 1591–1595.

13. Consideration' he'modinamique sur les perforantes / M. Bjordal [et al.] // *Phlebologie*. – 1994. – Vol. 47, N 4. – P. 389–393.

14. Geroulakos G. Venous tone evaluation by elastic modulus and therapeutic implications / G. Geroulakos, A. Nicolaidis // *Int. Angiol.* – 1995. – Vol. 14, N 3. – P. 14–17.

15. Proximal longosaphenous valves in primary venous insufficiency / L. Corcos [et al.] // *J. Mal. Vasc.* – 2000. – Vol. 25, N 1. – P. 27–36.

16. Superficial venous insufficiency: correlation of anatomic extent of reflux with clinical symptoms and signs / N. Labropoulos [et al.] // *J. Vasc. Surg.* – 1994. – Vol. 20. – P. 953–958.

Адрес для корреспонденции

210023, Республика Беларусь,
г. Витебск, пр. Фрунзе, д. 27,
Витебский государственный
медицинский университет,
кафедра госпитальной хирургии,
тел. раб.: +375 212 24-15-55,
тел. моб.: +375 29 714 11-41,
e-mail: A.L.Krishtopov@gmail.com,
Криштопов Андрей Леонидович

Сведения об авторах

Криштопов А.Л., старший преподаватель кафедры госпитальной хирургии УО «Витебский государственный медицинский университет».

Поступила 28.11.2011 г.