

Л.М. ЧЕРНУХА, А.А. ГУЧ, М.О. АРТЕМЕНКО, Г.Г. ВЛАЙКОВ,
И.В. ГОМОЛЯКО, Т.Д. ЗАДОРЖНАЯ, А.В. ТОДОСЬЕВ

СОВРЕМЕННЫЕ ПОДХОДЫ В ДИАГНОСТИКЕ И ХИРУРГИЧЕСКОМ ЛЕЧЕНИИ ВЕНОЗНЫХ ФОРМ ВРОЖДЕННЫХ СОСУДИСТЫХ МАЛЬФОРМАЦИЙ НИЖНИХ КОНЕЧНОСТЕЙ

«Национальный Институт хирургии и трансплантологии им. акад. А.А. Шалимова НАМН Украины», г. Киев,
Украина

Цель. Улучшение результатов диагностики и лечения пациентов путем применения дифференцированного патогенетически обоснованного подхода к лечению с использованием хирургических, лазерных и эхосклерозирующих методик.

Материал и методы. Обследовано и подвергнуто хирургическому лечению 98 пациентов. Обследование включало цветное дуплексное сканирование сосудов нижних конечностей; ультразвуковое исследование окружающих мягких тканей; рентгенконтрастную флебографию; определялись маркеры пролиферации: признаки дизморфоза на морфологическом уровне и выявление уровня экспрессии рецептора к VEGF Flk-1/KDR (VEGFR2); патоморфологическое и иммуногистохимическое исследование. Все пациенты были разделены на 4 группы: стволовые формы с поражением поверхностной венозной системы (59 пациентов, 60,20%); стволовые формы с поражением глубокой венозной системы (27 пациентов, 27,55%); экстрастволовые формы (7 пациентов, 7,14%); сочетанные формы поражения (5 пациентов; 5,10%).

Результаты. Результаты лечения пациентов оценивали по 2-балльной шкале на основании D.A. Loose, B.B. Lee. У 73 (74,49%) пациентов удалось достичь удовлетворительных отдаленных результатов, неудовлетворительные результаты получены у 25 (25,51%) пациентов.

Заключение. Патоморфологические и иммуногистохимические исследования указывают на пролиферативную активность мальформаций. Лечение пациентов с венозными формами врожденных сосудистых мальформаций нижних конечностей должно быть дифференцированным и включать хирургические, лазерные и эхосклерозирующие методики.

Ключевые слова: врожденная сосудистая мальформация, сосудистый эндотелиальный фактор роста, эндовазальная лазерная коагуляция вен, венозная форма, эхосклеротерапия

Objectives. Improvement of diagnostics and treatment results of patients by using differentiated pathogenetically grounded approach to treatment using surgical, laser and echosclerosing techniques.

Methods. 98 patients were examined and subjected to surgical treatment. Examination included color duplex scan of lower limbs vessels, ultrasound of the surrounding soft tissues; X-ray contrast phlebography; markers of proliferation were determined: the signs of dysmorphism at the morphological level and revealing of the expression level of the receptor to VEGF Flk-1/KDR (VEGFR2); pathomorphological and immunohistochemical investigation. All the patients were divided into 4 groups: stem forms with the lesions of superficial venous system (59 patients, 60,20%); stem forms with lesions of deep venous system (27 patients; 27,55%); extra-stem forms (7 patients, 7,14%); combined forms of lesions (5 patients, 5,10%).

Results. Treatment results of patients were assessed by 2-point scale based on D.A. Loose, B.B. Lee. In 73 (74,49%) patients satisfactory long-term results were obtained, poor results were obtained in 25 (25,51%) patients.

Conclusions. Pathomorphological and immunohistochemical studies indicate the proliferative activity of malformations. Treatment of patients with venous forms of congenital vascular malformations of the lower limbs should be differentiated and include surgical, laser and echosclerosing techniques.

Keywords: congenital vascular malformation, vascular endothelial factor of growth, endovasal laser coagulation of veins, venous form, echosclerotherapy

Введение

Врожденные сосудистые мальформации (или ангиодисплазии) являют собой врожденные аномалии развития сосудистой системы, обусловленные нарушением эмбрионального морфо-

генеза и проявляющиеся в виде гипер-, гипоплии аплазии сосудов, развитием патологических соустьей, приводящих к различным формам нарушения регионарного кровотока [1, 2]. Согласно современным данным литературы [1], термин «ангиодисплазия» является устаревшим, по-

этому в данной работе будет использоваться термин «врожденная сосудистая мальформация». Указанная патология является относительно редкой, ее распространенность достигает 1,2% в популяции [3] и, в среднем, 2,6% среди пациентов, госпитализированных в специализированные сосудистые отделения [4]. Наиболее часто встречаются венозные формы врожденных сосудистых мальформаций нижних конечностей – от 48,5% до 79% [1]. Венозные формы врожденных сосудистых мальформаций нижних конечностей, особенно с поражением глубокой венозной системы, приводят к развитию тяжелых форм хронической венозной недостаточности [2], инвалидизации пациентов в молодом возрасте, что обуславливает актуальность исследуемой проблемы.

Целью исследования было улучшение результатов диагностики и лечения пациентов с венозными формами врожденных сосудистых мальформаций нижних конечностей путем применения дифференцированного патогенетически обоснованного подхода к лечению, с использованием хирургических, лазерных и экосклерозирующих методик.

Материал и методы

За период с 2006 по 2009 годы обследовано и прооперировано 98 пациентов с венозными формами врожденных сосудистых мальформаций нижних конечностей. Большую часть пациентов составляли женщины – 66 (67,35%); возрастной состав пациентов варьировал от 6 до 43 лет, в среднем $19,7 \pm 4,6$ лет. Более половины пациентов относились к возрастным группам от 15 до 25 лет (таблица 1). Основными клиническими проявлениями заболевания были: изменение внешнего вида конечности: увеличение объема (80 пациентов – 82,65%), длины конечности до 1,5 см (15 пациентов – 15,30%), деформация конечности (5 пациентов – 5,10%), наличие пигментных пятен (98 пациентов – 100 %); варикозно-расширенные вены (72 пациента –

73,47%); тяжесть, утомляемость конечности, боль в конечности при нагрузке (65 пациентов – 66,33%); изменения трофики тканей (7 пациентов – 7,14%).

В большинстве случаев отмечали сочетание клинических признаков заболевания. Всем 98 (100%) пациентам выполняли цветное дуплексное сканирование сосудов нижних конечностей с целью определения анатомических особенностей глубокой и поверхностной венозных систем, – диаметра вен, наличия участков гипо- и аплазии, проходимости всех сегментов и функции клапанного аппарата. В 32 (32,65%) случаях было проведено ультразвуковое исследование мягких тканей с целью изучения строения подкожной жировой клетчатки и мышечной ткани в зонах патологических изменений сосудов. При выявлении гипо- или аплазии глубоких вен исследовали пути шунтирования крови, обращая внимание на: а) расширение, клапанную недостаточность коллатералей; б) локализацию и функционирование эмбриональных сосудов; отмечали топографию гипоплазированных сегментов. При подозрении на экстрастволовую форму мальформации тщательно исследовали локализацию, размеры мальформаций, их связи с глубокой венозной системой. Во всех случаях определяли состояние клапанного аппарата подкожных вен, проводили маркировку перфорантных вен. В предоперационном периоде под ультразвуковым контролем выполняли маркировку измененных вен в положениях стоя и лежа; контролировали интраоперационно качество облитерации вены в результате применения эндовазальной лазерной коагуляции; в послеоперационном периоде оценивали проходимость созданных путей оттока.

Рентгенконтрастная флебография была проведена 84 (85,62%) пациентам с целью уточнения анатомических изменений магистральных вен вследствие патологического процесса для дальнейшего определения способа планируемой реконструктивной операции. С целью прогнозирования результатов лечения определяли сте-

Таблица 1

Распределение пациентов по полу и возрасту

Пол	Возраст (лет)								Всего:
	0-1	2-6	7-14	15-18	19-25	26-40	41-50	>51	
Муж.	0	1	8	10	8	4	1	0	32 (32,65%)
Жен.	0	4	10	15	20	15	2	0	66 (67,35%)
Всего	0	5	18	25	28	19	3	0	98 (100%)
:	0%	5,1%	19,39%	25,51%	28,57%	19,39%	3,06%	0%	

пень пролиферации мальформаций. Для этого использовали патоморфологическое и иммуногистохимическое исследования мальформированных сосудов и окружающих тканей. Определяли морфологические и молекулярные маркеры пролиферации: признаки дисморфоза на морфологическом уровне и уровень экспрессии рецептора к сосудистому эндотелиальному фактору роста VEGF – Flk-1/KDR (VEGFR2) в цитоплазме клеток мальформаций и окружающих тканей. Патоморфологическое исследование проводили по следующей схеме: ткань фиксировали в нейтральном формалине; материал обрабатывали в парафиновой заливке, срезы окрашивали гематоксилин-эозином и пикрофуксином по Ван-Гизону. Иммуногистохимическое исследование проводили непрямым стрептавидин-пероксидазным методом выявления уровня экспрессии рецепторов к сосудистому эндотелиальному фактору роста (VEGF) Ms X Flk-1\KDR (производства Chemicon International). Патоморфологические исследования проводили у 89 (90,82%) пациентов, иммуногистохимические – у 25 (25,51%) пациентов. С целью дифференциации лечебной тактики была использована модифицированная классификация врожденных сосудистых мальформаций принятая в 1988 г. в г. Гамбурге [5].

Результаты

Данные ультразвуковых исследований свидетельствовали о грубых изменениях в ангиоархитектонике конечности, наиболее характерные ультразвуковые проявления мальформаций приведены ниже (таблица 2).

Патоморфологическое исследование свидетельствовало о бедности эластического каркаса, хаотическом расположении, очагово-диффузной лимфоидной инфильтрации, артериализации стенок венозных сосудов, при иммуногистохимических исследованиях была выявлена выраженная экспрессия рецепторов к VEGFR (Flk-1\KDR) в цитоплазме клеток мальформаций (рис. 1, 2, см. цв. вкладыш). В соответствии с данными литературы, подобные изменения можно считать свидетельством пролиферативных процессов в мальформации [6]. Пролиферативная активность в тканях мальформаций была выявлена: по данным патоморфологического исследования в 18 случаях (18,37%), иммуногистохимического исследования – в 27 случаях (27,55%), а всего в 45 случаях (45,92%).

При флебографическом исследовании у 30 (30,61%) пациентов была выявлена гипо- и дисплазия сегментов глубоких и поверхностных вен; атипичное расположение поверхностных или глубоких вен с наличием врожденных путей коллатерального оттока – у 50 (51,02%) пациентов и агенезия клапанов глубоких вен – в 5 (5,10%) случаях.

При определении показаний к хирургическому лечению выделяли абсолютные и относительные. Абсолютным показанием к операции считали наличие трофических изменений конечностей, грубой дисфункции конечности, кровотечения, вызванного врожденной сосудистой мальформацией, тромбозом мальформации. К относительным – варикозная деформация вен с косметическим дефектом, боль в конечности при физической нагрузке, увеличение конечности в объеме. Сочетание двух и более относи-

Таблица 2

Ультразвуковые проявления венозных форм врожденных сосудистых мальформаций нижних конечностей

№	Проявления	Частота (%)
1.	Наличие не прямых резко эктазированных перфорантных вен между расширенными глубокими и поверхностными венами	75,01
2.	Отсутствие спонтанного кровотока или его резкое снижение, самопроизвольное контрастирование потока крови	56,12
3.	Внесистемное варикозное расширение подкожных вен	93,06
4.	Уменьшение диаметра / отсутствие сигнала от сегментов глубоких вен при использовании всех режимов сканирования	16,33
5.	Появление вихревых потоков крови в пораженных венах при сокращении мышц или компрессии конечности	7,14
6.	Наличие хаотически расположенных субфасциальных и мышечных мальформаций диаметром до 4 см, а также уменьшение толщины, нарушение структуры окружающих мышц	7,14

тельных показаний считали абсолютным показанием. Стратегия хирургического лечения предполагала:

I. Нормализацию венозного кровотока путем устранения вено-венозных сбросов и гипертензии в поверхностной венозной системе, формирование новых путей оттока путем проведения реконструктивных операций на венозном русле.

II. Централизацию кровотока по глубокой венозной системе путем устранения патологических путей сброса крови между глубокой и поверхностной венозными системами.

III. Устранение мальформаций с применением хирургических, лазерных методик или медикаментозного склерозирования.

Учитывая клиническую картину, характер, локализацию поражения венозных систем нижней конечности и исходя из результатов исследования, на основе Гамбургской классификации [5] все пациенты были разделены на 4 группы:

1. Стволовые формы с поражением поверхностной венозной системы – 59 пациентов; 60,20%.

2. Стволовые формы с поражением глубокой венозной системы – 27 пациентов; 27,55%.

3. Экстрастволовые формы – 7 пациентов; 7,14%.

4. Сочетанные формы – 5 пациентов, 5,10%.

Наибольшей по численности была I группа: 59 пациентов; 60,20% (таблица 3).

Термин «эмбриональная» вена употреблен для обозначения венозного ствола, не отходящего от устья большой подкожной вены, а берущего начало от вен тазовой области (ягодичных вен). Основной хирургической методикой была перевязка устья мальформированной вены (без вмешательства на интактном устье большой подкожной вены) с ее последующим хирургическим удалением, или, при диаметре до 8 мм (в положении стоя), эндовазальной лазерной коагуляцией. Эндовазальная лазерная коагуляция вен выполнена у 12 (20,34%) пациентов под ме-

стной анестезией. Лазерной коагуляции подвергались стволы мальформированных вен, а отдельные венозные ветки, притоки, коагуляция которых по техническим причинам была затруднена, удаляли через мини-доступы; атипичные перфорантные вены лигировали субфасциально. Поскольку диаметр всех выявленных атипичных перфорантных вен (8 случаев – 13,56%) превышал 4 мм ($5,2 \pm 1,2$ мм), склерозирование их не выполняли. При гипо- и аплазии поверхностных вен определяли отсутствие или недоразвитие поверхностных вен (в бассейне большой подкожной вены – 9 случаев (69,23%)) с «шунтированием» крови по варикозно-расширенным ветвям, по которым реализовался сброс крови, соответственно, гипо- или аплазированные сегменты не подлежали вмешательству, удалялись лишь варикозно расширенные ветви, по которым происходило «шунтирование» крови. Указанные ветви удаляли хирургически (9 пациентов – 69,23%) или склерозировали интраоперационно 5% полидоканолом-600 (4 случая – 30,77%).

II группа: 27 пациентов; 27,56% (таблица 4); включала в себя стволовые формы с поражением глубокой венозной системы.

В большинстве случаев аневризматического расширения вен – у 4 пациентов (14,81%) выявляли сочетанное поражение подколенной и поверхностной бедренной вен. У 2 больных (7,41%) была изменена только подколенная вена: длина аневризм составляла $3,9 \pm 0,8$ см, диаметр – $2,9 \pm 0,4$ см. Основным методом лечения было хирургическое иссечение аневризмы с заменой ее сегментом аутовены с состоятельными клапанами. Также при гипо-, аплазиях, агенезии клапанов глубокой венозной системы выполняли протезирование аплазированной или гипоплазированной сегментов аутовеной с рабочими клапанами; при агенезии клапанов восстанавливали путем протезирования подколенно-берцового венозного сегмента, как наиболее важного в гемодинамическом отношении, аутовеной с рабочими клапанами. В 7 случаях (25,93%) в ка-

Таблица 3

Распределение I группы пациентов по клинико-анатомическим формам

№	Клинико-анатомическая форма	Частота	
		Абс.	%
1.	Эктазия эмбриональной латеральной подкожной вены	35	59,32
2.	Эктазия эмбриональной дополнительной подкожной вены	11	18,65
3.	Гипоплазия сегментов поверхностных вен	7	11,86
4.	Аплазия сегментов поверхностных вен	6	10,17

Таблица 4

Распределение II группы пациентов по клинко-анатомическим формам

№	Клинко-анатомическая форма	Частота	
		Абс.	%
1.	Венозные аневризмы	4	14,81
	Поверхностной бедренной вены и подколенной вены		
	Подколенной вены	2	7,41
2.	Сегментарные гипоплазии глубокой венозной системы	13	55,56
3.	Сегментарные аплазии глубокой венозной системы	3	11,11
4.	Агенезия клапанов глубокой венозной системы	5	18,52
Всего		27	100

честве аутолены использовали сегмент большой подкожной вены со здоровой конечности, в остальных 20 случаях (74,06%) – сегмент вены с верхней конечности.

III группу составили 7 пациентов (7,14%); с экстрастволовыми формами. Характерным признаком такого поражения было отсутствие изменений со стороны магистральных вен. Мальформации, представлявшие собой каверны с тонкими плотными стенками, питались за счет мелких немагистральных ветвей, связанных с глубокой и поверхностной венозными системами в 3 (42,86%) и 2 случаях (28,57%) соответственно. В 5 случаях (71,43%) выявлено поражение мышц: мышечная ткань была истончена, не имела характерной исчерченности, резко уплотнена и часто замещена венозными кавернами, содержащими флелоциты. Размеры мальформаций составляли $5,3 \pm 1,9$ см³, количество на одной конечности 5 ± 2 . Хирургическая тактика зависела от наличия связи с глубокой венозной системой и поражения мышц. При отсутствии поражения мышц или связи с глубокой венозной системой, в 2 случаях (28,57%), выполняли склерозирование 5% раствором полидоканола-600. У остальных 5 пациентов (71,43%), выполняли флелолиз глубоких вен с целью устранения мелких немагистральных ветвей, соединяющих мальформацию с глубокими венами, резекцию

мальформаций и пораженных мышц с последующим прошиванием зоны мальформации.

IV группа – 5 пациентов (5,10%) – была наиболее сложной с клинической точки зрения. Несмотря на ее малочисленность, впервые были выделены сочетанные формы венозных форм врожденных сосудистых мальформаций с поражением глубокой и поверхностной венозных систем, наличием экстрастволовых и стволовых мальформаций. При лечении данного контингента больных проводили сочетанное применение всех перечисленных выше методик. Тактику лечения каждого пациента определяли индивидуально после учета всех особенностей патологии (таблица 5).

Количество послеоперационных осложнений составило 9 (9,18%) случаев; к ним были отнесены гематомы в области послеоперационных ран (7 пациентов – 7,14%) и поверхностные кожные некрозы у 2 (2,04%) пациентов.

Результаты лечения пациентов оценивали по 2-балльной шкале (на основании D.A. Loose, B.B. Lee [1, 7, 8]): удовлетворительный результат: симптомы и функциональные расстройства после операции с позитивной динамикой, позитивная динамика при цветовом дуплексном сканировании (функционирование созданных путей кровотока, улучшение местной и общей гемодинамики); неудовлетворительный результат

Таблица 5

Виды хирургического лечения IV группы пациентов

№	Методики лечения	Частота	
		Абс.	%
1.	Удаление экстрастволовых мальформаций и протезирование гипоплазированного сегмента бедренной вены	1	20
2.	Удаление экстрастволовых мальформаций, измененных мышц и удаление латеральной вены	1	20
3.	Удаление латеральной вены с протезированием аплазированного сегмента подколенной вены и удалением экстрастволовых мальформаций	1	20
4.	Удаление экстрастволовых мальформаций в сочетании с удалением латеральной вены и лигированием атипичных перфорантных вен	2	40

Результаты лечения пациентов по группам

№ Группа	Результаты			
	Удовл.		Неудовл.	
	Абс.	%	Абс.	%
1. Стволовые формы с поражением поверхностной венозной системы	49	83,05	10	16,95
2. Стволовые формы с поражением глубокой венозной системы	17	62,96	10	37,04
3. Экстрастволовые формы	4	57,14	3	42,86
4. Сочетанные формы	3	60	2	40
Всего	73	74,49	25	25,51

означал прогрессирование клинической симптоматики, ухудшение регионарной гемодинамики при цветовом дуплексном сканировании, ухудшение локального статуса в области поражения. У 73 (74,49%) пациентов удалось достичь удовлетворительных отдаленных результатов; неудовлетворительные результаты получены у 25 (25,51%) пациентов.

Обсуждение

Относительно низкая частота послеоперационных осложнений связана с тем, что план лечения каждого пациента разрабатывался индивидуально, с учетом анатомии и гемодинамики поражения. Наличие кожных некрозов было обусловлено поражением кожи расположенными поверхностно экстрастволовыми мальформациями и травмированием кожи при их удалении. Неудовлетворительные отдаленные результаты, полученные у 25,51% пациентов, объясняются как распространенностью процесса, так и пролиферативной активностью мальформации, которая подтверждается данными патоморфологического и иммуногистохимического исследований: среди пациентов с удовлетворительными результатами пролиферация была выявлена в 21 (28,77%) случае, среди пациентов с неудовлетворительными результатами – в 24 (96,0%) случаях. Сравнение результатов лечения пациентов, отнесенных к II-IV группам (61,53% удовлетворительных результатов), с данными других авторов оказалось невозможным, поскольку только 2 автора [7, 9], сообщают об оперативном лечении подобных пациентов, другие [1, 3, 8, 11] считают таких пациентов неоперабельными и не включают в свои исследования. M. Servelle [9] выполнял только флеболлиз глубоких вен, не приводя конкретные его результаты. D.A. Loose [7] сообщил о результатах многоцентрового лечения 1378 пациентов, которым

было проведено 118 реконструктивных операций, 955 резекций мальформаций, 51 паллиативная операция по пластике стенки мальформации; с 15% хороших результатов, 42% удовлетворительных. В качестве реконструктивной операции во всех случаях выполняли протезирование венозной аневризмы аутовеной без упоминания о восстановлении клапанного аппарата. У пациентов II группы, функционирование клапанов пересаженного сегмента вены, по данным ультразвукового обследования, через 12 месяцев после вмешательства отмечалось в 40,74% (11 случаев). Результаты лечения I группы пациентов (83,05% удовлетворительных результатов) сопоставимы с результатами других авторов [1, 8, 10, 11], сообщающих о 72,7-96,2% удовлетворительных результатов после операций при той же патологии.

Выводы

1. Основными характерными признаками венозных форм врожденных сосудистых мальформаций нижних конечностей являются: варикозное расширение вен с детского (до 9 лет) возраста, незначительное увеличение длины конечности (до 1,5 см), увеличение пораженной конечности в объеме, наличие пигментных пятен синего, синюшно-красного, красного цветов на коже конечности, нарушение трофики тканей.

2. Анализ демографических показателей свидетельствовал о проявлении патологии преимущественно в молодом возрасте (15-25 лет), в большинстве случаев у лиц женского пола, что указывает на клиническую манифестацию заболевания в периоды роста и гормональных изменений.

3. Ультразвуковое исследование анатомических и гемодинамических проявлений венозных форм врожденных сосудистых мальформаций нижних конечностей позволяет получить

оптимальную информацию для планирования оперативного лечения; выполнение флебографии ограничивается диагностикой характера поражения глубоких вен.

4. Результаты патоморфологического и иммуногистохимического исследований указывают на пролиферативную активность мальформаций, помогая прогнозировать результат лечения и являясь основой для дальнейшего изучения с целью разработки новых способов консервативного лечения данной патологии.

5. Эндовазальная лазерная коагуляция вен является эффективным способом в комплексном лечении стволовых форм венозных форм врожденных сосудистых мальформаций нижних конечностей при диаметре вены не более 8 мм в положении стоя, в то же время, притоки и мелкие ветви подлежат хирургическому удалению.

6. Хирургическое лечение пациентов со стволовыми формами мальформаций с поражением глубокой венозной системы позволяет достичь 62,96% удовлетворительных результатов, являясь единственной альтернативой для подобных пациентов, обреченных на пожизненную компрессионную терапию.

7. В результате применения дифференцированного патогенетически обоснованного подхода к лечению пациентов с венозными формами врожденных сосудистых мальформаций нижних конечностей, в том числе с поражением глубокой венозной системы и сочетанными поражениями включающего хирургические, лазерные и эхосклерозирующие методики удалось достичь 74,49% удовлетворительных послеоперационных результатов.

ЛИТЕРАТУРА

1. Terminology and classification of congenital vascular malformations / B. B. Lee [et al.] // *Phlebology: Venous Forum of the Royal Society of Medicine*. – 2007. – Vol. 22, N 6. – P. 249-252.

2. Сосудистые мальформации. Реальность патологии и загадки лечения / Л. М. Чернуха [и др.] // *Клінічна хірургія*. – 2006. – № 4-5. – С. 758-759.

3. Congenital vascular malformations: general diagnostic principles / B. B. Lee [et al.] // *Phlebology: Venous Forum of the Royal Society of Medicine*. – 2007. – Vol. 22, N 6. – P. 253-257.

4. Дан, В. Н. Ангиодисплазии (врожденные пороки развития сосудов) / В. Н. Дан, С. В. Сапелкин. – М.: Вердана, 2008. – 200 с.

5. Belov, S. Classification, terminology, and nosology of congenital vascular defects / S. Belov // *Vascular Malformations* / eds. S. Belov, D. A. Loose, J. Weber. – Vol. 16. – Reinbek: Einhorn-Press, 1989. – P. 25-30.

6. Molecular basis of vascular anomalies / M. Vikkula [et al.] // *Trends in cardiovascular medicine*. – 1998 – Vol. 8, N 7 – P. 281-292.

7. Loose, D. A. Surgical management of venous malformations // *Phlebology* / D. A. Loose // *Venous Forum of the Royal Society of Medicine*. – 2007. – Vol. 22, N 6. – P. 276-282.

8. Lee, B. B. Current concept of venous malformation (VM) / B. B. Lee // *Phlebology*. – 2003. – N 43. – P. 197-203.

9. Servelle, M. Klippel and Trenaunay's Syndrome (768 Operated Cases) / M. Servelle // *Ann. Surg.* – 1985. – Vol. 201, N 3. – P. 365-373.

10. Cabrera, J. Treatment of venous malformations with sclerosant in microfoam form / J. Cabrera, M. A. Garcia-Olmedo, P. Redondo // *Archives of dermatology*. – 2003 – Vol. 139, N 11. – P. 1409-1416.

11. Triponis, V. Surgery of venous malformations in the extremities / V. Triponis, B. Vaidnyte // *Lithuanian Surgery*. – 2006 – Vol. 4, N 1. – P. 74-79.

Адрес для корреспонденции

03680, Украина, г. Киев,
ул. Героев Севастополя, 30,
Национальный институт хирургии и трансплантологии им. акад. А.А. Шалимова НАМН Украины, клиника хирургии магистральных сосудов, тел.: +380 444 54-20-28, e-mail: vascdep@mail.ru, Чернуха Л.М.

Поступила 24.04.2011 г.

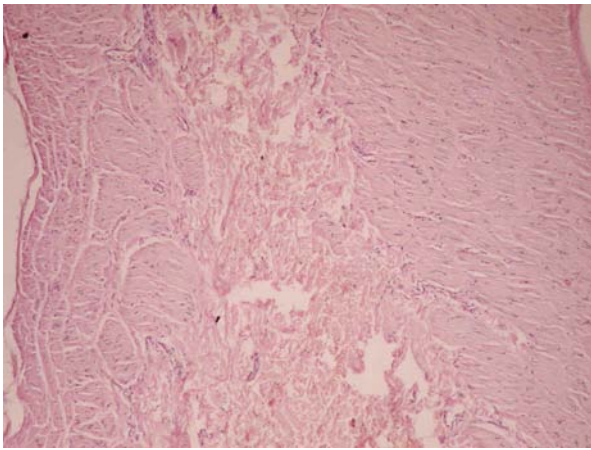


Рис. 1 (к статье Л.М. Чернухи с соавт.). Мальформация вен среднего и крупного калибров. Стенка вены артериального типа, широкий слой рыхлой соединительной ткани. Фрагментированный внешний слой стенки вены. Окраска гематоксилином и эозином. Микрофотография. Ок. 10, об. 40.

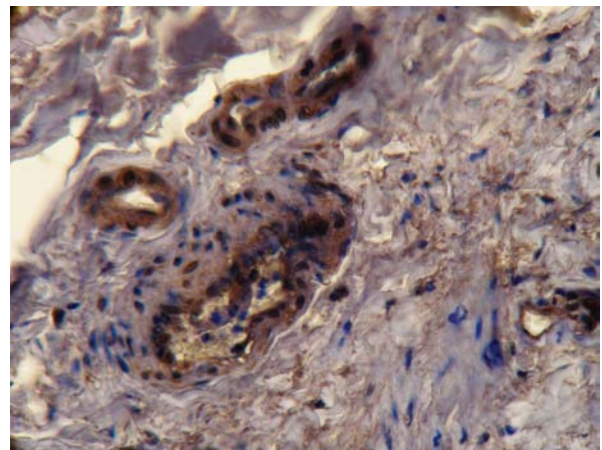


Рис. 2 (к статье Л.М. Чернухи с соавт.). Выраженная экспрессия рецепторов к VEGFR (Flk-1\KDR) в цитоплазме эндотелиоцитов и гладкомышечных клеток. Непрямой стрептавидин-пероксидазный метод выявления экспрессии рецепторов к VEGFR (Flk-1\KDR) (иммуногистохимическое исследование). Микрофотография. Ок.10, об. 40.

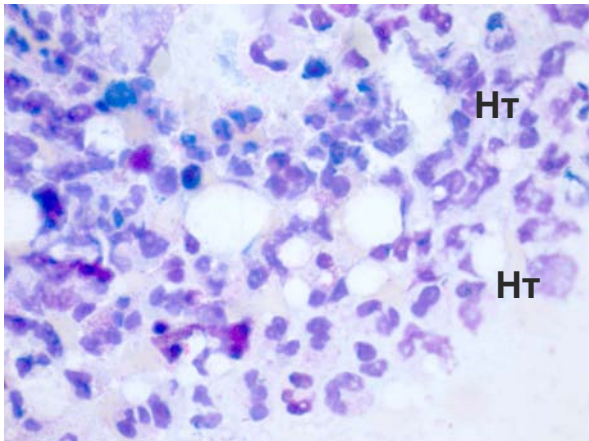


Рис. 3 (к статье Ю.С. Небылицина с соавт.). Выраженная лейкоцитарная инфильтрация. Нт – нейтрофилы. Окраска 0,1% метиленовым синим (×90).

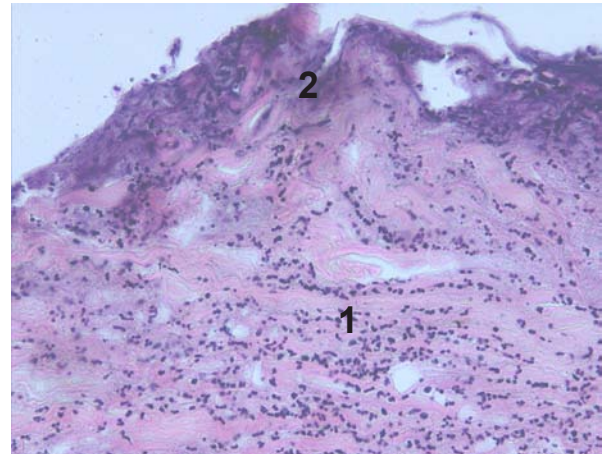


Рис. 4. (к статье Ю.С. Небылицина с соавт.). Гистологическая картина. 1 – воспалительная инфильтрация, 2 – тканевый детрит. Окраска гематоксилином и эозином (×200).

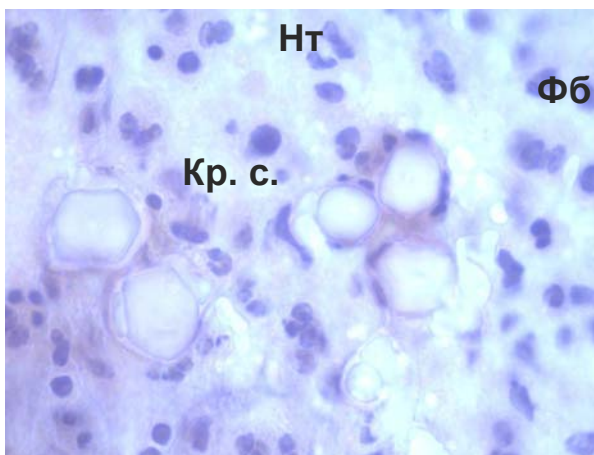


Рис. 5 (к статье Ю.С. Небылицина с соавт.). Уменьшение количества нейтрофилов, появление фибробластов, ангиогенез. Нт – нейтрофилы, Фб – фибробласты, Кр.с. – кровеносные сосуды. Окраска гематоксилином и эозином (×900)

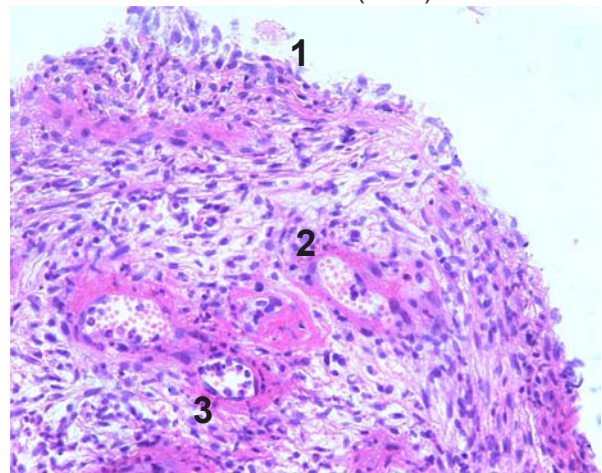


Рис. 6 (к статье Ю.С. Небылицина с соавт.). Гистологическая картина. 1 – эпителизация зоны язвы, 2 – воспалительный инфильтрат, 3 – новообразованные сосуды. Окраска гематоксилином и эозином (×200)