

Ю.С. ВИННИК¹, А.Б. САЛМИНА², А.И. ДРОБУШЕВСКАЯ¹,
О.В. ТЕПЛЯКОВА¹, Е.А. ПОЖИЛЕНКОВА², А.Р. КОТИКОВ¹

ОСОБЕННОСТИ ПАТОГЕНЕЗА ДЛИТЕЛЬНО НЕЗАЖИВАЮЩИХ РАН

ГОУ ВПО «Красноярский государственный медицинский университет
имени профессора В.Ф. Войно-Ясенецкого»¹,
НИИ молекулярной медицины и патобиохимии²,
Российская Федерация

В обзоре литературы изложены современные представления о молекулярных механизмах основных фаз нормального и осложненного раневого процесса. Показано значение функциональной способности фибробластов и кератиноцитов, свойств внеклеточного матрикса, микробной контаминации, цитокиновой и протеазной активности в патогенезе длительно незаживающих ран. Представлены сведения о значении экспрессии белков коннексинов в обеспечении процессов прямого межклеточного взаимодействия при раневом заживлении.

Ключевые слова: длительно не заживающие раны, фибробласты, кератиноциты, коннексины, клеточные факторы роста

This review shows modern views on the molecular mechanisms of the main phases of normal and complicated wound healing process. Significance of functional capabilities of fibroblasts and keratinocytes has been shown as well as the properties of the extra cellular matrix, microbial contamination, cytokine and protease activation in the pathogenesis of chronic wound healing. Data concerning the role of the protein expression connexin in providing the processes of direct intercellular interaction at wound healing are presented.

Keywords: chronic wounds, fibroblasts, keratinocytes, connexins, cell growth factors

Несмотря на достижения молекулярной биологии, современный уровень развития тканевой инженерии и возможности лабораторного синтеза факторов роста клеток, проблема восстановления утраченного кожного покрова при заболеваниях и повреждениях различной этиологии остается актуальной во всем мире [1, 2, 3]. Высокая распространенность длительно незаживающих ран приходится на экономически развитые страны. В США хроническими язвами различной этиологии страдают до 6,5 миллионов пациентов [2, 3, 4]. Частота заболевания в России и Западной Европе составляет от 1 до 4% населения и остается неизменной многие годы [2, 3, 5]. Среди российских граждан насчитывается более 2,5 миллионов пациентов с трофическими язвами нижних конечностей [6, 7, 8].

Термин «трофическая язва» широко распространен в медицине, носит собирательный характер и не имеет регистра в международной классификации болезней [6, 7]. Трофическая язва или длительно незаживающая рана, как правило, возникает у пациентов с нарушениями трофики и иннервации кожи, обусловленными различными патологическими процессами: хроническими нарушениями артериального и венозного кровообращения, микроангиопатией при

сахарном диабете [2, 3, 6]. Длительно незаживающие раны возникают также в случаях глубоких термических и химических повреждений кожи и подлежащих тканей [4, 5]. Острая рана может принять характер хронической в результате персистирования инфекции или неадекватной хирургической обработки [6, 7, 8].

В норме процесс регенерации острой раны представляет собой последовательный каскад взаимно перекрываемых стадий, который координируется комплексом активных клеточных процессов, включая фагоцитоз, хемотаксис, митогенез, синтез коллагена и других компонентов матрикса [9, 10]. Эти процессы, возникающие в ответ на повреждение, инициируют четыре частично совпадающие, но четко детерминированные фазы - гемостаза, воспаления, пролиферации и ремоделирования [11, 12].

Фаза гемостаза

Тканевое повреждение сопровождается травмой микрососудов и активацией коагуляционного каскада, направленного на остановку кровотечения и формирование тромботического сгустка [9, 10]. Последний содержит фибрин, фибронектин, витронектин, фактор Фон Виллеб-

ранда, тромбоспондин, формирующие матрикс для клеточной миграции [9]. Сразу же после повреждения с кровью раневой поверхности начинает контактировать коллаген, что способствует агрегации тромбоцитов и активации ряда химических факторов [9, 10].

Альфа-гранулы тромбоцитов содержат факторы роста, такие как тромбоцитарный-фактор роста (ФРТ), инсулиноподобный фактор роста-1 (ИФР-1), эпидермальный фактор роста (ЭФР), трансформирующий фактор роста-бета (ТФР-β) [9, 10, 11]. Эти протеины, благодаря притягиванию и активации фибробластов, эндотелиальных клеток и макрофагов, инициируют процесс раневого заживления. Содержащиеся в тромбоцитах микроактивные амины, такие как серотин, вызывают экссудацию жидкости в окружающие рану ткани и местный отек [9, 11, 13].

Ранняя стадия воспаления

Ранняя стадия воспаления начинается с активации комплемента и инфильтрации раны гранулоцитами или полиморфно-ядерными лейкоцитами. Последние стимулируют эндотелиальные клетки для воссоздания сосудов, фагоцитируют бактерии и другие инородные частицы, инактивируя их высвобождаемыми ферментами и активными формами кислорода [9, 14].

Поздняя стадия воспаления

С проникновением в раневую дефект моноциты крови подвергаются фенотипическим изменениям и становятся тканевыми макрофагами [9, 12, 13]. Моноциты привлекаются в рану различными хемоаттрактантами, включая белки системы комплемента, компоненты тромба, фрагменты иммуноглобулина G (Ig G), разрушенные продукты эластина и коллагена, цитокины, такие как лейкотриен В₄, тромбоцитарные факторы IV, ФРТ, ТФР-β [9, 14]. Макрофагам отводится ключевая роль в регуляции клеточной регенерации на поздней стадии воспалительного процесса (48-72 часа) [9, 11, 14]. Они высвобождают цитокины и факторы роста в ране: трансформирующий фактор роста-альфа (ТФР-α), эпидермальный фактор роста (ЭФР), основной фактор роста фибробластов (оФРФ); активируют новые фибробласты, кератиноциты и эндотелиальные клетки для восстановления поврежденных сосудов [13, 15]. Истощение циркулирующих моноцитов и тканевых макрофагов сопро-

вождается тяжелыми последствиями для раневой регенерации: замедлением очищения раны, снижением скорости пролиферации фибробластов, недостаточным ангиогенезом и истощением внеклеточного матрикса [10, 11, 16].

Пролиферативная фаза

Пролиферативная фаза в неосложненных случаях начинается примерно с третьего дня и длится в течение двух недель после повреждения. Она характеризуется перестройкой фибрин/фибронектинового матрикса с формированием новой грануляционной ткани [12, 17]. Грануляционная ткань формируется в основном пролиферирующими фибробластами, капиллярами и тканевыми макрофагами в матриксе [10, 11, 13, 15]. Фибробласты и миофибробласты мигрируют в рану на второй - четвертый день после повреждения, активно пролиферируют и синтезируют такие протеины матрикса как фибронектин, гиалуроновая кислота, тенасцин, протеогликаны и коллаген I и III типа. [12, 14]. В последующем коллаген становится субстратом для формирования внеклеточного матрикса в ране [10, 18].

На миграцию фибробластов влияют многие факторы, включая ФРТ и ТФР-β [19]. Пролиферация фибробластов и начало синтеза нового матрикса необходимы для восстановительных процессов и поддержания дальнейшего роста клеток [10, 13]. Взаимодействие между фибробластами и внеклеточным матриксом способствуют его синтезу и ремоделированию [10]. ФРТ и ТФР-β, секретируемые тромбоцитами в фазу гемостаза, привлекают макрофагов и гранулоцитов, запуская процесс ангиогенеза. [9, 14]. Макрофаги также участвуют в ангиогенезе, освобождая многочисленные ангиогенные молекулы, включая туморнекротизирующий фактор-α (ТНФ-α), оФРФ [9, 15, 16]. Ангиогенные капиллярные ростки вторгаются в фибрин/фибронектиновый матрикс и преобразуются в микрососудистую сеть, которая в течение нескольких дней заполняет грануляционную ткань. Накопление коллагена способствует образованию рубцовой ткани, в результате чего количество сосудов уменьшается [9, 15]. Таким образом, образование грануляционной ткани свидетельствует о преобладании в ране фибробластов, независимо от времени с момента повреждения [13, 14].

В течение нескольких часов после образования раны начинается краевая миграция от-

дельного слоя эпидермальных клеток, направленная на формирование новой тонкой эпителиальной поверхности взамен утраченной [9, 10, 12]. Данный процесс носит название эпителии [17]. В течение приблизительно 12 часов после образования раны отмечается повышение митотической активности в базальных клетках краев раны и вокруг придатков кожи [16, 17]. Прочная связь между этими клетками и подлежащей дермой ослабевает, что позволяет им хаотично двигаться через временный матрикс [12, 13]. Стимуляцию эпителиального митогенеза и хемотаксиса обеспечивают ЭФР, оФРФ и КФР, в результате чего активизируются процессы эпителизации [9, 10, 13].

Фаза ремоделирования

Синтез матрикса и фаза ремоделирования начинаются непосредственно с развитием грануляционной ткани и являются наиболее продолжительными процессами [9, 13]. Это связано с тем, что матрикс созревает, содержание фибронектина и гиалуронана уменьшается, а коллагеновые волокна увеличиваются в размерах, способствуя увеличению силы раневого напряжения. Как правило, коллагеновые нити не достигают первоначальной прочности нормальной неповрежденной кожи (максимально - лишь 80% исходного уровня) [10, 11]. Внеклеточный матрикс постоянно ремоделируется [10]. Наряду с этим происходит постоянный синтез и разрушение коллагена посредством матриксных металлопротеиназ (ММП), которые синтезируются многими клетками раны, включая фибробласты, гранулоциты и макрофаги [18]. Так как ремоделирование в ране продолжается, активность матриксных металлопротеиназ снижается, а тканевые ингибиторы металлопротеиназ увеличивают свою активность. Важную роль в этом посредничестве играет ТФР- β [13, 18]. Раневое ремоделирование происходит, когда подлежащая соединительная ткань уменьшается в размерах, сближая края раны [10, 11]. Соединение осуществляется посредством взаимодействия фибробластов и экстрацеллюлярного матрикса, регулируемого ТФР- β , ФРТ, и ФРФ [10, 17]. Со временем численность макрофагов и фибробластов снижается за счет апоптоза [17]. Дальнейший ремоделирующий процесс останавливает рост капилляров, что приводит к уменьшению потока крови в этой области и снижению метаболической активности [14, 18]. Бесклеточ-

ный, бессосудистый рубец является финальным результатом регенерации острого раневого процесса [13, 15, 19].

С позиций современных биохимических и молекулярных исследований помимо острых в настоящее время выделяют раны хронические и раны пожилых людей [7, 9, 17]. Острые раны характеризуются динамическим процессом, который включает координацию взаимодействия локальных и мигрирующих в межклеточном матриксе популяций клеток, приводящий к восстановлению анатомической целостности ткани за непродолжительный период времени [9, 18].

Хронические раны описываются в литературе как нормальный процесс заживления с дефектом в цепи одной из фаз раневого процесса [17]. Наиболее часто в хронических ранах процесс тормозится на этапе фазы воспаления и/или регенерации [10, 12, 15]. Факторами, поддерживающими течение длительно незаживающих ран, могут являться накопление некротизированных тканей, дисбаланс продукции факторов роста, цитокинов, протеаз, клеточных и экстрацеллюлярных компонентов, окислительное повреждение свободными радикалами и специфическое патогенетическое влияние, например, нейропатии при диабете или ишемии при окклюзионных заболеваниях сосудов [17, 18].

Изменения протеазой активности

Матриксные протеазы представляют собой семейство ферментов, участвующих в протеолитической деградации внеклеточного матрикса, стимуляции ангиогенеза, инвазии и метастазирования [17, 18].

В раневом экссудате хронических ран, в частности, при пролежнях и язвах венозной этиологии, отмечается значительное повышение активности таких протеаз как серинпротеаз и матриксных металлопротеаз (коллагиназы, гелатиназы А и В) [20, 21]. При формировании грануляций в хронических ранах отмечено снижение уровней матриксных металлопротеаз (ММП) под влиянием роста концентрации их ингибиторов [11, 21, 22]. Концентрация других протеаз, таких как нейтрофильная эластаза, в хронических ранах также обычно повышена [22]. Высокий уровень серинпротеазы способствует деградации фибронектина - основного белка, участвующего в ремоделировании экстрацеллюлярного матрикса [20, 23, 24]. Исследования *in vitro* подтверждают участие протеаз

в разрушении основных факторов роста: фибробластного, эпидермального, трансформирующего [24, 25, 26].

Активность цитокинов и воспалительный ответ

Цитокины представляют собой локальные медиаторы - полипептиды, синтезируемые клетками [14, 17]. Эти вещества регулируют активность таких клеточных процессов, как рост, дифференцировка, миграция и синтез внеклеточного матрикса [13]. Недостаток продукции цитокинов в процессе рубцевания приводит к хронизации раневого процесса, чрезмерная продукция - к образованию гипертрофического рубца [13, 21]. Раневая жидкость, полученная из венозных трофических язв, богата провоспалительными цитокинами: ТФР- β , интерлейкин-1 β и ТФР- β 1 [27]. Содержание этих цитокинов снижается, как только хронические раны начинают заживать (гранулировать), что свидетельствует о значительной взаимосвязи между незаживающими ранами и повышенным уровнем провоспалительных цитокинов [10, 11]. Известно, что содержащиеся в раневой жидкости длительно незаживающей раны цитокины ингибируют рост и способствуют морфологическим изменениям нормальных фибробластов кожи [10, 13, 28].

Нормальный воспалительный ответ при хронических ранах значительно изменяется [10, 18]. Активность макрофагов, необходимая для активации цитокинов и факторов роста, влияющая на миграцию фибробластов, кератиноцитов, эндотелиальных клеток, значительно снижается при венозных трофических язвах и приводит к ослаблению воспалительного ответа [19]. Лимфоцитарная инфильтрация в хронических ранах так же нарушается. Так М.А. Loots et al. [29] показали, что при хронических ранах снижен уровень CD4⁺/CD8⁺. А.В. Романовский с соавт. в 2009 г. привели результаты исследования лейкоцитарной формулы крови, скорости оседания эритроцитов и показателей иммунограммы (CD3, CD4, CD8-клетки, иммунорегуляторный индекс CD4/CD8, CD19, IgG, IgA, IgM) для определения особенностей иммунореактивности у пациентов с трофическими язвами на фоне варикозной болезни нижних конечностей [30]. Показано, что осложненный характер заболевания развивается на фоне вторичного иммунодефицитного состояния комбинированного характера и требует соответствующей иммунокоррек-

ции [30].

Изменения клеточного состава и активности

Клеточный состав длительно незаживающих ран имеет ряд особенностей. Фибробласты хронических ран в литературе описаны как большие широкие полигональные клетки в отличие от компактных и веретенообразных фибробластов острых ран [31]. Фибробласты, взятые у пациентов с трофическими язвами на фоне хронической венозной недостаточности (ХВН) и пролежнями, отличаются низкой пролиферативной способностью в сравнении с клетками, выделенными из образцов нормальной кожи [31, 32].

Одним из основных признаков длительно незаживающей раны является снижение интенсивности реэпителизации, которое связано со снижением скорости миграции и пролиферации кератиноцитов [33]. Интенсивность миграции кератиноцитов регулируется многими факторами, основными из которых являются состав матрикса и активность цитокинов, выделяемых фибробластами и макрофагами в раневую среду. При острых ранах мигрирующие кератиноциты экспрессируют α 5 β 1-интегрин [17]. В длительно незаживающих ранах его уровень снижен, определяются немигрирующие фенотипы кератиноцитов [33]. Индукция образования ТНФ- α *in vitro* способствует экспрессии кератиноцитами хронических ран α 5 β 1-интегрина, стимулируя образование миграционного фенотипа клеток [17, 33].

В длительно незаживающих ранах показано общее снижение митотической активности по сравнению с острыми ранами [17]. Фибробласты хронических ран могут быть устойчивы к воздействию факторов роста, таких как ФРТ и ТФР [34, 35]. В эксперименте показано, что фибробласты, выделенные при трофической язве на фоне ХВН, отмечались низкой подвижностью и миграционной активностью по сравнению с фибробластами здоровой ткани [20].

Изменения состава внеклеточного матрикса

Состав и перестройка внеклеточного матрикса при длительно незаживающих ранах может нарушаться, приводя к отсроченной реэпителизации [25]. S.E. Herric et al. [36] отметили снижение концентрации фибронектина во внеклеточном матриксе биоптата трофической язвы

венозной этиологии по сравнению со здоровой кожей, а также рост содержания фибронектина при прогрессивном заживлении язвы. В работе Н. Cook et al. [22] доказано снижение способности фибробластов хронических ран к синтезу коллагена I типа *in vivo*.

Определение свободных радикалов

Свободные радикалы - нестабильные частицы с нечетным числом электронов на внешней орбите, содержащие активированный кислород и вступающие в реакцию с липидами мембраны клетки (перекисное окисление липидов), в результате которой происходит ее разрушение, нарушается проницаемость, освобождается избыточная энергия, что в свою очередь приводит к гибели клетки [37]. Активные формы кислорода как медиаторы в разрушении микроорганизмов, некротизированных тканей и других антигенов продуцируются лейкоцитами, частично нейтрофилами и макрофагами. N.J. Trengove et al. [27] определили, что полиморфноядерные лейкоциты, выделенные у пациентов с трофическими язвами венозной этиологии, продуцируют более реактогенные активные формы кислорода, чем у здоровых доноров.

Известно участие оксида азота в реакции с гидроксильными свободными радикалами с образованием пероксиднитрата - реактогенного свободного радикала, способного к тканевой деструкции и индукции апоптоза [38]. M.H. Howlader и P.D. Smith [39] отметили повышенный уровень оксида азота в плазме пациентов с тяжелым повреждением кожи. E.B. Jude et al. [40] обнаружили высокий уровень продукции оксида азота у пациентов с сахарным диабетом. Н.Б. Захарова с соавт. [41] выяснили, что из-за выраженной тканевой гипоксии активность перекисного окисления липидов после формирования варикозных язв значительно возрастает. У всех пациентов с хронической венозной недостаточностью синдром «липидной пероксидации» сопровождался снижением активности антиоксидантной системы защиты. У пожилых пациентов с трофической венозной язвой воспалительный процесс в зоне язвы поддерживался за счет усиления клеточно-опосредованного иммунного ответа и дисбаланса оппозиционных пулов [41].

Накопление некротических тканей и струпа

Некротические ткани и струп постоянно накапливаются при длительно незаживающих ранах [15]. Некротические ткани являются результатом недостаточного локального кровообращения и состоят из детрита (фрагментов умерших клеток). Струп представляет собой желтую фиброзную ткань, состоящую из фибрина, гноя и белковоподобного материала. Наличие некротических тканей или струпа в длительно не заживающих ранах приводит к бактериальной колонизации [1, 15]. Наличие на раневой поверхности погибших тканей пролонгирует воспалительный ответ, механически препятствует процессу раневого стягивания и реэпителизации и способствует хронизации заживления [12].

Наличие микроорганизмов

Присутствие микроорганизмов на поверхности раны и в мягких тканях можно охарактеризовать как контаминацию, колонизацию, локальную и инвазивную раневую инфекцию [1]. Контаминацией обозначают наличие нереплицируемых бактерий; под колонизацией понимают присутствие активно делящихся микроорганизмов на поверхности раны [42]. Термином локальной инфекции или критической колонизации обозначают раны с растущей бактериальной нагрузкой [17, 42]. К инвазивной раневой инфекции относят нахождение реплицируемых микроорганизмов на поверхности раны и в окружающих мягких тканях с характерным иммунным ответом и замедлением заживления [43].

Количество (более 10^5 колониеобразующих единиц на грамм ткани) и вирулентность находящихся в ране бактерий, возможность присутствия мультирезистентных микробных ассоциаций с одной стороны, и наличие системной сопутствующей патологии (иммунодефицит, сахарный диабет), прием различных лекарственных средств - с другой, способствуют замедлению регенерации [1, 12, 17]. Имеющиеся в ране бактерии, как правило, синтезируют эндотоксины, а макроорганизм - провоспалительные медиаторы: интерлейкин -1, ТНФ- α , простогландины E2 и тромбоксан [13, 44]. В результате длительность воспаления пролонгируется, а регенерация дефекта замедляется [35]. Этому также может способствовать формирование микроб-

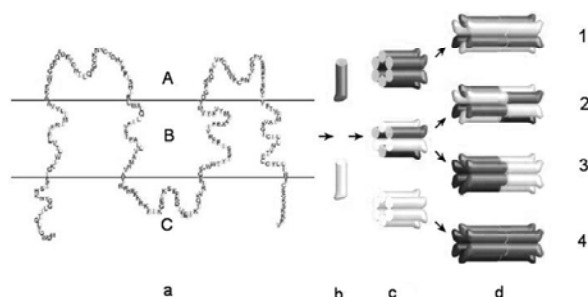
ных биопленок, устойчивых к иммунному ответу хозяина и антимикробной терапии [42].

Старение: эффекты раневого заживления

Нарушение раневой регенерации в преклонном возрасте связано с различными изменениями в клеточных и молекулярных характеристиках кожи [34]. Так, с возрастом происходит снижение активности кератиноцитов в эпидермисе, уменьшается численность клеточной популяции в дерме [34, 35]. В исследованиях В.А. Gilcrest *in vitro* [37] была доказана низкая пролиферативная активность культуры кератиноцитов взрослых доноров по сравнению с культурой, выделенной у новорожденных. С возрастом сглаживаются дермально-эпителиальные соединения, снижается пролиферативная способность эпидермальных клеток, что приводит к атрофическим проявлениям [35, 37, 43]. Морфометрические исследования свидетельствуют об уменьшении толщины дермы в возрасте старше семидесяти лет [35]. Стареющие фибробласты отличаются низкой способностью к пролиферации и ответу на стимулирующие факторы роста, малой подвижностью [35, 45, 46]. Изменение клеточной активности в эпидермисе и дерме способствует нарушению состава внеклеточного матрикса, в результате кожа пожилых людей становится тонкой, менее плотной и восприимчивой к незначительным повреждениям [17, 35]. Во внеклеточном матриксе происходит накопление фибронектина и изменение его природной формы, что неблагоприятно отражается на качестве клеточной адгезии [43, 45].

Рис. Схематичное представление коннексинов и щелевых контактов (G. Mesëe et al. [49]):

a - расположение коннексина по отношению к клеточной мембране (А - внеклеточная часть, В - мембранная часть, С - внутриклеточная часть);
b - коннексин; **c** - коннексон; **d** - щелевой контакт (1 - гетеромерный гомотипичный, 2 - гетеромерный гетеротипичный, 3 - гомомерный гетеротипичный, 4 - гомомерный гомотипичный).



Уменьшение способности фибробластов пожилых лиц к продукции внеклеточных протеинов приводит к существенному снижению плотности пучка коллагеновой нити [17, 43]. Во внеклеточном матриксе появляются более ровные коллагеновые пучки, нарушается синтез коллагена первого типа, растет продукция коллагена третьего типа, снижается концентрация гиалуронана и экспрессия эластина [22, 34, 45]. Все эти факторы приводят к нарушению пролиферации и ухудшению восстановления экстрацеллюлярных нитей [17, 22].

Дополнительное неблагоприятное влияние на процесс регенерации ран в пожилом возрасте могут оказывать прием препаратов, особенно гормонов и нестероидных противовоспалительных средств, а также снижение двигательной активности [17, 45].

Клеточные взаимодействия. Щелевые межклеточные контакты

Как следует из вышеизложенного, заживление раны требует точной координации связи между различными типами клеток. Несмотря на то, что роль внеклеточного взаимодействия через факторы роста в восстановительном процессе раны изучена достаточно подробно, значение прямого межклеточного контакта остается мало исследованным [47, 48, 49].

Щелевые контакты представляют собой внутриклеточные каналы, которые образуются прямым соединением двух соседних коннексонов [50, 51, 52] (рис.). Эти структуры формируются на соседних мембранах двух рядом расположенных клеток, находящихся на расстоянии 2-4 нм [53, 54, 55]. В образовании коннексонов принимают участие шесть олигомерных мембранных протеинов, называемых коннексинами [55, 56]. В настоящее время идентифицированы 20 генов, участвующих в экспрессии белков коннексинов у мыши, и 21 - в геноме человека [52, 55, 56]. Известно, что мутации в генах, кодирующих синтез коннексинов, являются причиной многих генетических расстройств и заболеваний [54, 55].

В описании белков коннексинов используют две номенклатурные системы: по молекулярному весу и по гомологичности [47]. Так, коннексин молекулярной массой 43 kDa может быть представлен в литературе как Cx43 или $\beta 1$ -коннексин, коннексин с массой 32 kDa - как Cx32 или $\beta 1$ коннексин и т.д. [47, 52]. Многие клетки и

ткани обладают способностью экспрессировать более чем один изотип коннексина [48, 52, 53].

Все коннексины отличаются общей последовательностью структурных частей, которая включает четыре гидрофобных трансмембранных области М1-М4, две составляющие стенку канала внеклеточных области (Е1, Е2) и три эндоплазматических области, которые включают амино-конец (NT), эндоплазматическую петлю (CL) и карбокси-конец (КТ) [49, 52] (рис.).

Топологические исследования позволяют предположить, что мембранный и внеклеточный участки коннексинов жестко детерминированы, тогда как CL и КТ являются уникальными для каждой из разновидностей коннексинов [52, 55]. Как правило, в клетках имеются различные коннексины, способные к формированию более чем одного коннексона [47, 48].

Коннексоны связываются двумя внеклеточными петлями, играющими роль в межклеточном узнавании и процессе соединения клеток и образуют щелевой контакт [47, 48, 52]. Биосинтез щелевого контакта имеет строгую регуляцию и короткий период жизни [52, 55]. Щелевые контакты позволяют цитоплазме двух соседних клеток напрямую сообщаться, обмениваться ионами, вторичными рецепторами, малыми молекулами метаболитов [47, 48, 52]. Коннексин - связывающее взаимодействие влияет на регуляцию клеточного роста, дифференцировку и деление клеток, имеет важную роль в тканевом гомеостазе [49, 51, 54].

Коннексины раневой поверхности кожи

Щелевые контакты эпидермиса играют решающую роль в росте и дифференцировке кератиноцитов, процессах регенерации ран [53, 55]. Наиболее распространенным коннексином кожи является Сх43 [48, 49]. Этот белок локализуется в кожной сосудистой сети, фибробластах, придатках кожи, базальных и более глубоких слоях клеточного эпидермиса. В верхних, более дифференцированных слоях эпидермиса, обнаружен только Сх26 [48, 49, 52]. В ответ на динамические процессы экспрессия разных коннексинов изменяется. В первые 24-48 часов уровень Сх43 в кератиноцитах по краю раны снижается, а экспрессия Сх26 увеличивается, т.к. клетки преобразовываются в миграционный фенотип, используя ламеллоподии для перемещения и закрытия раневой поверхности [48, 53, 54].

R. Mori et al. [56] исследовали влияние не-

значительной концентрации Сх43 в модели раневой поверхности кожи. Авторы сравнивали физиологические и биологические клеточные аспекты процесса репарации с использованием антисенсорного олигодезоксинуклеотида [56]. В результате исследований было показано блокирование экспрессии Сх43 у фибробластов в модели раневого заживления *in vitro*, что сопровождалось ускорением регенерации с увеличением синтеза мРНК для ТФР-β1 и коллагена α-1, ростом общего содержания коллагена в раневой поверхности [56]. *In vivo* использование антисенсорного олигодезоксинуклеотида приводило к ускорению ангиогенеза и формированию грануляционной ткани, более интенсивной дифференцировке миофибробластов [56]. Таким образом, уменьшение синтеза коннексина Сх43 локальным применением антисенсорного олигодезоксинуклеотида способствует ускорению процессов миграции клеток и пролиферации, снижению интенсивности воспаления и, в целом, позволяет достичь более быстрых темпов репарации раны [56]. Другие исследования подтверждают основное значение низкой экспрессии Сх43 в процессах прямого межклеточного взаимодействия при раневом заживлении и при реэпителизации раны, в частности [50].

P. Coutinho et al. [54] исследовали динамику экспрессии белков щелевого контакта (Сх26, Сх30, Сх31.1 и Сх43) в мышечном эпидермисе и дерме во время заживления раны. Они показали, что продукция коннексинов во временном интервале между шестью часами и 12 сутками с момента нанесения раны характеризуется большой вариабельностью. Экспрессия Сх26 и Сх30 по краю раны в первые шесть часов после ранения достоверно растет, после чего профиль продукции каждого коннексина значительно варьирует [54].

В исследованиях С.М. Wang et al. [51] сообщается о постоянстве экспрессии Сх43 в хронических диабетических и длительно незаживающих язвах у человека. Согласно их результатам, в дерме и эпидермисе, а также грануляционной ткани острых ран экспрессия Сх43 динамически регулируется. Отсутствие регуляции способствует замедлению процесса регенерации при сахарном диабете [51].

J.M. Brander et al. [48] изучали скорость экспрессии коннексинов Сх26, Сх30 и Сх43 при ранах острых, хронических и заживающих ускоренно - после трансплантации культуры кератиноцитов. Ими показано снижение уровня экс-

прессии Сх43 по краю раны в начале процесса регенерации и после трансплантации культуры кератиноцитов. В длительно незаживающих ранах Сх43 присутствовал во всех участках раны. Сх26/ Сх30 были обнаружены по всей раневой поверхности в большинстве незаживающих ран [48]. Это исследование подчеркивает важную роль регуляции экспрессии Сх43 в обеспечении нормального процесса раневого заживления на начальном этапе [48, 54, 56].

Таким образом, в последние десятилетия достигнут значительный прогресс в понимании молекулярных механизмов основных фаз нормального и осложненного раневого процесса. Новым шагом на пути к эффективному решению социально-значимой проблемы закрытия обширных раневых дефектов может явиться дальнейшее изучение процессов прямого межклеточного взаимодействия и выбор белков коннексинов как индикаторов состояния процесса заживления и мишени для патогенетического воздействия.

ЛИТЕРАТУРА

1. Блатун, Л. А. Местное медикаментозное лечение ран. Проблемы и новые возможности их решения / Л. А. Блатун // *Consilium medicum. Хирургия.* – 2007. – № 1. – Прил. № 1. – С. 9-16.
2. Гавриленко, А. В. Использование фибробластов и кератиноцитов в комплексном лечении венозных трофических язв / А. В. Гавриленко, О. В. Павлова, П. Е. Вахрагьян // *Хирургия. Журн. им. Н. И. Пирогова.* – 2008. – № 10. – С. 25-28.
3. Кириенко, А. И. Лечение трофических язв венозной этиологии: пособие для врачей / А. И. Кириенко. – М.: Изд-во НЦССХ РАМН, 2000. – 22 с.
4. Кириенко, А. И. Современные принципы лечения хронической венозной недостаточности / А. И. Кириенко, Р. А. Григорян, И. А. Золотухин // *Consilium medicum.* – 2003. – Т. 5, № 6. – С. 18-25.
5. Комплексное лечение трофических язв / М. Н. Кудыкин [и др.] // *Флебология.* – 2008. – № 3. – С. 16-20.
6. Трофические язвы нижних конечностей – обзор проблемы / В. Н. Оболенский [и др.] // *РМЖ.* – 2010. – № 4. – С. 28-55.
7. *Флебология: рук. для врачей* / В. С. Савельев [и др.]; под ред. В. С. Савельева. – М.: Медицина, 2001. – 664 с.
8. Хроническая венозная недостаточность нижних конечностей как общемедицинская проблема / В. С. Савельев [и др.] // *Consilium medicum.* – 2004. – № 6. – С. 30-41.
9. Torre, J. I. Wound healing, chronic wounds / J. I. Torre, J. A. Chambers [Electronic resource]. – 2008. – Mode of access: <http://emedicine.medscape.com/article/1298452-overview>. – Date of access: 10.01.2011.
10. Schultz, G. S. Extracellular matrix: review of its roles in acute and chronic wounds / G. S. Schultz, G. Ladwig, A. Wysocki [Electronic resource]. – 2005. – Mode of access: <http://www.worldwidewounds.com/2005/august/Schultz/Extrace-Matric-Acute-Chronic-Wounds.html>. – Date of access: 10.01.2011.
11. Slavin, J. The role of cytokines in wound healing / J. Slavin // *J. Pathol.* – 1996. – Vol. 178, N 1. – P. 5-10.
12. Harding, K. G. Healing chronic wounds / K. G. Harding, H. L. Morris, G. K. Patel // *BMJ.* – 2002. – 324. – P. 160-163.
13. Современные представления о регуляции процесса заживления ран (обзор литературы) / С. Л. Вялов [и др.] // *Анналы пласт. реконструктив. и эстет. хирургии.* – 1999. – № 1. – С. 49-56.
14. Mustoe, T. Dermal ulcer healing: Advances in understanding / T. Mustoe // *Tissue repair and ulcer/wound healing: molecular mechanisms, therapeutic targets and future directions. EUROCONFERENCES – Paris, 2005* [Electronic resource]. – Mode of access: http://www.pasteur.fr/applications/euroconf/tissuerepair/Mustoe_abstract.pdf. – Date of access: 10.06.2010.
15. Hartmann, A. G. P. Методическое руководство по лечению ран / А. Г. Р. Hartmann: под ред. А. Г. Р. Hartmann. – М.: Пауль Хартманн, 2000. – 106 с.
16. Tonnesen, M. G. Angiogenesis in wound healing / M. G. Tonnesen, X. Feng, R. A. Clark // *J. Investig. Dermatol. Symp. Proc.* – 2000. – Vol. 5, N 1. – P. 40-06.
17. Enoch, S. Cellular, molecular and biochemical differences in the pathophysiology of healing between acute wounds, chronic wounds and wounds in the aged / S. Enoch, P. Price // *World Wide Wounds* [Electronic resource]. – 2004. – Mode of access: <http://www.worldwidewounds.com/2004/august/Enoch/Pathophysiology-Of-Healing.html>. – Date of access: 10.02.2011.
18. Gibson, D. J. Chronic wound diagnostic for matrix metalloproteinase / D. J. Gibson, G. Schultzf // *Wound healing Southern Africa.* – 2009. – Vol. 2, N 2. – P. 68-70.
19. Moore, K. T-lymphocytes and the lack of activated macrophages in wound margin biopsies from chronic leg ulcers / K. Moore, F. Ruge, K. G. Harding // *Br. J. Dermatol.* – 1997. – Vol. 137, N 2. – P. 188-194.
20. Changes in cellular motility and cytoskeletal actin in fibroblasts from patients with chronic venous insufficiency and in neonatal fibroblasts in the presence of chronic wound fluid / J. D. Raffetto [et al.] // *J. Vasc. Surg.* – 2001. – Vol. 33, N 6. – P. 1233-1241.
21. Schultz, G. S. Molecular analysis of the environment of healing and chronic wounds: cytokines, proteases and growth factors / G. S. Schultz, B. A. Mast // *Wounds.* – 1998. – Vol. 10. – Suppl. F. – P. 1F-9F.
22. Cook, H. Defective extracellular matrix reorganization by chronic wound fibroblasts is associated with alterations in TIMP-1, TIMP-2, and MMP-2 activity / H. Cook [et al.] // *J. Invest. Dermatol.* – 2000. – Vol. 115, N

2. – P. 225-233.
23. Protease inhibitors protect growth factor activity in chronic wounds / M. Wlaschek [et al.] // *Br. J. Dermatol.* – 1997. – Vol. 137, N 4. – P. 646.
24. Expression and proteolysis of vascular endothelial growth factor is increased in chronic wounds / G. Lauer [et al.] // *J. Invest. Dermatol.* – 2000. – Vol. 115, N 1. – P. 12-18.
25. Sequential changes in histologic pattern and extracellular matrix deposition during the healing of chronic venous ulcers / S. E. Herrick [et al.] // *Am. J. Pathol.* – 1992. – Vol. 141, N 5. – P. 1085-1095.
26. Grinnell, F. Fibronectin degradation in chronic wounds depends on the relative levels of elastase, alpha1-proteinase inhibitor, and alpha2-macroglobulin / F. Grinnell, M. Zhu // *J. Invest. Dermatol.* – 1996. – Vol. 106, N 2. – P. 335-341.
27. Trengove, N. J. Mitogenic activity and cytokine levels in non-healing and healing chronic leg ulcers / N. J. Trengove, H. Bielefeldt-Ohmann, M. C. Stacey // *Wound Repair Regen.* – 2000. – Vol. 8, N 1. – P. 13-25.
28. The proliferative capacity of neonatal skin fibroblasts is reduced after exposure to venous ulcer wound fluid: A potential mechanism for senescence in venous ulcers / M. V. Mendez [et al.] // *J. Vasc. Surg.* – 1999. – Vol. 30, N 4. – P. 734-743.
29. Differences in cellular infiltrate and extracellular matrix of chronic diabetic and venous ulcers versus acute wounds / M. A. Loots // *J. Invest. Dermatol.* – 1998. – Vol. 111, N 5. – P. 850-857.
30. Романовский, А. В. Особенности иммунореактивности у больных варикозной болезнью нижних конечностей, осложненной трофическими язвами / А. В. Романовский, В. К. Макаров // *Флебология.* – 2006. – Т. 5, № 2. – С. 57-62.
31. Proliferative capacity of venous ulcer wound fibroblasts in the presence of platelet-derived growth factor / R. Vasquez [et al.] // *Vasc. Endovascular Surg.* – 2004. – Vol. 38, N 4. – P. 355-360.
32. Fibroblasts cultured from distal lower extremities in patients with venous reflux display cellular characteristics of senescence / M. V. Mendez [et al.] // *J. Vasc. Surg.* 1998. – Vol. 28, N 6. – P. 1040-1050.
33. Causes and effects of chronic inflammation in venous leg ulcers / M. S. Agren [et al.] // *Acta Derm. Venereol.* – Suppl. (Stockh). – 2000. – Vol. 210. – P. 3-17.
34. Мантурова, Н. Е. Старение кожи: механизмы формирования и структурные изменения / Н. Е. Мантурова, Р. В. Городилов, А. В. Кононов // *Анналы пласт., реконструктив. и эстет. хирургии.* – 2010. – № 1. – С. 88-93.
35. Telgenhoffl, D. Cellular senescence mechanisms in chronic wound healing / D. Telgenhoffl, B. Shroot // *Cell Death and Differentiation.* – 2005. – N 12. – P. 695-698.
36. Venous ulcer fibroblasts compared with normal fibroblasts show differences in collagen but not fibronectin production under both normal and hypoxic conditions / S. E. Herrick [et al.] // *J. Invest. Dermatol.* – 1996. – Vol. 106, N 1. – P. 187-193.
37. Gilchrist, B. A. In vitro assessment of keratinocyte aging / B. A. Gilchrist // *J. Invest. Dermatol.* – 1983. – Vol. 81. – Suppl. 1. – P. 184-189.
38. Salim, A. S. The role of oxygen-derived free radicals in the management of venous (varicose) ulceration: a new approach / A. S. Salim // *World J. Surg.* – 1991. – Vol. 15, N 2. – P. 264-269.
39. Howlader, M. H. Increased plasma total nitric oxide among patients with severe chronic venous disease / M. H. Howlader, P. D. Smith // *Int. Angiol.* – 2002. – Vol. 21, N 2. – P. 180-186.
40. Jude, E. B. Role of neuropathy and plasma nitric oxide in recurrent neuropathic and neuroischemic diabetic foot ulcers / E. B. Jude // *Wound Repair Regen.* – 2001. – Vol. 9, N 5. – P. 353-359.
41. Роль локальной тканевой гипоксии в развитии венозных трофических язв / Н. Б. Захарова [и др.] // *Регионарное кровообращение и микроциркуляция.* – 2006. – № 5-2. – С. 57-62.
42. Davey, M. E. Microbial biofilms: from ecology to molecular genetics / M. E. Davey, G. A. O'Toole // *Microbiol. Mol. Biol. Rev.* – 2000. – Vol. 64. – P. 847-867.
43. Gosain, A. Aging and wound healing / A. Gosain, L. A. DiPietro // *World Journal of Surgery.* – 2004. – Vol. 28, N 3. – P. 321-326.
44. Ratios of activated matrix metalloproteinase-9 to tissue inhibitor of matrix metalloproteinase-1 in wound fluids are inversely correlated with healing of pressure ulcers / G. P. Ladwig [et al.] // *Wound Repair Regen.* – 2002. – Vol. 10, N 1. – P. 26-37.
45. Ashcroft, G. S. Ageing and wound healing / G. S. Ashcroft, S. J. Mills, J. J. Ashworth // *Biogerontology.* – Vol. 3, N 6. – P. 337-345.
46. A biomarker that identifies senescent human cells in culture and in aging skin in vivo / G. P. Dimri [et al.] // *Proc. Natl. Acad. Sci. U S A.* – 1995. – Vol. 92, N 20. – P. 9363-9367.
47. Richard, G. Connexins: a connection with the skin / G. Richard // *Exp. Dermatol.* – 2000. – Vol. 9. – P. 77-96.
48. Connexins 26, 30, and 43: differences among spontaneous, chronic, and accelerated human wound healing / J. M. Brandner [et al.] // *J. Invest. Dermatol.* – 2004. – Vol. 122. – P. 1310-1320.
49. Mesée, G. Gap Junctions: basic structure and function / G. Mesée, G. Richard, T. W. White // *Journal of Investigative Dermatology.* – 2007. – Vol. 127. – P. 2516-2524.
50. Altered intercellular communication in lung fibroblast cultures from patients with idiopathic pulmonary fibrosis / A. Trovato-Salinaro [et al.] // *Respiratory Research.* – 2006. – Vol. 7. – P. 122-131.
51. Abnormal connexin expression underlies delayed wound healing in diabetic skin / C. M. Wang [et al.] // *Diabetes.* – 2007. – Vol. 56. – P. 2809-2817.
52. Sohl, G. Gap junctions and the connexin protein family

/ G. Sohl, K. Willecke // Cardiovasc. Res. – 2004. – Vol. 62. – P. 228-232.

53. Connexin levels regulate keratinocyte differentiation in epidermis / S. Langlois [et al.] // J. biological chemistry. – 2007. – Vol. 282, N 41. – P. 30171-30180.

54. Dynamic changes in connexin expression correlate with key events in the wound healing process / P. Coutinho [et al.] // Cell Biol. Int. – 2003. – Vol. 27, N 7. – P. 525-541.

55. Wei, C. J. Connexins and cell signaling in development and disease / C. J. Wei, X. Xu, C. W. Lo // Annu. Rev. Cell Dev. Biol. – 2004. – Vol. 20. – P. 811-838.

56. Acute downregulation of connexin43 at wound sites leads to a reduced inflammatory response, enhanced

keratinocyte proliferation and wound fibroblast migration / R. Mori [et al.] // Journal of Cell Science. – 2006. – Vol. 119. – P. 5193-5203.

Адрес для корреспонденции

660022, Российская Федерация,
г. Красноярск, ул. Партизана Железняка, д. 1, Красноярский государственный медицинский университет им. проф. В.Ф. Войно-Ясенецкого, тел. раб.: +7 (391) 222-97-40, тел. моб.: +7913532-84-86, e-mail: yuvinnik@yandex.ru, Винник Ю.С.

Поступила 26.04.2011 г.

УВАЖАЕМЫЕ КОЛЛЕГИ!

Главное военно-медицинское управление МО РФ, Военно-медицинская академия им.С.М.Кирова, Комитет по здравоохранению Санкт-Петербурга, Научно-практическое общество баротерапевтов Санкт-Петербурга и Ленинградской области 15–16 марта 2012 года проводят VIII Всеармейскую научно-практическую конференцию «**Баротерапия в комплексном лечении и реабилитации раненых, больных и поражённых**»

На конференции предполагается рассмотреть: теоретические и прикладные вопросы лечения раненых, больных и поражённых; проблему реабилитации человека со сниженной работоспособностью различными видами и методами баротерапии; теоретические и практические положения гипербарической физиологии и водолазной медицины.

1. Гипербаротерапия: лечебная компрессия, лечебная рекомпрессия при специфических профессиональных заболеваниях водолазов, аэробаротерапия, оксигенобаротерапия, нормоксическая гипербаротерапия. Гипербарическая оксигенация как средство повышения работоспособности, лечения и реабилитации пациентов с различными заболеваниями;

2. Нормобарическая баротерапия: оксигенотерапия, карбогенотерапия, оксигеногелиотерапия, интервальная гипоксическая терапия. Использование дыхательных смесей с различным парциальным давлением газов для реабилитации специалистов;

3. Гипобаротерапия: общая непрерывная, периодическая; локальная периодическая вакуум-декомпрессия, импульсная;

4. Диагностика, лечение и профилактика специфической профессиональной патологии лиц, пребывающих в условиях повышенного давления газовой и водной среды. Определение индивидуальной устойчивости к факторам гипербарии (декомпрессионное газообразование, токсическое действие высоких парциальных давлений азота, кислорода);

5. Меры безопасности при проведении сеансов баротерапии.

Конференция состоится в Военно-медицинской академии **по адресу:**

194044, Санкт-Петербург, Военно-медицинская академия, ул. Академика Лебедева, д. 6.

Контактный телефон: (812) 495-72-43; (812) 495-72-87

Шитов Арсений Юрьевич, Зверев Дмитрий Павлович, Юрьев Андрей Юрьевич.

E-mail: arseniyshitov@mail.ru; z.d.p@mail.ru; urievandrey@yandex.ru;