

В.И. ВОЩУЛА <sup>1</sup>, А.А. ГРЕСЬ <sup>1</sup>, С.Г. НИКОНОВИЧ <sup>1</sup>, Т.С. ТАРЕНДЬ <sup>2</sup>

## ЭФФЕКТИВНОСТЬ ЛАПАРОСКОПИЧЕСКОЙ НЕФРОПЕКСИИ ПРИ ОПУЩЕНИИ И РОТАЦИИ ПОЧКИ

ГУО «Белорусская медицинская академия последипломного образования» <sup>1</sup>,

УЗ «Минская областная клиническая больница» <sup>2</sup>,

Республика Беларусь

**Цель.** Для повышения эффективности хирургического лечения больных нефроптозом нами был разработан лапароскопический способ нефропексии с использованием полипропиленовой сетки и проведена оценка его эффективности.

**Материал и методы.** По разработанной методике лапароскопическая нефропексия была выполнена 35 пациентам с симптоматическим нефроптозом с нарушениями гемодинамики и уродинамики на стороне опущения почки. Почки фиксировались к musculus psoas с использованием полипропиленовой сетки.

**Результаты.** Интра- и послеоперационных осложнений не наблюдалось. По данным УЗИ, внутривенной урографии, цветового доплеровского картирования, импульсной доплерографии почечных сосудов, динамической скинтиграфии было выявлено восстановление показателей на стороне опущенной почки после операции.

**Выводы.** Разработанный способ лапароскопической нефропексии является эффективным и малотравматичным, что подтверждается результатами пред- и послеоперационного обследования.

*Ключевые слова:* нефроптоз, лапароскопическая нефропексия, полипропиленовая сетка

**Objective.** To increase the effectiveness of surgical treatment of patients with nephroptosis we have developed the laparoscopic method of nephropexy with the use of the polypropylene mesh and evaluated its effectiveness.

**Methods.** According to this method laparoscopic nephropexy was carried out in 35 patients with symptomatic nephroptosis with hemodynamics and urodynamics disturbances on the side of nephroptosis. The kidney was fixed to musculus psoas using the polypropylene mesh.

**Results.** Intra- and postoperative complications were not observed. Based on ultra-sound data, intravenous urography, color Doppler mapping, impulse Dopplergraphy of the kidney vessels, dynamic scintigraphy, the restoration of indexes on the side of nephroptosis after surgery was revealed.

**Conclusion.** The worked out method of the laparoscopic nephropexy is an effective and causes few traumas; it was confirmed by the results of pre- and postoperative examinations.

*Keywords:* nephroptosis, laparoscopic nephropexy, polypropylene mesh

Одним из достаточно распространённых урологических заболеваний является нефроптоз или патологическая подвижность почки, уровень заболеваемости которым сохраняет стабильность на протяжении последнего десятилетия. Нефроптоз преимущественно выявляется у лиц женского пола в молодом, трудоспособном, детородном возрасте.

В настоящее время известно, что кон-

сервативная терапия при патологической подвижности почек редко приводит к стойким положительным результатам [1, 2]. Рекомендации, направленные на увеличение массы тела, ношение бандажа, ЛФК зачастую оказываются не выполнимыми для этих пациентов, а укрепление мышц передней брюшной стенки требуют значительных волевых усилий и длительных тренировок, поэтому хирургические методы

лечения остаются единственно эффективными [1, 2, 3, 4, 5, 6]. Показания к оперативному лечению при нефроптозе чётко сформулированы и остаются актуальными до настоящего времени:

- постоянные боли или приступы почечной колики, обусловленные патологическим опущением почки;
- нарушение гемодинамики опущенной почки;
- нарушение оттока мочи, вызванное нефроптозом (пиелюктазия или гидронефротическая трансформация почки);
- ротация почки с нарушением её гемодинамики;
- хронический непрерывно-рецидивирующий пиелонефрит;
- гематурия, обусловленная нефроптозом;
- нефроптоз, осложнённый нефрогенной артериальной гипертензией [1, 2, 3, 5].

Существующие классические способы нефропексии (например, популярная операция Ривуара-Пытеля-Лопаткина) требуют люмботомического или межмышечного доступа, выкраивания лоскута из *musculus psoas*, что сопряжено с большой хирургической агрессией, заключающейся в рассечении мышц и фасций, и в современных условиях является малопримлемым [5, 6, 7, 8]. Лапароскопические и ретроперитонеоскопические вмешательства сводят к минимуму травматичность операции [5, 9, 10]. Данные способы лишены вышеперечисленных недостатков и выполняются с использованием новых технологий визуализации, современных эндопроцезов и сшивающих хирургических аппаратов.

В 1993 г. D. A. Urban et al. сообщили о первой лапароскопической нефропексии [6]. Через два года по данной методике авторы выполнили уже 6 нефропексий, 4 трансперитонеально и 2 ретроперитонеально, с хорошими результатами. W.A. Hubner

et al. в 1994 г. сообщили о 10 успешных нефропексиях [9]. Использовалась полиглактиновая или полипропиленовая сетка, которой покрывали почку и фиксировали к поясничным мышцам. С 1993 по 1996 Р.С. Fornara et al. прооперировали 23 пациента лапароскопическим способом [10]. Авторы отметили, что лапароскопическая методика минимизирует послеоперационные болевые ощущения, сокращает длительность госпитализации и период выздоровления. Многие авторы сообщают об успешном проведении операции ретроперитонеоскопическим доступом [6, 11].

Учитывая анатомическое расположение почки и необходимость выделения во время операции её передней поверхности, а также передней поверхности *musculus psoas*, мы считаем более приемлемым для выполнения лапароскопической нефропексии трансперитонеальный доступ.

Однако в литературе нет данных об оценке эффективности способа нефропексии с позиции восстановления гемодинамики почки и уродинамики верхних мочевых путей, а нарушение именно этих процессов лежит в основе развития симптоматики и осложнений заболевания.

Анализируя используемые методы нефропексии, можно сделать вывод, что до сих пор остаётся неоднозначность выбора метода фиксации почки с позиции современных требований хирургии. Многие авторы рекомендуют фиксировать почку за фиброзную капсулу различным шовным материалом к поясничным мышцам. Но стоит отметить, что данные методы не достаточно надёжны и при этом всё-таки происходит травмирование почечной паренхимы. Использование современных синтетических материалов значительно расширяет возможности разработки малотравматичных способов хирургического лечения, в основе которых лежит принцип поддержания почки.

Повышение эффективности хирургического лечения больных нефроптозом являлось **целью** нашего исследования, для достижения которой нами был разработан лапароскопический способ лечения нефроптоза с использованием полипропиленовой сетки и оценкой его эффективности.

При стандартном отклонении заболеваемости ( $\sigma$ ) – 11,3 с целью получения статистически достоверных результатов рассчитан объём статистически значимой группы пациентов по формуле:

$$n = \frac{z^2 \times \sigma^2}{e^2}, \quad (1)$$

где  $n$  – объём выборки,  $\sigma$  – стандартное отклонение,  $z$  – нормированное отклонение, определяемое из выбранного уровня доверительности (при 90% – 1,64, при 95% – 1,96 и при 99% – 2,58) и  $e$  – желаемый доверительный интервал [12].

При желаемом уровне доверительности 95% истинные значения показателей в генеральной совокупности должны находиться в пределах  $\pm 5\%$  от среднего значения в выборке. Проведя необходимый расчет, получаем  $1,96^2 \times 11,3^2 / 5^2 = 19,6$ . Следовательно, не менее 20 пациентов следует включить в предполагаемое исследование для определения рекомендаций по диагностике, лечению и профилактике данного заболевания.

### Материал и методы

На основании сформулированной цели и задач исследования за период 2007–2009 годы лапароскопическая нефропексия выполнена у 35 больных с нефроптозом в возрасте от 18 до 51 года (средний возраст больных –  $32,1 \pm 8,7$  года). Критериями включения в исследование служили наличие у пациентов с нефроптозом показаний к оперативному лечению, отсутствие обо-

стрения пиелонефрита, камней в почке на стороне поражения.

В группе обследованных пациентов было 3 (8,7%) мужчины и 32 (91,4%) женщины.

Все пациенты были трудоспособного возраста. Пациентки, относящиеся к группе резерва родов (18–40 лет), составили 77,1% от общего количества женщин. Развитие осложнений нефроптоза, при отсутствии соответствующего лечения, ведёт к снижению трудоспособности и является фактором риска нормального течения беременности.

Для оценки жалоб, анамнеза, возможных причин заболевания, нами был разработан вопросник, включающий вопросы о профессии и тяжести выполняемого физического труда, длительности заболевания до операции, выраженности симптоматики, эффективности выполненного оперативного лечения.

С целью унификации и оценки степени выраженности болевого синдрома у пациентов согласно рекомендациям Инициативы по методам, измерению и оценке боли в клинических исследованиях (ИММРАСТ) нами использовалась цифровая оценочная шкала боли.

Пальпация почек проводилась с целью диагностики и первоначальной оценки степени опущения почки. Обследование производилось в трёх позициях: в положении пациента на спине, затем в положении на боку и стоя [11].

Индекс массы тела (ИМТ) рассчитывался по следующей формуле

$$ИМТ = \frac{вес(кг)}{рост^2(м)} \quad (2)$$

Всем пациентам до операции и при контрольных обследованиях после хирургического лечения выполнялась обзорная и экскреторная урография лёжа и стоя после нагрузки. Степень смещения почки оце-

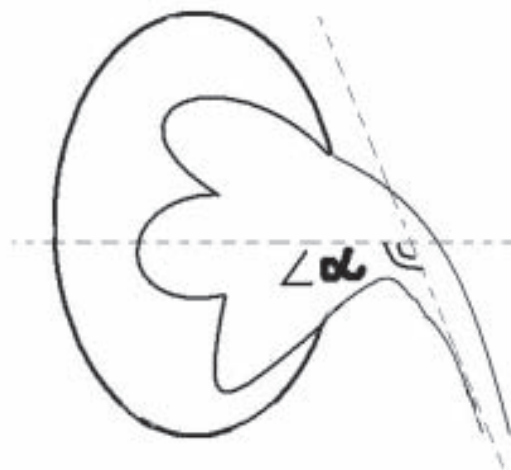
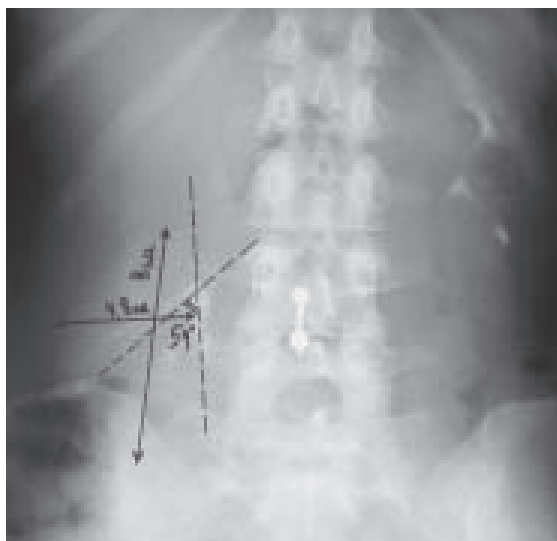

Рис. 1. Оценка углов ротации почки и пиелoureтерального угла

нивали по положению лоханки относительно поясничных позвонков. Для определения степени нефроптоза мы использовали рентгенологическую классификацию, согласно которой первой степени соответствует опущение почки более, чем на полтора поясничных позвонка, второй — на два поясничных позвонка и более (до трех позвонков), третьей — на три и более позвонков [13]. На полученных рентгенограммах определяли продольный размер почки в положении лёжа и стоя и пиелoureтеральный угол (рис. 1).

Угол ротации ( $\alpha$ ) по поперечной оси рассчитывался на основании формулы:

$$\cos \alpha = \frac{r}{R} \quad (3)$$

где  $r$  — длина почки в положении стоя (см),  $R$  — длина почки в положении лёжа (см),  $\alpha$  — угол ротации по поперечной оси.

Аналогичная формула использовалась при подсчёте угла ротации по продольной оси, где  $r$  — ширина почки в положении стоя (см),  $R$  — ширина почки в положении лёжа (см). В норме угол ротации не превышает  $15^\circ$ , пиело-уретеральный угол равен  $110\text{--}120^\circ$  [2].

Всем пациентам до хирургического лечения и после операции при конт-

рольном обследовании выполнялось УЗИ почек в В-режиме. Исследование проводилось на аппарате «Sonoline Antares» фирмы «Siemens» (Германия) с использованием датчиков 3,5 и 5 МГц. Ультразвуковое сканирование почек выполнялось со стороны спины и со стороны живота в положении на животе, на спине и на боку лёжа и стоя. Оценивались положение, подвижность, форма, контур, размеры почек, толщина и эхоструктура паренхимы, размеры чашечно-лоханочной системы, подвижность при переходе из клиностаза в ортостаз.

С целью визуализации почечных сосудов выполнено цветное доплеровское картирование и импульсная доплерография почечных, сегментарных артерий и вен для определения скоростных характеристик кровотока. Ввиду глубокого залегания сосудов пользовались датчиком с низкой частотой излучения 3,5 МГц. Исследование проводили в первой половине дня, натощак. Сначала в цветовом режиме определялись аорта и устья почечных артерий из срединного доступа в эпигастрии. Затем для визуализации правых почечных сосудов в положении пациента лёжа на спине и левом боку датчик устанавливался в правое подреберье по передней акси-

лярной линии. Для визуализации сосудов левой почечной ножки пациент поворачивался на правый бок, сканирование выполнялось также по передней аксилярной линии. Для исследования внутрипочечного кровотока датчик смещался латеральнее, выше и кзади. Уточнялось положение сосудов и их ход. После получения максимально чёткого изображения сосуда производилось снятие спектра скоростей кровотока в режиме импульсной доплерографии. Допплеровский угол не превышал  $60^\circ$ , а глубина контрольного объёма составляла 2–4 мм.

Динамическая нефросцинтиграфия выполнялась с внутривенным введением меченым технецием  $\text{CaNa}_3$ -диэтилентриаминопентоацетатом. Исследование проводилось на функциональной радиометрической установке. Во время исследования пациент находился в положении сидя, детектор устанавливался на уровне поясницы. С помощью данного метода могут быть оценены макроскопическая анатомия, топография органа, клубочковая фильтрация канальцевая секреция, уродинамика, состояние паренхимы и кровоснабжение почек. Этот метод позволяет обнаружить нарушение функции почек уже на начальных стадиях заболевания, когда другие методы ещё малоинформативны.

С целью коррекции нефроптоза и ротации почки нами был разработан способ лапароскопической нефропексии с использованием полипропиленовой сетки (заявка на изобретение «Способ хирургического лечения нефроптоза» № а20091184 от 3 августа 2009 г.). Под эндотрахеальным наркозом пациент укладывается в литотомическую позицию. Накладывается пневмоперитонеум с использованием иглы Вереша. На уровне иглы вводится троакар диаметром 10 мм для лапароскопа. Выполняется ревизия брюшной полости. Под контролем изображения на мониторе произво-

дится введение дополнительных троакаров. Троакар диаметром 5 мм устанавливается по среднеключичной линии в эпигастрии, троакар диаметром 11 мм – по передней подмышечной линии в мезогастррии. С помощью лапароскопических ножниц и диссектора на уровне нижнего полюса почки рассекается брюшина, мобилизуется печёночный угол восходящей ободочной кишки или селезёночный угол нисходящей ободочной кишки и кишечник смещается медиально. Путём тупой и острой диссекции выделяются передняя поверхность и нижний полюс почки и площадки на поясничной и поперечной мышце живота у латерального края почки. В брюшную полость вводится лоскут полипропиленовой сетки размером  $3 \times 15$  см, разрезанный вдоль по середине на 8 см (рис. 2).

Неразрезанный конец сетки фиксируется к выделенной площадке на поясничной мышце 5–6 танталовыми скобами (рис. 3).

Почка устанавливается в нормальное анатомическое положение. Разрезанные концы лоскута сетки проводят под нижним полюсом почки, накладывают друг на друга внахлест и фиксируют к передней поверхности почки 4–5 танталовыми скобами и один из концов дополнительно фиксируется к поперечной мышце живота у наружного края почки (рис. 4).

Производится осмотр места операции и брюшной полости. Брюшина над почкой ушивается танталовыми скобами. Выпускается газ из брюшной полости. Троакары удаляются. На раны накладываются швы и асептические повязки.

#### Методы статистической обработки результатов

При анализе полученных данных в работе использованы значения средней ( $\bar{X}$ ) и стандартного отклонения ( $\sigma$ ). Довери-



тельный интервал для среднего генеральной совокупности определяли при уровне значимости 0,05. Для сравнения двух групп (больных и здоровых) по одному из изучаемых признаков и статистического подтверждения различий рассчитывали двусторонний вариант критерия Стьюдента ( $t$ ) [12, 14, 15, 16, 17].

Статистическую обработку всех полученных цифровых материалов производили с помощью пакета анализа *MS Excel*.

### Результаты и обсуждение

Анализ профессиональной деятельности больных выявил, что большинство пациентов 22 (62,8%) были заняты интеллектуальным трудом. У 6 (17,1%) пациентов работа была связана с выраженными нагрузками, поднятием тяжестей (уборщицы, рабочие, слесари), 7 (20%) были вынуждены проводить длительное время в положении стоя (учителя, менеджеры).

Анамнестически среди причин, которые могли бы привести к развитию нефроптоза, 6 (17,1%) пациенток указали беременность и роды, 3 (8,6%) связывали опущение почки с травмой, 5 (14,3%) – с потерей веса, 2 (5,7%) – с тяжелой физической нагрузкой. Большинство пациентов (19 (54,3%)) не могли указать в анамнезе какую-либо причину развития заболевания. Аналогичные данные были получены при анализе причин развития заболевания и трудовой деятельности у пациентов, прооперированных открытым способом. На основании чего можно сделать вывод, что в большинстве случаев причина развития заболевания остаётся неизвестной.

ИМТ находился в пределах нормы у 20 (57,1%), дефицит массы тела имели 12 (34,3%) и избыток массы – 3 (8,6%) человек. В связи с этим можно сделать вывод, что масса тела, как косвенный признак развития жировой ткани в организме, у паци-

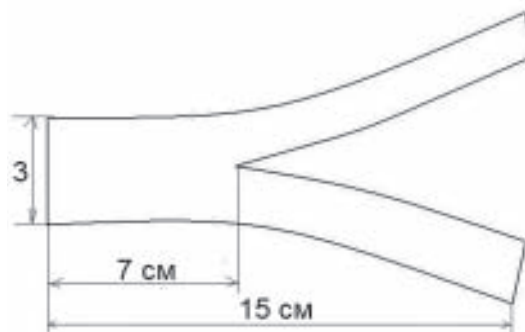


Рис. 2. Полипропиленовая сетка, подготовленная к имплантации

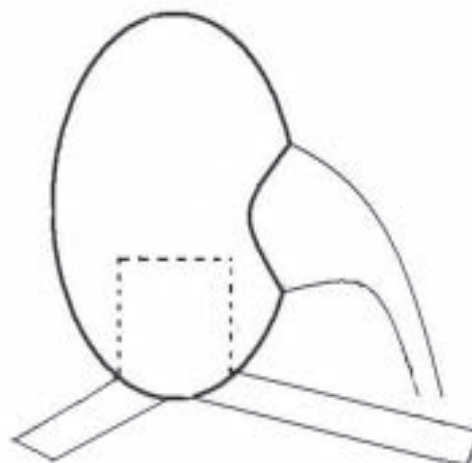


Рис. 3. Полипропиленовый лоскут, фиксированный к площадке на поясничной мышце

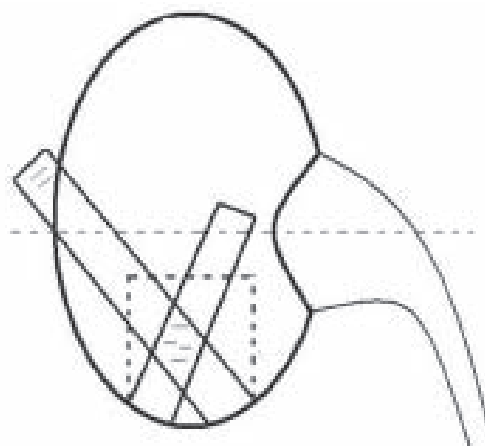


Рис. 4. Почки, фиксированная полипропиленовым лоскутом

ентов с нефроптозом не является фактором, обуславливающим развитие заболевания.

В таблице 1 представлены данные о длительности заболевания (с момента первых клинических проявлений) пациентов

Таблица 1

## Длительность заболевания

Длительность заболевания (годы)	Абсолютное количество пациентов	Процент пациентов от общего количества
До 1-го года	7	20%
От 1-го года до 3-х лет	14	40%
От 3-х до 5-ти лет	12	34,3%
Свыше 5-ти лет	2	5,7%
Всего	35	100%

до хирургического лечения.

Из таблицы видно, что все больные имели длительный анамнез, что свидетельствует о незначительности первоначальных признаков болезни или недостаточной диагностике.

Абсолютное большинство пациентов 34 (97,1%), предъявляло жалобы на боли различного характера и локализации. У 23 (65,7%) пациентов боли локализовались в пояснице на стороне опущенной почки, 5 (14,3%) отмечали боль в подреберье и 7 (20%) по флангу живота.

У 22 (62,9%) пациентов боли носили интермиттирующий характер – возникали при подъёме тяжестей, длительной ходьбе, исчезали при переходе в горизонтальное положение. Именно приходящие боли, исчезающие в клиностазе, позволяли пациентам не обращаться к врачу. У 3 (8,6%) человек в анамнезе были эпизоды боли по типу почечной колики.

Дизурия при нефроптозе наблюдалась у 3 (8,6%). Следует отметить, что данные жалобы купировались после выполнения нефропексии. Длительный субфебрилитет отмечало 10 (28,6%) пациентов, но только у 6 из них повышение температуры тела можно было объяснить наличием хронического пиелонефрита.

У 20 (57,1%) пациентов был выявлен астенический синдром. Больные жаловались на общую слабость, быструю утомляемость, снижение работоспособности, раздражительность и головные боли, причём симптоматика нарастала к концу рабочего

дня. При осмотре отмечалась эмоциональная лабильность, повышенная возбудимость, плаксивость.

Среди осложнений заболевания наиболее часто встречался хронический пиелонефрит – 22 (62,9%) пациентов. Снижение артериального давления ниже 110/70 мм рт.ст. наблюдалось у 13 (37,1%) пациентов. Артериальная гипертензия выявлена у 5 (17,5%) пациентов, причём, у 3 (8,6%) она носила транзиторный характер и наблюдалась в ортостазе. Мочекаменная болезнь в анамнезе была у 3 (8,6%) пациентов. Макрогематурия определялась в 1 (2,9%) случае.

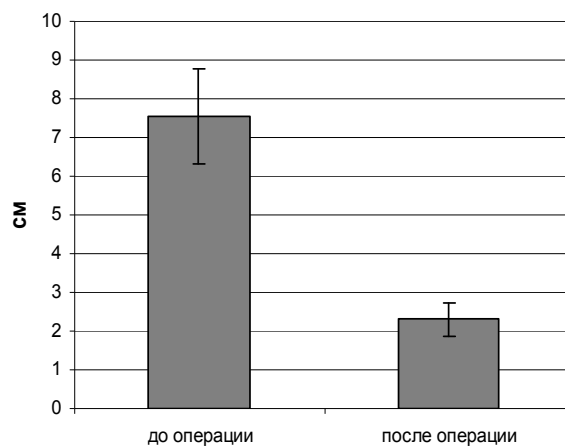
Уровень интенсивности боли определялся пациентами по шкале цифровой оценки боли в период подготовки к операции и колебался от 3 до 7 баллов, в среднем составил 5 баллов, что соответствует умеренной степени.

Ультразвуковое исследование почек было выполнено всем пациентам до оперативного вмешательства в положении лёжа и стоя, а также контрольном обследовании. Мы оценивали патологическую подвижность почки. После оперативного лечения подвижность почки находилась в пределах физиологических значений и составила  $2,3 \pm 0,4$  см, что, по сравнению с данными, полученными до операции ( $7,6 \pm 1,2$  см), статистически значимо ( $p < 0,01$ ) свидетельствует о положительных результатах оперативного лечения, приведшего к устранению патологической подвижности опущенной почки (рис. 5).

При ультразвуковом исследовании пациентов поля лапароскопической нефропексии с использованием полипропиленового имплантата нами не выявлено изменения контура и ультразвуковой структуры почечной паренхимы и изменений в паранефральной клетчатке.

Допплерографию почечных артерий выполняли пациентам до и после оперативного лечения в положении лёжа и стоя. Учитывая анатомические особенности почки при нефроптозе, скорость кровотока в почечной артерии оценивали в её дистальном отделе, в силу того, что данный отдел почечной артерии в большей степени подвержен деформации, как при опущении, так и при ротации почки. Средние результаты показателей кровотока до операции представлены в таблице 2, после операции представлены в таблице 3.

Пиковая систолическая скорость кровотока в почечных артериях у больных до операции в положении стоя существенно отличалась от пикового систолического кровотока в положении лёжа. Полученные показатели свидетельствуют, что при нефроптозе нарушается почечный артериальный кровоток. Это подтверждается также тем фактом, что пиковая систолическая



**Рис. 5. Изменение подвижности почки в результате лапароскопической нефропексии по результатам ультразвукового исследования**

скорость кровотока в почечной артерии здоровой почки у больных с нефроптозом существенно ниже в силу большего диаметра в связи с отсутствием деформации сосуда. В здоровой почке кровоток в положении лежа и стоя не меняется ( $p > 0,05$ ).

Исследование кровотока в почечной артерии на стороне патологически подвижной почки до и после операции выявило наличие различий в пиковой систолической скорости ( $p < 0,05$ ). И учитывая тот факт, что пиковая систолическая скорость кровотока у больных с нефроптозом в положении стоя в опущенной почке до опера-

Таблица 2

**Средние показатели кровотока у больных с нефроптозом до оперативного лечения**

Показатели кровотока см/с	На стороне патологически подвижной почки		На стороне здоровой почки	
	лёжа	стоя	лёжа	стоя
Пиковая систолическая скорость	98,5±1,8	74,2±3,1	85,4±2,9	67,8±2,0
Конечная диастолическая скорость	36,4±2,4	31,2±1,6	30,2±1,5	29,8±2,4

Таблица 3

**Средние показатели кровотока у больных с нефроптозом после оперативного лечения**

Показатели кровотока см/с	На стороне оперированной почки		На стороне здоровой почки	
	лёжа	стоя	лёжа	стоя
Пиковая систолическая скорость	92,1±1,5	68,8±1,7	88,0±1,1	67,2±1,2
Конечная диастолическая скорость	30,3±1,4	30,1±1,3	29,5±2,0	29,1±1,2



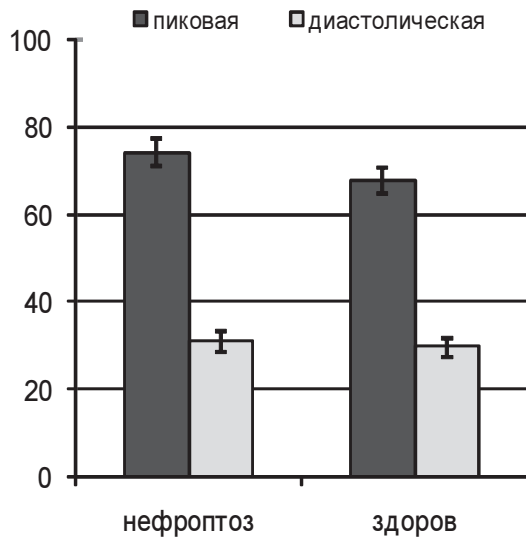


Рис. 6. Пиковая и диастолическая скорость кровотока до операции

ции существенно отличается от пиковой систолической скорости после операции можно сделать вывод, что лапароскопическая нефропексия привела к нормализации почечного артериального кровотока. Это подтверждает также и тот факт, что после операции, в вертикальном положении показатели кровотока в здоровой и оперированной почке одинаковы ( $p < 0,01$ ). При оценке диастолической скорости кровотока нами не выявлено различий кровотока в патологически подвижной и здоровой почке (рис. 6 и 7).

Таким образом, проведённое доплеровское исследование артериального почечного кровотока выявило нарушение почечной гемодинамики в виде снижения артериального притока в опущенной почке до операции и нормализацию показателей характеризующих почечную гемодинамику после лапароскопической нефропексии. Следовательно, мы можем утверждать, что проведённое оперативное лечение было выполнено по объективным показаниям и что данное оперативное пособие способствует как нормализации анатомического положения почки, так и нормализации её гемодинамики.

Анализ средних значений угла ротации

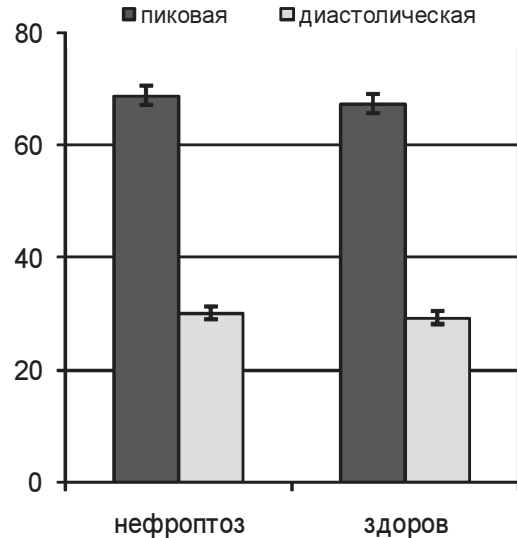


Рис. 7. Пиковая и диастолическая скорость кровотока после операции

(а) выявил достоверное снижение ротации почки по поперечной оси после операции. Среднее значение угла ротации уменьшилось у всех пациентов с  $34 \pm 7^\circ$  до  $11 \pm 3^\circ$  ( $p < 0,01$ ). Ротация почки по продольной оси, также уменьшилась с  $23 \pm 8^\circ$  до  $11 \pm 2^\circ$  ( $p < 0,01$ ) (рис. 8).

Средние значения пиело-уретерального угла в положении лёжа составило  $115 \pm 15^\circ$ , а в положении стоя  $61 \pm 22^\circ$  ( $p < 0,05$ ). После операции эти показатели составили  $131 \pm 10^\circ$  и  $118 \pm 12^\circ$  соответственно. В данном случае не получено достоверного различия ( $p > 0,05$ ) значений пиело-уретерального угла в положении лёжа и стоя. Сравнивая результаты вышеуказанного показателя на стороне опущения почки до и после операции получены достоверные различия ( $p < 0,01$ ), свидетельствующие о нормализации синтопии верхних мочевых путей.

Таким образом, лапароскопическая нефропексия приводит к восстановлению нормального анатомического положения почки, к устранению патологической ротации и нормализация лоханочно-мочеточникового угла в послеоперационном периоде, что, в свою очередь, способствует нормализации почечной гемодинамики и улуч-

шению уродинамики верхних мочевых путей.

Динамическая нефросцинтиграфия проведена 22 пациентам до операции и через 3–6 месяцев в послеоперационном периоде. Изменения секреторной функции оценивали по показателю  $T_{\max}$ , увеличение которого является свидетельством нарушения перфузии почки. Оценку экскреторной функции проводили по показателю  $T_{1/2}$ , увеличение которого свидетельствует о нарушении уродинамики верхних мочевых путей. Результаты проведённых исследований представлены в таблице 4.

Показатели динамической сцинтиграфии в предоперационном периоде свидетельствуют о нарушении секреторной ( $p < 0,05$ ) и экскреторной ( $p < 0,05$ ) функции почки. Нормализация секреции изотопа и экскреции оперированной почки указывают на восстановление уродинамики верхних мочевых путей.

### Заключение

На основании полученных результатов можно сделать вывод, что наиболее распространённой жалобой пациентов при нефроптозе является боль, которая была выявлена у всех пациентов и являлась причиной снижения трудоспособности. Следовательно, динамика болевого синдрома должна учитываться при оценке эффективности оперативного лечения, а также как

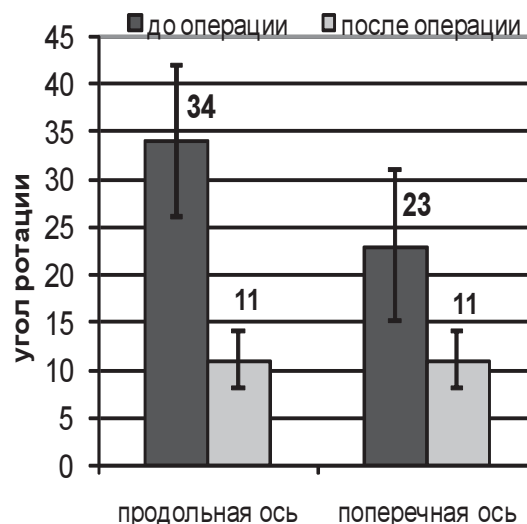


Рис. 8. Изменения значений угла ротации ( $\alpha$ ) почки до и после операции по продольной и поперечной оси

косвенный признак нормализации гемодинамики почки.

Достоверно подтверждено, что полипропиленовый имплантат не вызывает изменений паренхимы почки и паранефральной клетчатки, а подвижность почки после оперативного лечения находится в пределах физиологических значений и составила в нашем исследовании  $2,3 \pm 0,4$  см, что по сравнению с данными полученными до операции ( $7,6 \pm 1,2$  см) статистически значимо ( $p < 0,01$ ). Рентгенологическое обследование с расчётом среднего значения угла ротации ( $\alpha$ ) выявило его уменьшение у всех пациентов с  $34 \pm 7^\circ$  до  $11 \pm 3^\circ$  ( $p < 0,01$ ). Ротация почки по продольной оси уменьшилась с  $23 \pm 8^\circ$  до  $11 \pm 2^\circ$  ( $p < 0,01$ ). Эффективность

Таблица 4

Показатели динамической нефросцинтиграфии			
Показатель	Время выполнения	Сторона исследования	Результат исследования (мин:сек)
$T_{\max}$	До операции	нефроптоз	20:20±1:12
		здоровая	2:58±0:41
	После операции	нефроптоз	3:07±0:40
		здоровая	2:53±0:42
$T_{1/2}$	До операции	нефроптоз	35:47±3:17
		здоровая	06:02±1:20
	После операции	нефроптоз	7:18±0:48
		здоровая	7:04±1:13

способа подтверждена доплеровским исследованием, при котором выявлена нормализация показателей характеризующих почечную гемодинамику после лапароскопической нефропексии. Кровоток в почечной артерии на стороне опущенной почки до операции составил  $74,2 \pm 3,1$  см/с и после операции  $68,8 \pm 1,7$  см/с ( $p < 0,05$ ). Подтверждение эффективности лапароскопической нефропексии мы получили, сравнивая секреторную функцию ( $T_{\max}$ ) на стороне поражения до и после операции, выявив её нормализацию в периоде контрольного наблюдения с изменениями от  $20:20 \pm 1:12$  до операции  $3:07 \pm 0:40$  после операции ( $p < 0,05$ ). Выявлена также нормализация экскреторной функции ( $T_{1/2}$ ) с изменениями соответственно  $35:47 \pm 3:17$  и  $7:18 \pm 0:48$  ( $p < 0,01$ ).

Таким образом, можно сделать вывод, что лапароскопический способ лечения нефроптоза с использованием полипропиленовой сетки позволяет фиксировать почку в нормальном анатомическом положении и корригировать ротацию почки вдоль продольной и поперечной оси. Он является эффективным и малотравматичным, что подтверждается результатами лучевых методов исследования. Восстановление секреторно-экскреторной функций позволяет утверждать, что лапароскопическая нефропексия приводит к нормализации перфузии почки и улучшению уродинамики верхних мочевых путей.

### ЛИТЕРАТУРА

1. Руководство по урологии: в 2-х т. / под ред. Н. А. Лопаткина. – М.: Медицина, 1999. – Т. 2. – 768 с.
2. Чухриенко, Д. П. Нефроптоз / Д. П. Чухриенко, А. В. Люлько. – Киев, 1969. – 183 с.
3. Уквертис, С. О симптоматологии, диагностике, лечении и отдалённых результатах нефроптоза / С. Уквертис // Тез. докл. III конф. урологов Литовской ССР. – Каунас, 1982. – С. 80-81.
4. Радавичус, А. Наши данные о нефропексии и её результатах / А. Радавичус, Д. Бумблис, Л. Босас /

/ Тез. докл. III конф. урологов Литовской ССР. – Каунас, 1982. – С. 74-75.

5. Campbell Walsh / Alan J. Wein [et al.] // Urology. – 2007. – Vol. 2. – P. 1776-1778.
6. Hoenig, D. M. Nephroptosis: a “disparaged” condition revisited / D. M. Hoenig, A. K. Hemal, A. L. Shalhav // Urology. – 1999. – Vol. 54 – P. 590.
7. Barber, N. J. Nephroptosis and nephropexy – hung up in the past? / N. J. Barber, P. M. Tompson // Eur. Urol. – 2004 – Vol. 40 – P. 428-433.
8. Moss, S. W. Floating kidney: a century of nephroptosis and nephropexy / S. W. Moss // J. Urol. – 1997 – Vol. 158. – P. 699-702.
9. Hubner, W. A. Laparoscopic nephropexy / W. A. Hubner, P. Schramek, H. Pfluger // J. Urol. – 1994 – Vol. 152. – P. 1184-1187.
10. Fornara, P. Laparoscopic nephropexy: 3-year experience / P. Fornara, C. Doeh, D. J. Jochman // Urol. – 1997. – Vol. 158 – P. 1679-1683.
11. Гарилевич, Б. А. Диагностика и лечение нефроптоза у лётного состава / Б. А. Гарилевич, Ю. И. Авдейчук // Авиакосм. и эколог. медицина. – 1997. – Т. 31, № 6. – С. 66-64.
12. Оперативные социологические исследования: методика и опыт / под ред. Д. Г. Ротмана, А. Н. Данилова, Л. Г. Новиковой. – Минск: БГУ, 2001. – 354 с.
13. Filsakova, E. Nase Zkusenestis nefropexi u bloudive ledvini / E. Filsakova, A. Charvat, V. Rotrekl // Rozhl. Chir. – 1959. – Vol. 38, N 10. – P. 661-671.
14. Боровиков, В. П. Статистический анализ и обработка данных в среде Windows / В. П. Боровиков, И. П. Боровиков. – М.: Информ.-изд. дом «Филинь», 1998. – 246 с.
15. Зайцев, В. М. Прикладная медицинская статистика: учебное пособие / В. М. Зайцев, В. Г. Лифляндский, В. И. Маринкин. – СПб.: Питер, 2003. – 432 с.
16. Реброва, О. Ю. Статистический анализ медицинских данных: применение пакета прикладных программ STATISTICA / О. Ю. Реброва. – М.: Медиа Сфера, 2002. – 305 с.
17. Сепетлиев, Д. Статистические методы в научных медицинских исследованиях: пер. с болг. / Д. Сепетлиев. – М.: Медицина, 1968. – 419 с.

### Адрес для корреспонденции

220013, Республика Беларусь,  
г. Минск, ул. П. Бровки, 3, кор. 3,  
Белорусская медицинская академия  
последипломного образования,  
тел. раб.: +375 17 265-21-79,  
e-mail: boxvv@mail.ru,  
Вошула В.И.

Поступила 8.02.2010 г.