

В.Л. ДЕНИСЕНКО

ОПЕРАТИВНОЕ ЛЕЧЕНИЕ ЭПИТЕЛИАЛЬНЫХ КОПЧИКОВЫХ СВИЩЕЙ

УЗ «Вторая Витебская областная клиническая больница»,
Республика Беларусь

В статье освещена тактика лечения эпителиальных копчиковых свищей и описаны наиболее эффективные способы оперативных вмешательств. Рекомендуется при свищах без признаков воспаления применять одноэтапный метод лечения – одновременно иссекать свищ и производить пластику. В случае абсцедирования следует использовать двухэтапный метод – на первом этапе вскрывается гнойник, на втором выполняется радикальная операция. Описана техника 3-х способов выполнения радикальных операций и определены показания, позволяющие выбрать оптимальный вариант.

Предложенная дифференцированная оперативная тактика позволяет снизить количество осложнений до 0,1%, рецидивов до 0,5%.

Ключевые слова: эпителиальный копчиковый свищ, оперативное лечение

The treatment tactics of epithelial coccygeal fistulas is presented in the article; the most effective ways of the operative treatment are described. It is recommended to use the one-phase method of treatment – to excise fistulas and to carry out plasty at once in case when fistulas are without the signs of inflammation. In case of abscess formation the two-stage method should be used – at the 1st stage the abscess is dissected, at the 2nd stage a radical surgery is carried out. The technique of 3 stages of radical surgeries is described, indications which permit to choose an optimal variant are determined. The suggested differential operative tactics allows reducing the complications number up to 0,1%, the recurrences – up to 0,5%.

Keywords: epithelial coccygeal fistula, operative treatment

Эпителиальные копчиковые свищи (эпителиальный копчиковый ход – ЭКХ) представляют собой врожденную аномалию кожи, связанную с неполной редукцией мышечных и соединительнотканых структур каудального отдела позвоночника эмбриона [1]. Следует отметить, что это довольно часто встречаемая патология. На долю больных с ЭКХ, осложнённых абсцессами и постоянно рецидивирующими свищами крестцово-копчиковой области, приходится до 12,5% пациентов проктологических отделений. Эпителиальные копчиковые свищи встречаются чаще всего у лиц молодого трудоспособного возраста и, в большинстве случаев, склонны к инфицированию и хроническому течению воспалительного процесса, а безуспешность многократного хирургического лечения приводит к частой и длительной потере

трудоспособности [1, 2, 3, 4, 5]. Несмотря на то, что после первого сообщения (Mayo, 1833) о клинической картине ЭКХ прошло более 170 лет, до настоящего времени вопросы выбора метода оперативного вмешательства при данной патологии являются дискуссионными в связи с высокой частотой возникающих осложнений и рецидивов.

Нами к настоящему времени накоплен определённый опыт хирургического лечения данной патологии. Учитывая, что больные с эпителиальными копчиковыми свищами оперируются не только в специализированных проктологических отделениях, но и в общехирургических стационарах, мы посчитали необходимым и важным ознакомить практических хирургов с тактикой их лечения и наиболее эффективными способами вмешательств.

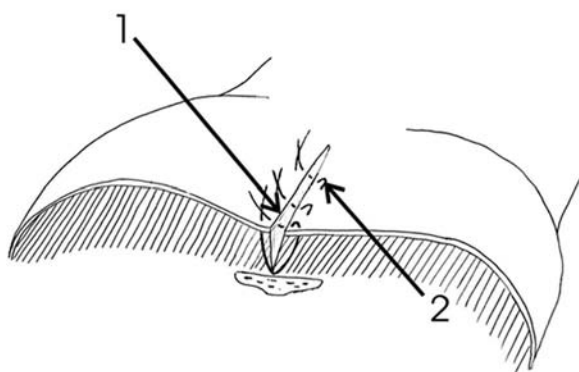


Рис. 1. Схема ушивания раны (1 способ)
1-край раны; 2-матрачный шов.

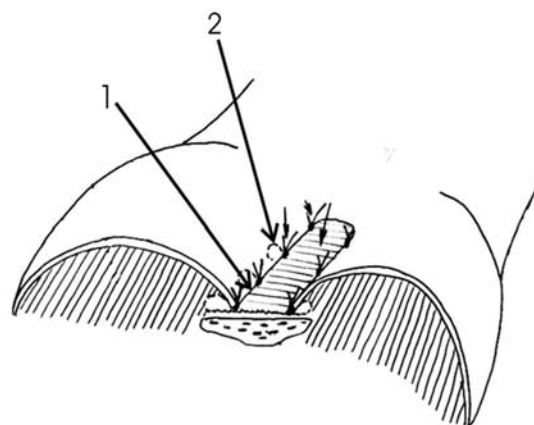


Рис. 2. Схема подшивания краёв раны ко дну
(2 способ). 1-край раны; 2-шов раны.

Тактика лечения эпителиальных копчиковых свищей

Хирургическая тактика лечения эпителиальных копчиковых свищей зависит от характера клинического течения заболевания. При ЭКХ без признаков воспаления применяется одноэтапный метод лечения, одномоментно иссекается свищ и производится пластика. В случае абсцедирования следует использовать двухэтапный метод – на первом этапе вскрывается гнойник, на втором выполняется радикальная операция. Абсцесс вскрывают типичным способом под местной анестезией (Sol. Lidokaini 2%). В последующем местное лечение проводится в соответствии с принципами лечения гнойных ран. Ко второму этапу приступают на 8–9 сутки. Критерием является купирование воспалительных явлений.

Техника выполнения оперативных вмешательств

Радикальное иссечение эпителиальных копчиковых свищей может быть осуществлено тремя способами.

Вне зависимости от избранного метода перед началом вмешательства свищи должны быть тщательно прокрашены. Это

позволяет во время операции чётко выявить все свищевые ходы и включить их в удаляемый комплекс. Для прокрашивания лучше использовать раствор бриллиантовой зелени с 3%-ой перекисью водорода, смесь с помощью шприца вводится в свищевые отверстия. Именно добавление перекиси к красителю позволяет добиться максимального распространения его по зачистой сложным по своей архитектуре свищевым ходам и соответственно окрасить их.

1 способ. Двумя окаймляющими разрезами на расстоянии 0,5 см с обеих сторон от наружного отверстия хода иссекаются ткани вместе со свищами и затеками. Глубина иссечения окружающей клетчатки хода увеличивается в средней части и уменьшается по направлению к верхнему и нижнему краям разреза. Производится гемостаз с использованием электрокоагуляции. Затем ушивается раневой дефект. Для наилучшей адаптации краёв раны следует использовать вертикальные матрацные швы Донати с обязательным захватом дна раны. Кожа прокалывается большой режущей иглой, отступая 0,8–1 см от края раны, лигатура проводится под дном раневой полости, и игла выкалывается на противоположной стороне на том же расстоянии от её края. Затем на свободный конец

нити надевается режущая игла меньших размеров, которой прокалывается кожа в 2–3 мм от края раны сначала с одной стороны, а затем с другой. Следующий шов накладывается на расстоянии 2 см от предыдущего (рис. 1). После ушивания рана дренируется резиновой полоской. Операция заканчивается наложением салфетки, пропитанной этиловым спиртом и асептической повязки.

2 способ. Двумя окаймляющими разрезами иссекаются единым блоком эпителиальный копчиковый ход, первичные и вторичные свищевые отверстия. При этом следует щадить надкостницу крестца и копчика, иначе в послеоперационном периоде возникают упорные боли. Во многих случаях образуется большой раневой дефект. Ушивание раны путём наложения вертикальных матрацных швов в таких случаях невозможно т.к. этому будет препятствовать значительное натяжение тканей. Кроме того, в глубине раны образуются полости, в которых будет скапливаться кровь и экссудат. Натяжение тканей при попытке наложения швов происходит вследствие малой подвижности краев раны, фиксации кожи и подкожной жировой клетчатки пучками соединительной ткани к надкостнице крестца и копчика.

После проведения тщательного гемостаза с использованием электрокоагуляции, рана ушивается в таких случаях следующим образом. В качестве шовного материала используется капрогент USP 2. Большой режущей иглой прокалывается кожа на расстоянии 1,5–2 см от края раны (рис. 2). Затем игла вместе с лигатурой проводится через слой подкожной жировой клетчатки под дно раны и выводится вблизи средней линии, при этом кожа на противоположной стороне не прокалывается. Швы накладываются в шахматном порядке с обеих сторон раны на расстоянии не менее 2 см друг от друга. Таким образом, края раны

фиксируются к её дну. После затягивания швов на дне раны остаётся незащищённая узкая извилистая полоска, обеспечивающая отток раневого содержимого. В завершении на рану накладывается салфетка с этиловым спиртом и асептическая повязка.

3 способ. При этом способе ткани иссекаются ромбовидно широко с включением в комплекс всех свищевых ходов в межъягодичной складке (рис. 3, см. цветной вкладыш). После такого удаления очага образуется обширная ромбовидная раневая поверхность (рис. 4, см. цветной вкладыш). Для закрытия образовавшегося дефекта из ягодичной области выкраивается кожно-подкожный лоскут, конгруэнтный данному дефекту (рис. 5, см. цветной вкладыш). Производится тщательный гемостаз с использованием биполярной электрокоагуляции.

После перемещения лоскута на ромбовидную раневую поверхность в межъягодичной складке подкожные края обеих поверхностей фиксируются узловыми швами. Кожные края сшиваются по Донати. При этом в первую очередь линейно ушивается образовавшаяся после выкраивания и перемещения лоскута рана на ягодице, затем кожные края лоскута (рис. 6, см. цветной вкладыш). Послеоперационная рана дренируется перфорированной силиконовой трубкой диаметром 0,5 см, соединённой с вакуум-аспиратором. Накладывается салфетка, пропитанная этиловым спиртом и асептическая повязка.

Завершая изложение техники оперативных вмешательств, следует остановиться на методах анестезии. Для обезболивания могут применяться эпидуральная, спинальная, внутривенная анестезии, но наиболее оптимальной, по нашему мнению, является спинальная. Она позволяет добиться достаточного уровня анальгезии, и при этом количество анестезиологических осложнений минимально.

Выбор метода оперативного вмешательства

Изначально хотелось бы отметить, что описанные способы не стоит рассматривать как альтернативные. Они все должны быть в арсенале хирурга и дифференцированно применяться. Наш опыт позволяет сформулировать следующие рекомендации.

1 способ следует применять при:

- диаметре раневой полости не более 1,5–2,0 см;
- отсутствии свищевых затёков;
- возможности сопоставления краёв раны без натяжения после иссечения полулунными окаймляющими разрезами раневой полости и свищевых ходов;
- неглубокой межъягодичной складке;
- невыраженном оволосении ягодиц.

2 способ следует применять при:

- диаметре раневой полости не более 1,5–2,0 см;
- отсутствии свищевых затёков;
- сохраняющейся инфильтрации краев раневой полости на 6–7 сутки после вскрытия абсцесса.

3 способ следует применять при:

- диаметре раневой полости более 2–3 см;
- множественных свищевых затёках, увеличивающих площадь иссечения;
- сохраняющейся инфильтрации краев раневой полости на 6–7 сутки после вскрытия абсцесса;
- глубокой межъягодичной складке;
- выраженном оволосении ягодиц и межъягодичной складки.

Послеоперационный период

В первые сутки послеоперационного периода больной находится на постельном режиме в положении лежа на животе. Назначаются анальгетики. Антибиотики выбираются с учётом данных бактериологи-

ческих исследований.

Первая перевязка производится на следующие сутки. Во время перевязки следует оценить состояние раны и лоскута (при применении 3-го способа). При благоприятном течении дренажи удаляются. В последующем перевязки производятся по мере необходимости, швы снимаются на 10–11 сутки.

Осложнения, методы их профилактики и лечения

В послеоперационном периоде могут развиваться следующие осложнения:

- 1) кровотечение;
- 2) послеоперационная гематома;
- 3) нагноение послеоперационной раны;
- 4) некроз кожи.

Метод профилактики первых двух осложнений очевиден – тщательный интраоперационный гемостаз. Мы настоятельно рекомендуем использовать для этих целей электроагуляцию. Учитывая, что эта зона хорошо кровоснабжается, добиться полного гемостаза путём лигирования сосудов не всегда представляется возможным.

Высокий риск развития нагноения предопределён характером самого патологического процесса – свищи являются очагом инфекции. Исходя из этого, следует применять дополнительные профилактические меры.

Во-первых, если больным выполняется этап после вскрытия абсцесса, то следует добиться в предоперационном периоде полного купирования воспалительного процесса и максимальной санации гнойного очага. Поэтому сроки, рекомендуемые нами в начале статьи, следует рассматривать как ориентировочные.

Во-вторых, во время вмешательства после иссечения свищей обязательно рану следует промыть растворами антисепти-

ков. Особенно тщательно обработку нужно провести в случае, если при иссечении тканей вскрыты свищевые ходы.

В-третьих, в послеоперационном периоде больным должна проводиться этиотропная антибактериальная терапия. Для этого в предоперационном периоде проводится микробиологическое исследование свищевого отделяемого для верификации возбудителей и определения чувствительности их к антибактериальным препаратам.

Некрозы кожи встречаются в основном при применении 3-го способа. Обусловлены они нарушением кровообращения лоскута. Для того чтобы избежать этого осложнения, необходимо формировать адекватный лоскут с широким основанием. Длина его не должна превышать его ширину.

Если все же в послеоперационном периоде выявляется ишемия лоскута (о чём свидетельствует изменение окраски, нарастание отёка краёв, отслойка эпидермиса), следует снять некоторые швы для уменьшения натяжения кожи. В последующем применяются влажно высушающие повязки с антисептиками. К иссечению некротизированных тканей следует прибегать только, когда граница некроза будет чётко видна. После удаления омертвевших тканей проводится лечение ран в соответствии с общепринятыми принципами. Следует отметить, что полного некроза лоскута мы не наблюдали ни в одном случае, поэтому выполнения повторной пластики не потребовалось.

Заключение

Описанные методы оперативного лечения эпителиальных копчиковых свищей мы применяем уже в течение 8 лет. Прооперировано более 280 больных. Наш опыт свидетельствует, что такая дифференцированная оперативная тактика позволяет снизить количество осложнений до 0,1%, рецидивов до 0,5%. Все это позволяет рекомендовать её для широкого применения в клинической практике.

ЛИТЕРАТУРА

1. Дульцев, Ю. В. Эпителиальный копчиковый ход / Ю. В. Дульцев, В. Л. Ривкин. – М: Медицина, 1988. – 125 с.
2. Агавелян, А. М. Тактика лечения острых неопухолевых проктологических заболеваний / А. М. Агавелян, А. К. Энфенджян // Вестн. хир. Армении. – 2001. – № 3. – С. 193-197.
3. Il trattamento radicale della cisti pilonidale sacrococcigea / L. Rosato [et al.] // Minerva-Chir. – 1997. – Vol. 52, N 10. – P. 1277-1279.
4. Kadaka, M. Surgical treatment for pilonidal sinus: a fourteen year experience / M. Kadaka // General Surgery. – Tokyo, Japan. – 1999. – P. 1-6.
5. Varabei, A. Treatment of pilonidal sinus abscess by rhomboid flap: is successful procedure / A. Varabei, M. Rimshza, V. Denisenko // Dis. Colon. Rectum. – 2004. – Vol. 47 – N 6. – P. 13.

Аадап аёу ёі ддаіі і і ааі оёё

210604, Даіі оаёёёа Ааёадопў,

а. Аёоааіё, оё. І аёдаіі аа, а. 10,

ОС «Аоі дау аёоааіёау і аёаіоі ау

ёёёі ё-аіёау аі ёіі ёоа»,

оаё. даа.: 8 (0212) 37-92-79,

e-mail: BOLN_priemn@vitebsk.by

Ааі ёаі ёі А.Ё.

Поступила 24.11.2008 г.

