

---

---

М.Д. ЛЕВИН, В.В. ТРОЯН

**ПАТОЛОГИЧЕСКАЯ ФИЗИОЛОГИЯ, ДИАГНОСТИКА И ПЕРСПЕКТИВЫ  
ЛЕЧЕНИЯ НИЗКИХ СВИЩЕВЫХ ФОРМ НЕПЕРФОРИРОВАННОГО АНУСА**

Государственный гериатрический центр, г. Натания,

Израиль,

ГУО «Белорусская медицинская академия последипломного образования»

Республика Беларусь

Несмотря на то что неперфорированный анус со свищем на промежность или преддверие влагалища считается низким пороком, большинство хирургов для его коррекции использует задний сагиттальный доступ, предложенный Alberto Pena, т.е. ту же операцию, которая применяется и при высоких пороках. От 10 до 30% оперированных больных в последующем страдают от недержания кала, и около 70% от хронического запора. Показано, что при этих пороках имеется нормально сформированный анальный канал со смещенным кпереди анальным отверстием, ширина которого почти всегда меньше ширины прямой кишки. В результате этого после 3 месячного возраста возникает запор и развивается вторичный мегаколон. Бужирующее воздействие широких каловых масс приводит к растяжению и несостоятельности пуборектальной петли, а также сужению и ригидности нижней части анального канала. Поэтому операцию нужно производить до развития этих изменений. Операция «формирования анального отверстия» заключается в приближении дистально-задней стенки анального канала изогнутым катетером, вставленным в свищевой ход, к туннелю внутри наружного анального сфинктера. Стенка анального канала выделяется на глубину 1 см, рассекается и пришивается к коже промежности. После бужирования, под прикрытием колостомы производится закрытие свищевого отверстия. При этой операции, в отличие от операции Pena, не повреждаются мышцы тазового дна. И если операция производится до развития хронических изменений в мышцах тазового дна, функциональные результаты хорошие.

*Ключевые слова: новорожденный, неперфорированный анус, атрезия прямой кишки, атрезия со свищем на промежность или преддверие влагалища, патофизиология аноректальных аномалий, хирургическое лечение.*

In spite of the fact, that imperforate anus with perineal or vestibular fistula is considered to be a low anorectal anomaly, the majority of surgeons use posterior sagittal anorectoplasty (Pena and de Vries) for its correction, i.e. the same procedure that is used to correct high anomalies. 10% to 30% of the postoperative patients suffer from total fecal incontinence and more then 70% – from chronic constipation.

It was shown that patients with these anomalies have normally formed anal canal. However, the opening of the fistula, which is usually narrower than fecal mass, is formed in the rectum with forward displacement from the proper location of the anal orifice. Megacolon and chronic constipation develop as a result of this relative stenosis in patients who are 3 + months old. The process of persistent straining of the puborectal muscle gradually results in the shortening of the anal canal. The caudal part of the anal canal does not fully open to the normal width due to muscle rigidity of the perineum. The operative procedure must be carried out before this pathologic alteration occurs.

The operating procedure of «the anal orifice formation» consists of bringing the distal caudal wall of the anal canal to the tunnel inside the external anal sphincter using a curved catheter inserted into the fistula. This wall is separated from the surrounding tissue on the depth of 1 cm and split. Then, its edges are sewn to the skin of the perineum. After the daily widening of the anal canal, closing of the fistula is

done under the colostomy protection. Unlike the Pena operation, this procedure spares pelvic muscles from injury. And if it is done prior to megacolon development, it has good functional prognosis.

*Keywords: newborn, imperforate anus, rectal atresia, anorectal fistula, vestibular fistula, pathologic physiology, anorectal anomalies, surgical treatment.*

К низким аноректальным аномалиям у девочек относятся атрезии со свищами на промежность и преддверие влагалища до уровня девственной плевы [1], а у мальчиков атрезии со свищами на промежность [2]. Групповое исследование японских авторов показало, что аномалии с ректоуретральными свищами у мальчиков могут быть не только высокими, но и низкими, т.е. дистальный конец кишечника может находиться, соответственно выше или ниже пуборектальной петли. Схема низкого порока описывается в виде «чайника», где его носик отображает идущий краниально свищевой ход [3].

S. Gans с соавторами [4] на основании гистологических и эмбриологических исследований пришли к выводу, что при отсутствии нормально расположенного анального отверстия кишечник почти всегда куда-нибудь открывается: то ли в уrogenитальный тракт, то ли на промежность. У новорожденных это сообщение может быть узким и не функционировать. В некоторых случаях при диссекции оно определяется в виде короткого тяжа. Как показали гистологические исследования, терминальный отдел кишечника имеет все характеристики ануса. По мнению этих авторов, пороки со свищевыми отверстиями следует называть «эктопированный анус» [4]. Как утверждал J. Caffey, в то время (1960–1980 гг.) этой теории придерживалось большинство исследователей, хотя и продолжали пользоваться уже привычным термином «свищ» [5].

### **Нормальная анатомия и физиология аноректальной зоны**

#### Манометрическое исследование.

Манометрия производилась устройством, состоящим из интубационной труб-

ки с надувной латексной манжеткой объемом 3 мл, которая через трехходовой кран соединялась с мембранным манометром [6]. Исследование выполнялось в положении на боку. Трубка со спущенной манжеткой вводилась в прямую кишку. После вдувания в манжетку через кран 3 мл воздуха манжетка низводилась в анальный канал и переключалась на манометр.

Нормальные параметры установлены при обследовании 20 детей разного возраста без патологии пищеварительной системы [7]. После низведения манжетки в анальный канал на манометре наблюдался скачкообразный подъем давления до 90 мм рт. ст. Этот подъем давления назван нами рефлекторным давлением, так как оно обусловлено рефлекторным сокращением наружного сфинктера в ответ на низведение манжетки в анальный канал. В течение минуты давление снижалось и стабильно устанавливалось на уровне 40–50 мм рт.ст. ( $43 \pm 0,8$  мм рт.ст.). Это давление, называемое базальным, обусловлено тонусом внутреннего анального сфинктера [8]. Резкое вдвигание в прямую кишку шприцем Жане 20 мл воздуха через воздуховодный канал интубационной трубки вызывало падение давления на 10–15 мм рт.ст. с возвращением его до исходного уровня в течение нескольких секунд. Это кратковременное снижение базального давления вызывается рефлекторной релаксацией внутреннего анального сфинктера и свидетельствует о положительном тормозном ректоанальном рефлексе [8, 9]. Исследование заканчивалось определением волевого давления, которое мы регистрировали по реакции ребенка на просьбу «сжать попу», а у детей до 2 лет по подъему давления при беспокойстве. При этом давление повышалось до 80–90 мм рт.ст., но про-

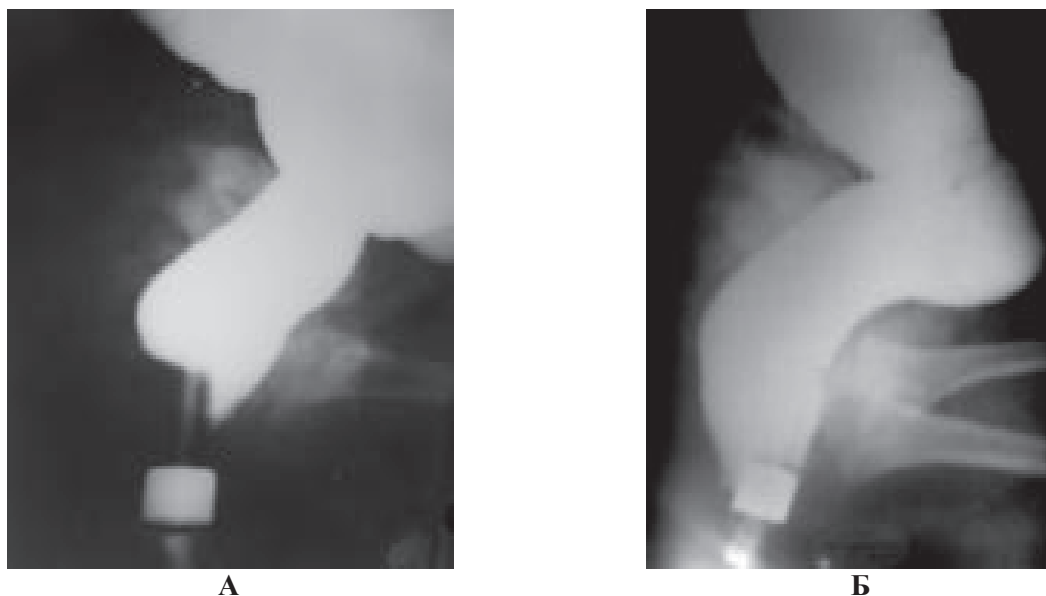


Рис. 1. Боковые рентгенограммы здорового младенца

Рентгеноконтрастный маркер на наконечнике клизмы расположен вблизи анального отверстия. А. Удержание контрастного вещества осуществляется сокращением анального канала, который определяется в виде рентгеногемативного расстояния между прямой кишкой и маркером позади наконечника клизмы. Контрастное вещество проникает в анальный канал спереди от наконечника вследствие релаксации внутреннего анального сфинктера. На этом уровне задняя стенка прижимается к наконечнику в результате сокращения пуборектальной петли. Б. Во время дефекации анальный канал раскрывается на ширину прямой кишки.

грессивно падало до базального уровня в течение первой минуты, несмотря на продолжение волевых усилий. Результаты исследования аналогичны данным Р. Meunier с соавт. [9] и подтверждают их мнение, что мышечные волокна наружного сфинктера не могут осуществлять длительного удержания.

#### Рентгенологическое исследование.

Рентгенологическое исследование производилось методом дозированной гидростатической ирригоскопии [10]. На наконечник клизмы нанизывался рентгеноконтрастный ограничитель, который соприкасался с анальным кольцом. Длина анального канала измерялась на боковых снимках после введения бариевой взвеси в толстую кишку. Она соответствовала расстоянию между прямой кишкой и рентгеноконтрастным маркером по заднему контуру наконечника. Во время заполнения толстой кишки контрастным веществом происходи-

ло периодическое проваливание контрастного вещества в анальный канал спереди от наконечника клизмы. В это время задняя стенка плотно прижималась к наконечнику (рис. 1, А). Аналогичная картина наблюдается при дефекографии. Опускание бария в анальный канал возникает вследствие релаксации внутреннего анального сфинктера, а задняя стенка прижимается к наконечнику в результате сокращения пуборектальной петли [11]. В 10 случаях заполнение толстой кишки контрастным веществом производилось через интубационную трубку описанного выше манометрического устройства, что позволило производить манометрическое исследование в процессе введения бариевой взвеси. У детей, приученных к горшку, контрастная клизма сопровождалась 2–3 периодами проваливания контрастного вещества спереди от интубационной трубки с последующим выталкиванием бария назад в прямую кишку. Проваливание контрастно-

го вещества в анальный канал сопровождалось снижением анального давления, а исчезновение барьера из анального канала – увеличением давления до базального уровня. У детей, не приученных к горшку, происходила непроизвольная дефекация, во время которой наблюдалось широкое раскрытие анального канала до ширины, равной диаметру прямой кишки (рис. 1, Б). Нормальная длина анального канала возрастает от 1,7 см у новорожденных до 3,9 см в возрасте 14 лет. Эти данные соответствуют результатам измерения длины анального канала манометрическим способом [12]. Дозированная гидростатическая ирригоскопия позволяет также точно определить величину толстой кишки и оценить степень ее увеличения, т.е. степень мегаколон [13].

На основании рентгенофункциональных исследований предложена следующая гипотеза удержания и дефекации [14]. Длительное непрерывное удержание кала обеспечивается сменой реакции удержания реакцией адаптации. Реакция удержания разворачивается после поступления в прямую кишку очередной порции кала, что приводит к увеличению ректального давления до порогового уровня. В ответ на это анальный канал перекрывается в результате сокращения наружного сфинктера и пуборектальной петли. В это время внутренний сфинктер расслабляется и восстанавливает свой сократительный потенциал. Прямая кишка, адаптируясь к ректальному содержанию, расслабляется, что приводит к снижению ректального давления. Когда оно опускается ниже порогового значения, функцию удержания берет на себя сокращенный внутренний анальный сфинктер, в то время как наружный сфинктер и пуборектальная мышца расслабляются, для восстановления своей способности к сокращению в последующей фазе. Многократная смена реакции удержания реакцией адаптации и наоборот обеспечивает удержание кала до осознанной возможности

дефекации. Известно, что дефекация сопровождается релаксацией пуборектальной петли, наружного и внутреннего анальных сфинктеров. После заполнения прямой кишки жидкой бариевой взвесью во время дефекации происходит рефлекторное раскрытие анального канала до ширины прямой кишки. Если жидкая бариевая взвесь проходила бы через анальный канал в результате механического проталкивания, это происходило бы узкой струей, прокладывая путь в пределах тазового дна через плотно лежащие мышцы.

Формирование гладкостенного канала по диаметру прямой кишки, т.е. по диаметру сформированного в ней кала, прямо указывает на части мышцы, поднимающей задний проход, которые участвуют в этом процессе. Это подвздошно-копчиковая (*Piiosocci*geus), копчиковая (*socci*geus) и лоннокопчиковая (*pubococci*geus) мышцы. Первые две мышцы с двух сторон прикрепляются к запирающей фасции и седалищным буграм, а затем идут вниз параллельно прямой кишке [1]. Приближаясь к коже, они пересекаются в перпендикулярном направлении с парасагитальными волокнами наружного сфинктера [2]. Мышце, поднимающей задний проход (*m. levator ani*), как ни странно, до сих пор приписывается роль, обозначенная в ее названии [1, 2]. Очевидно, что части мышцы, поднимающей задний проход, которые образуют тазовое дно, не только и не столько поднимают анальное отверстие, но что более важно, раскрывают анальный канал для прохождения каловых масс. А. Shafik с сотрудниками [15] показали, что во время дефекации раскрытие анального канала сопровождается перистальтической волной, которая начинается с ректосигмоидного соединения и, продолжаясь в аборальном направлении, изгоняет кал из прямой кишки. Они продемонстрировали, что это «выжимание» имеет рефлекторное происхождение (рис. 2). Таким образом, во время дефекации разные части мышцы, поднимающей зад-

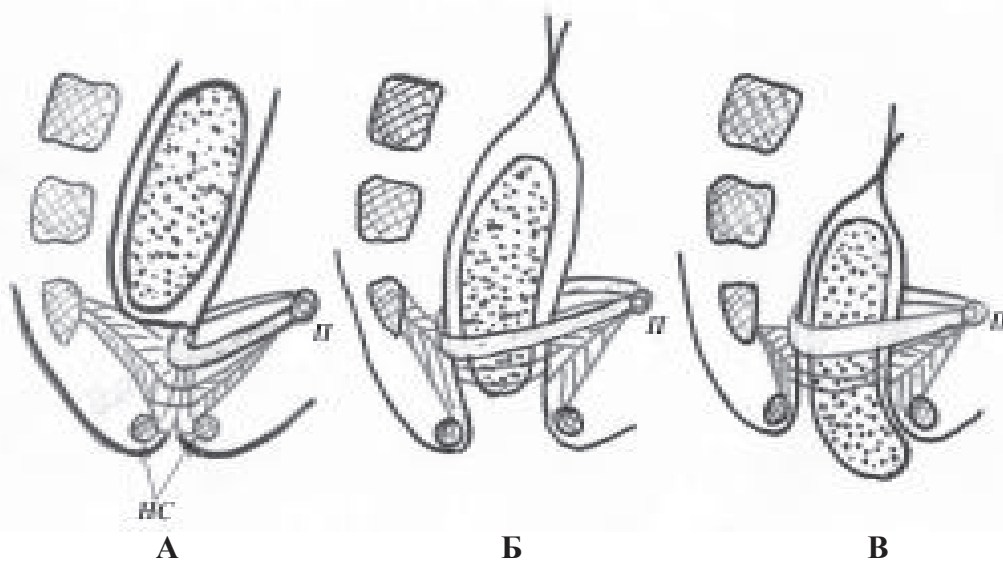


Рис. 2. Схема акта дефекации

- А.** В прямой кишке сформированные каловые массы. Анальный канал закрыт. П – лобковая кость. НС – наружный анальный сфинктер.
- Б.** В результате сокращения мышц тазового дна анальный канал раскрылся до диаметра соответствующего диаметру каловых масс. Пуборектальная петля и НС расслаблены. Началась перистальтика с сигморектального соединения.
- В.** Мышцы тазового дна растягивают анальное кольцо и подтягивают его краниально, натягивая его таким образом на каловые массы.

ний проход, функционируют самостоятельно: пуборектальная петля расслабляется, а мышцы, образующие тазовое дно, сокращаются.

Из этого краткого анализа нормальной физиологии аноректальной зоны следуют два важных вывода, которые в применении к аноректальным порокам до сих пор не принимаются во внимание.

1. При низких пороках, при которых анальный канал в той или иной степени сформирован, он постоянно находится в сомкнутом состоянии.

2. Во время операции при аноректальных пороках следует сохранять не только мышцы, участвующие в удержании кала, но и мышцы, участвующие в дефекации, а также нервные связи стенки анального канала с мышцами тазового дна.

### Патологическая анатомия и физиология низких свищевых аномалий

В Белорусском центре детской хирур-

гии с низкими аноректальными аномалиями до операции было обследовано 55 больных в возрасте от 10 дней до 12 лет (из них 7 мальчиков). Промежностный свищ был у 6 девочек, а у 42 больных свищ открывался во влагалище. Жалобы на хронический запор были у 47 больных. Недержание кала отмечено в 4 случаях [16].

#### Манометрическое исследование.

Манометрическое исследование было успешным у 10 из 14 больных, где эта попытка производилась [7]. В четырех случаях из-за выраженного стеноза свищевое отверстие не пропускало интубационную трубку. В 9 случаях давление в анальном канале сразу установилось на отметке 35–45 мм рт.ст. ( $41,6 \pm 3,4$  мм рт.ст.), т.е. отсутствовало рефлекторное давление, а базальное давление было близким к норме. Волевое давление у них не поднималось выше 55 мм рт.ст. У всех больных выявлен положительный ректоанальный рефлекс. Таким образом, манометрическое исследование свидетельствовало о наличии анально-

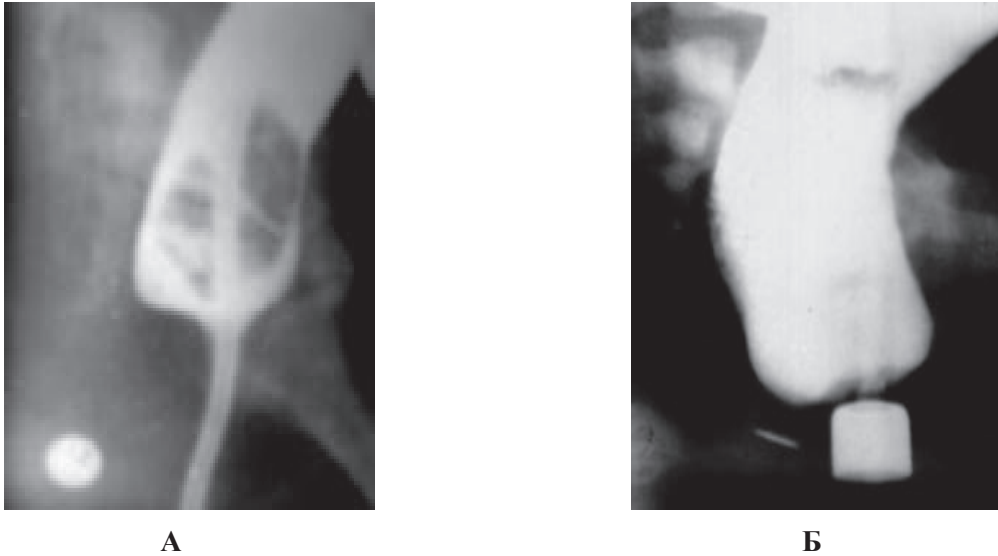


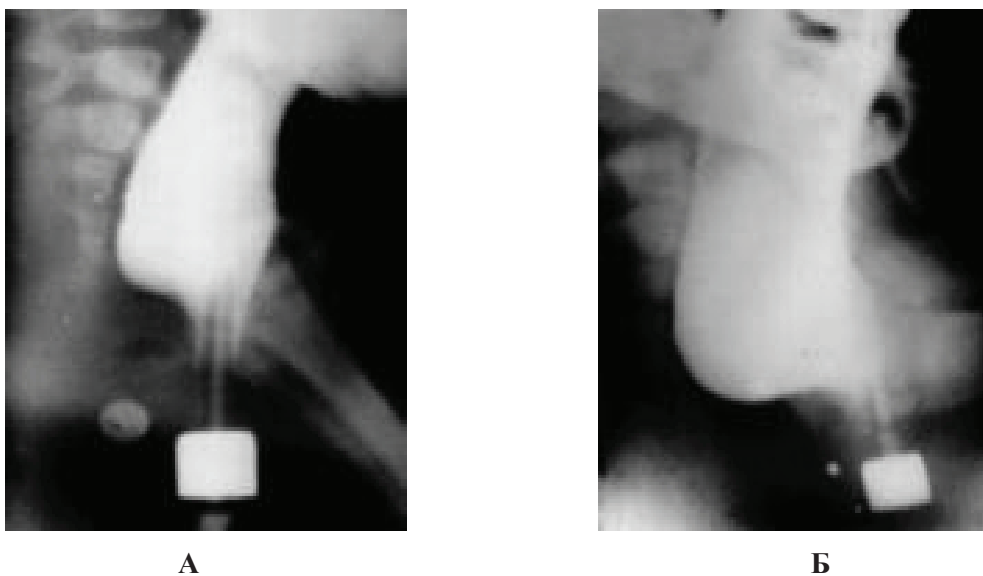
Рис. 3. Боковые рентгенограммы аноректальной зоны девочки 8 мес. с вестибулярным свищем  
 А. Бариевая взвесь в небольшом количестве введена в прямую кишку через катетер. Расстояние между меткой на промежности в области активности наружного сфинктера и прямой кишкой равно 2 см, что соответствует нормальной длине анального канала в этом возрасте. Б. Во время дозированной ирригоскопии анальный канал раскрылся до ширины прямой кишки. Расстояние между дистальной стенкой анального канала и меткой на промежности равно 0,5 см.

го канала с нормально функционирующим внутренним анальным сфинктером. В окружности дистальной части анального канала у 9 больных наружный анальный сфинктер отсутствовал. У них наружный сфинктер определялся позади свищевого отверстия по характерному сокращению его волокон в ответ на раздражение промежности кончиком иглы. Среди этих детей были две девочки 8 и 12 лет с промежностной формой порока. Несмотря на отсутствие наружного сфинктера в окружности свищевого отверстия у них не было никаких признаков недержания кала. Эти данные свидетельствуют о том, что функция наружного сфинктера не играет определяющей роли в длительном удержании кала.

У одного из 10 больных, обследованных манометрически, определялись нормальные цифры рефлекторного и волевого давления. На операции подтверждено наличие мышечных волокон наружного сфинктера вокруг смещенного кпереди от обычного места расположения выходного отдела кишечника [7].

#### Рентгенологическое исследование.

Аналізу подвергнуты результаты рентгенологического обследования 55 больных с низкими свищевыми аномалиями в возрасте от 10 дней до 12 лет [16, 17]. У 52 (94%) из них диагностирован вторичный мегаколон, в том числе у 5 детей без жалоб на запор. Степень расширения прямой и толстой кишок была пропорциональна возрасту и степени сужения выходного отверстия кишечника. У 21 из 22 больных первого года жизни длина анального канала была нормальной (рис. 3) и укорочена у одного ребенка. У большинства детей старше года наблюдалось значительное укорочение анального канала по сравнению с возрастной нормой, что всегда сочеталось с расширением прямой кишки и левым отделом толстой кишки (рис. 4). Как видно из приведенного примера процесс укорочения анального канала начинается на первом году жизни, что проявлялось проникновением контрастного вещества позади наконечника клизмы. Это свидетельствует о слабости пуборектальной мышцы, которая недостаточно сильно прижимает зад-

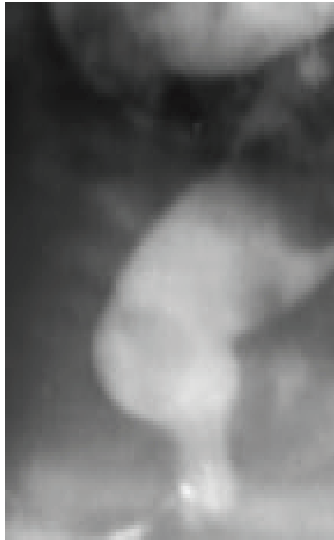

**Рис. 4.** Боковые рентгенограммы аноректальной зоны больной с вестибулярным свищем в возрасте 6 мес. (А) и в возрасте 1 года и 2 мес. (Б)  
**А.** Наблюдается проникновение бариевой взвеси позади наконечника клизмы, что свидетельствует о слабости пуборектальной мышцы. **Б.** Расширение прямой кишки сочетается с резким укорочением расстояния между меткой на промежности и прямой кишкой (анального канала).

нюю стенку анального канала к наконечнику. Резкое укорочение анального канала происходит в возрасте старше года из-за такого сильного ослабления и растяжения пуборектальной мышцы, что даже незначительное давление в прямой кишке приводит к ее несостоятельности и проникновению бария в верхнюю часть анального канала. Фактически верхняя часть анального канала перестает выполнять функцию удержания. В ней накапливаются каловые массы как в прямой кишке. При дефекографии создается впечатление, что прямая кишка расположена ниже, чем обычно и поэтому это состояние называют опущением тазового дна [18]. Удержание происходит за счет сокращения мышц, окружающих дистальную часть анального канала.

Параллельно с расширением прямой кишки происходят изменения и в нижней части анального канала. У них во время напряжения и провокации акта дефекации дистальная часть анального канала раскрывается по ширине значительно меньшей, чем в норме (рис. 5). Для определения состояния дистальной части анального кана-

ла оказалась полезна следующая методика [16]. После введения в прямую кишку небольшого количества бариевой взвеси через свищевое отверстие в прямую кишку вводится катетер Фолея (Foley). Его баллон раздувается до диаметра, равного ширине просвета кишки в данном возрасте [10]. После этого баллон низводится в анальный канал до упора (рис. 6, А). Если у здоровых детей тяга за катетер приводила к его выпадению наружу, то у больных со свищами баллон задерживался над свищевым отверстием. Расстояние между стенкой баллона и меткой на промежности у детей первого года жизни варьировало от 2 до 5 мм. Это расстояние было тем больше, чем более выражен был подкожно-жировой слой. Чтобы вытащить баллон наружу приходилось стравливать воздух и уменьшить, таким образом, диаметр баллона (рис. 7). В возрасте старше года баллон задерживался значительно выше, что свидетельствовало о сужении дистальной части анального канала.

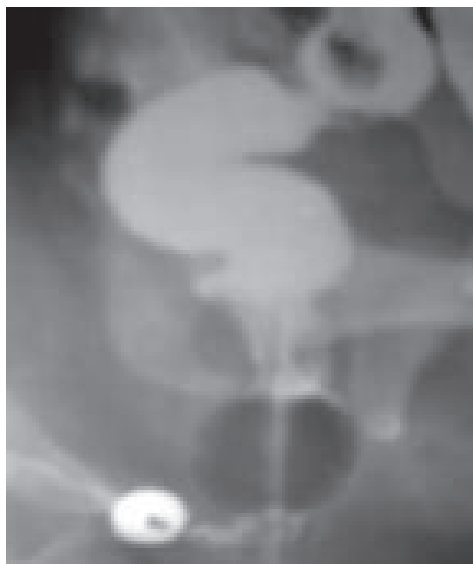


**Рис. 5.** Боковая рентгенограмма аноректальной зоны во время дефекации у больной с атрезией прямой кишки со свищем на промежность. Прямая кишка расширена, а дистальная часть анального канала значительно уже нормы

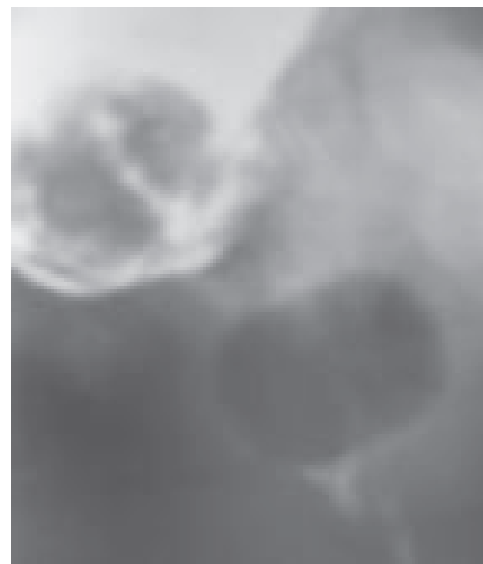### Обсуждение

У нормального эмбриона разделение

кишки каудальнее пубококцигиальной линии происходит путем врастания мезодермы с боковых сторон. Задняя часть кишки становится верхней частью анального канала. Развитие нижней части анального канала начинается с формирования двух возвышений: правого и левого анальных бугорков, которые появляются перед хвостовой складкой. Анальные бугорки растут вентрально до тех пор, пока не встретятся в одной точке с задней кишкой [19, 20]. Низкие аноректальные аномалии развиваются в результате нарушения реканализации заблокированного эпителиальной «пробкой» анального отверстия. Верхняя часть анального канала, встретив препятствие на пути к нижней части, в поиске выхода смещается кпереди [21]. Она может не достичь выхода и тогда развивается низкая атрезия без свища, а также может открыться на промежность или в преддверие влагалища. Авторы считают, что эту патологию следует называть эктопией анального отверстия [21].



**А**



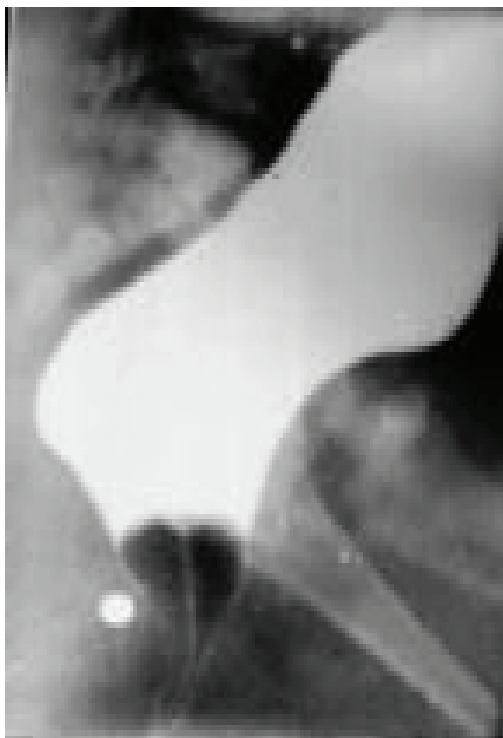
**Б**

**Рис. 6.** Исследование анального канала с катетером Foley

**А.** У девочки 7 мес. баллон катетера Foley, низведенный до упора, задержался над сужением в области свищевое отверстие. Расстояние между стенкой катетера, т.е. стенкой анального канала, и меткой на промежности 2 мм.

**Б.** У девочки 2,5 лет в прямой кишке каловые массы. Стенка баллона катетера Foley расположена в 10 мм от метки в области активности наружного сфинктера. Баллон задержался над узкой дистальной частью анального канала.





**Рис. 7.** Девочка 1 года с вестибулярным свищем

Расширенная прямая кишка. Даже спущенный до малого объема баллон не проходит через узкое свищевое отверстие.

Приведенные выше исследования свидетельствуют о том, что при низких аноректальных аномалиях анальный канал сформирован и расположен как в норме. Лишь выходной отдел анального канала расположен вне действия поверхностной порции наружного анального сфинктера. Свищевое отверстие, смещенное кпереди от должного места, почти всегда уже диаметра прямой кишки, где формируются каловые массы. В результате этого несоответствия, каловые массы скапливаются в прямой кишке и левой половине толстой кишки, вызывая их расширение. Это происходит в возрасте старше 3 мес., когда в результате перехода на смешенное вскармливание, образуется сформированный кал. Так развивается мегаколон, в том числе и мегаректум.

Многочисленные попытки изгнать каловые массы из прямой кишки приводят к растяжению пуборектальной петли. В воз-

расте старше года это ослабление достигает такой степени, что верхняя часть анального канала перестает работать на удержание кала. Параллельно с этим происходят изменения в нижней части анального канала. Ее просвет во время дефекации меньше нормальной ширины прямой кишки, характерной для данного возраста. Возникает несоответствие между пропускной способностью узкой дистальной частью анального канала и широкими каловыми массами, формирующимися в расширенной прямой кишке. Стенки дистальной части анального канала становятся ригидными, так как не пропускают баллон катетера Foley. С этим связано развитие у некоторых детей недержания кала. Такие же изменения, т.е. укорочение анального канала и постепенное сужение дистальной части анального канала, происходят у больных с функциональным запором, что также объясняется ослаблением пуборектальной мышцы и ригидностью мышц тазового дна [13, 16, 17]. Эти изменения анального канала, которые возникают в результате относительного стеноза свищевого отверстия, являются причиной неудовлетворительных послеоперационных функциональных результатов, степень которых тем хуже, чем позже оперирован ребенок.

### Лечение и отдаленные результаты

До начала 80-х годов двадцатого века при промежностных свищах производилась операция заднего сечения (cut back anoplasty), а при свищах в преддверие влагалища – перемещение выходного отверстия кишечника в центр активности наружного сфинктера (translocation anoplasty). При высоких аномалиях производились разные модификации брюшно-промежностной операции (pull-through anoplasty) [22]. С 1982 году после опубликования операции заднего сагиттального доступа [23] эту операцию производят при всех видах аномалий [22, 23, 24]. Операция начинается с

рассечения кожи промежности между крестцом и анальной ямкой. По средней линии пересекаются мышцы тазового дна до уретры. Выделяется и мобилизуется терминальная кишка, которая низводится через мышечный комплекс. Стенка кишки сшивается с мышцами и кожей. Так конструируется анальный канал [23].

Возникает естественный вопрос: зачем делать операцию заднего сагиттального доступа у больных с низкими аноректальными аномалиями? Ведь у них имеется нормальный анальный канал. Зачем выделять «терминальную кишку» из мышечно-го комплекса и разрушать ее нервные связи со сфинктерами, которые не только участвуют в удержании, но и в формировании анального канала при дефекации? Тем более что известно, чем меньше травма внутри таза, тем лучше функциональные результаты [25].

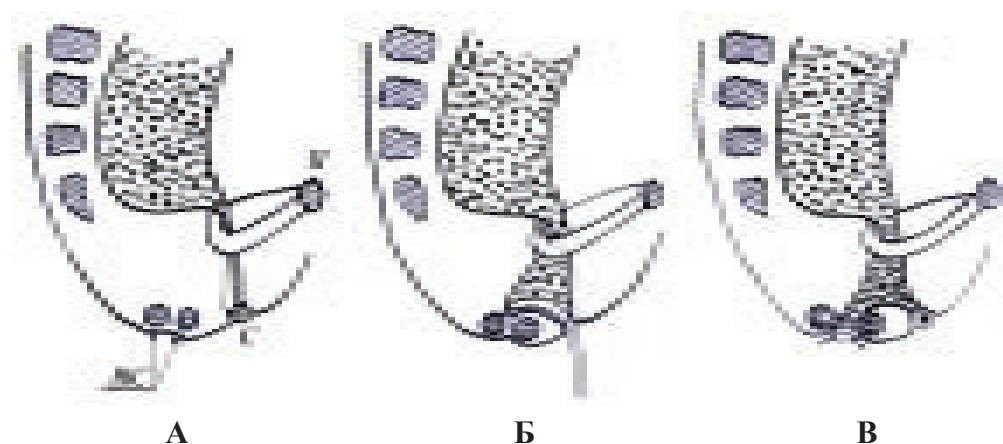
Почему операция Pena получила такое широкое распространение? Так ли хороши ее результаты или это только модное течение?

По данным J. Lin, вопреки всем усилиям после операции задней сагиттальной аноректопластики от недержания кала страдают от 10 до 30% больных [22]. Еще у большего числа больных (73%) развивается хронический запор [26]. По мнению W. Mulder с соавторами [27], операция заднего сагиттального доступа при высоких и промежуточных аномалиях не имеет преимуществ перед брюшно-промежностной проктопластикой. Неудовлетворительные результаты наблюдаются и при других операциях, особенно если они производятся с опозданием [28, 29].

В 1983 году была предложена операция формирования анального отверстия, которая позволяет использовать все созданные природой элементы анального канала, а также поверхностную порцию наружного сфинктера, не повреждая мышц и их связи со стенкой анального канала [7]. Операция производится после наложения

колостомы. В центре активности наружного сфинктера делается крестообразный разрез кожи 1,5x1,5 см. После умеренного растяжения мышц наружного сфинктера и образования не глубокого туннеля изогнутым зондом, введенным через свищевое отверстие, выпячивают дистальную стенку анального канала в созданное отверстие (рис. 8). Эта стенка на двух держалках выделяется на глубину 1,5–2 см, а затем рассекается между держалками и ее края подшиваются к краям кожной раны. Бужирование вновь созданного анального отверстия с постепенным увеличением диаметра бужа начинается через 2 недели после операции. При достижении достаточного диаметра анального отверстия производится закрытие свищевого отверстия. Стенки свища мобилизуются на глубину 2–3 мм от края. Затем накладываются швы таким образом, что завязывание осуществляется со стороны слизистой анального канала. Это приводит к вворачиванию тканей свища в просвет анального канала. Через месяц производится ликвидация колостомы.

Операция была выполнена у 20 девочек с ректовагинальным свищем [17]. Отдаленные результаты прослежены через 0,5–2 года. В 15 случаях дети были здоровы с замечательным косметическим эффектом. У 3 из них наблюдался рецидив свища в виде точечного отверстия. Но он был ликвидирован после небольшой коррекции. У 2 больных редкое каломазание возникало при наличии жидкого стула. В 3 случаях результат признан неудовлетворительным из-за периодического каломазания 1 раз в неделю (2 больных) и хронического запора (1 больной). Повторное рентгенологическое исследование и анализ 4 из 5 последних наблюдений показал, что дети были оперированы в возрасте 1; 1,5; 3 и 4 лет. У каждого из них обнаружено укорочение анального канала, которое наблюдалось еще до операционной коррекции. Таким образом, выявленные после операции формирования анального отверстия функцио-



**Рис. 8. Схема операции формирования анального отверстия при аноректальном пороке со свищем в преддверие влагалища**

**А.** Патологическая анатомия порока – боковой обзор. П – лобковая кость с прикрепленной к ней пуборектальной петлей. НС – поверхностная порция наружного анального сфинктера. С – свищевое отверстие. Анальный канал между прямой кишкой и свищевым отверстием находится в сомкнутом состоянии.

**Б.** Изогнутый зонд приближает заднюю стенку анального канала навстречу к туннелю внутри наружного сфинктера.

**В.** Схема аноректальной зоны после первого этапа операции.

нальные нарушения обусловлены слабостью пуборектальной мышцы, которая развилась до операции вследствие стеноза свищевое отверстие.

### Заключение

Нормальная функция удержания кала и дефекации – это дар, который по достоинству могут оценить только те, у кого есть проблемы. Задача хирурга достичь нормальной функции у 100% больных с низкой аноректальной аномалией. И это возможно, если производить операцию формирования анального отверстия до появления вторичных повреждений мышц тазового дна. Однако следует иметь в виду, что закрытие свищевое отверстие тоже является вызовом хирургу и поэтому его нужно осуществлять при чистой кишке, т.е. под прикрытием колостомы.

### ЛИТЕРАТУРА

1. Pena, A. Potential anatomic sphincters of anorectal malformations in females / A. Pena // *Birth. Defects Orig. Artic. Ser.* – 1988. – Vol. 24, N 4. – P. 163-75.
2. Stephens, F. D. Potential anatomic sphincters of anorectal malformations in males / F. D. Stephens // *Birth. Defects Orig. Artic. Ser.* – 1988. – Vol. 24, N 4. – P. 155-61.
3. By the Japan study group of anorectal anomalies. A group study for the classification of anorectal anomalies in Japan with comments to the International classification (1970) // *Pediatr. Surg.* – 1982. – Vol. 17. – P. 302-308.
4. Gans, S. L. Congenital anorectal anomalies: changing concepts in management / S. L. Gans, N. B. Fridman, J. S. David // *Clin. Pediatr.* – 1963. – Vol. 2, N 11. – P. 605-613.
5. Caffey, J. *Pediatric x-Ray diagnosis* / J. Caffey. – Chicago etc.: Springer, 1978. – 1737 p.
6. Мишарев, О. С. Функциональные и рентгенологические исследования аноректальной зоны при заболеваниях кишечника / О. С. Мишарев, М. Д. Левин // *Хирургия.* – 1984. – № 12. – С. 78-82.
7. Теоретическое обоснование хирургической тактики при атрезии прямой кишки со свищами на промежность или преддверие влагалища у детей / О. С. Мишарев [и др.] // *Вестн хирургии.* – 1983. – № 4. – С. 92-97.

8. Frenckner, B. Ano-rectal manometry in the diagnosis of Hirschprung's disease in infants / B. Frenckner // *Acta Pediatr. Scand.* – 1978. – Vol. 67, N 2. – P. 187-92.
9. Meunier, P. L'exploration manometrique de l'appareil ano-rectal de l'enfant / P. Meunier, P. Mollard, J. de Beanjew // *Pediatric (Lyon)*. – 1974. – Vol. 29, N 7. – P. 679-88.
10. Левин, М. Д. К рентгенологической анатомии толстой и прямой кишок у детей / М. Д. Левин // *Вестн. рентгенологии*. – 1985. – № 2. – С. 40-45.
11. Nussel, D. Semiologie radiologique fonctionnelle dans la maladie de Hirschprung et dans d'autres formes de dischesie / D. Nussel, N. Genton, C. Bozic // *Ann. Radiol.* – 1976. – Vol. 19, N 1. – P. 111-122.
12. Simultaneous endoluminal sonography and manometry to assess anal sphincter complex in normal subjects / R. F. Wong [et al.] // *Dig. Dis. Sci.* – 1998. – Vol. 43, N 11. – P. 2363-2372.
13. Левин, М. Д. Функциональный мегаколон у детей / М. Д. Левин, О. С. Мишарев // *Педиатрия*. – 1983. – № 8. – С. 20-24.
14. Левин, М. Д. Рентгенофункциональные исследования актов удержания и дефекации / М. Д. Левин // *Педиатрия*. – 1983. – № 2. – С. 49-52.
15. Videodefecography: a study of the motile pattern / A. Shafik [et al.] // *Surg. Radiol. Anat.* – 2003. – Vol. 25, N 2. – P. 139-144.
16. Левин, М. Д. Рентгенофункциональные исследования при эктопии анального канала у детей // *Вестник рентгенологии* / М. Д. Левин. – 1989. – № 5. – С. 10-16.
17. Никифоров, А. Н. // *Вестник хирургии* / А. Н. Никифоров, М. Д. Левин, И. Ф. Абу-Варда. – 1990. – № 8. – С. 78-82.
18. Cinedefecographic findings in patients with obstructed defecation syndrome A study in 420 cases / A. Renzi [et al.] // *Minerva Chir.* – 2006. – Vol. 61, N 6. – P. 493-499.
19. Chatterjee, S. K. Double termination of the alimentary tract: second look / S. K. Chatterjee // *Pediatr. Surg.* – 1980. – Vol. 17, N 5. – P. 623-627.
20. de Vries, P. A. The staged sequential development of the anus and rectum in human embryos and fetuses / P. A. de Vries, G. W. Friedland // *J. Pediatr. Surg.* – 1974. – Vol. 9, N 5. – P. 755-769.
21. Normal and abnormal embryonic development of the anorectum in human embryos / R. A. Nievelstein [et al.] // *Teratology*. – 1998. – Vol. 57, N 2. – P. 70-78.
22. Lin, J. N. Anorectal malformations – update 1998 / J. N. Lin // *Changcheng Yi Xue Za Zhi.* – 1998. – Vol. 21, N 3. – P. 237-250.
23. de Vries, P. A. Posterior sagittal anorectoplasty / P. A. de Vries, A. Pena // *J. Pediatr. Surg.* – 1982. – Vol. 17, N 5. – P. 638-643.
24. Treatment of vestibular fistulas in older girls / R. Sanchez Martin [et al.] // *Cir. Pediatr.* – 2002. – Vol. 15, N 4. – P. 140-144.
25. Anorectal function and endopelvic dissection in patients with repaired imperforate anus / C. C. Chen [et al.] // *Pediatr. Surg. Int.* – 1998. – Vol. 13, N 2. – P. 133-137.
26. *J. Pediatr. Surg.* / R. Rintala [et al.]. – 1993. – Vol. 28, N 8. – P. 1054-1058.
27. Posterior sagittal anorectoplasty: functional results of primary and secondary operation in comparison to the pull-through method in anorectal malformations / W. Mulder [et al.] // *Eur. J. Pediatr. Surg.* – 1995. – Vol. 5, N 3. – P. 170-173.
28. Prospective controlled long-term follow-up for functional outcome after anoplasty in boys with perineal fistula / M. P. Pakarinen [et al.] // *J. Pediatr. Gastroenterol. Nutr.* – 2007. – Vol. 44, N 4. – P. 436-439.
29. Haider, N. Mortality and morbidity associated with late diagnosis of anorectal malformations in children / N. Haider, R. Fisher // *Surgeon.* – 2007. – Vol. 5, N 6. – P. 327-330.

*Поступила 27.09.2008 г.*