

**Т.В. ГУГЕШАШВИЛИ, В.В. АНИЧКИН, А.К. МЕЛОЯН, А.Н. КУЛАЖЕНКО,
А.М. ШЕСТЕРНЯ, Е.В. РОДИНА, А.Е. ФИЛЮСТИН**

**ХИРУРГИЧЕСКОЕ ЛЕЧЕНИЕ БОЛЬНЫХ
С ЦЕРЕБРОВАСКУЛЯРНОЙ НЕДОСТАТОЧНОСТЬЮ**

ГУ «Республиканский научно-практический центр
радиационной медицины и экологии человека»,
г. Гомель, Республика Беларусь

Обследованы 210 пациентов с установленным диагнозом церебральный атеросклероз. У 61 выявлены гемодинамический значимый стеноз и патологическая извитость внутренней сонной артерии. Прооперировано 40 больных. У 2-х больных со стенозом произведено эверсионная эндартерэктомия. У 32-х с патологической извитостью выполнены различные реконструктивные операции. В трех случаях при сочетании стеноза и патологической извитости произвели реконструкцию устраняющую обе патологии. 3 больным произведен ангиолиз. В результате обследования пациентов до и после операции отмечено улучшение мозгового кровообращения, нормализация общего состояния и регресс клинических проявлений ишемии мозга.

Ключевые слова: сонная артерия, стеноз, патологическая извитость, цереброваскулярная недостаточность, хирургия.

210 patients with the stated diagnosis of cerebral atherosclerosis were examined. Hemodynamic significant stenosis and pathological sinuosity of the internal carotid were revealed in 61 patients. 40 patients were operated on. Eversion endarterectomy was performed in 2 patients with stenosis. Various reconstructive operations were carried out in 32 patients with pathological sinuosity. The reconstruction eliminating both pathologies was performed in three cases in combination of stenosis and pathological sinuosity. Arteriolyis was made in 3 patients. As the result of the patients' examination before and after operation, one observed a marked improvement of the brain blood circulation, normalization of the general state and regress of clinical manifestations of the brain ischemia.

Keywords: carotid, stenosis, pathological sinuosity, cerebrovascular deficiency, surgery.

Введение

Среди всех форм нарушения мозгового кровообращения ишемический тип составляет 10–40%. По данным Н.В. Верещагина [2], причиной инфаркта мозга в 30–40% случаях является экстракраниальное поражение ветвей дуги аорты. У ликвидаторов аварии на Чернобыльской АЭС, учитывая полифакторный патогенез цереброваскулярной патологии, заболеваемость имеет отчетливую тенденцию к увеличению.

Профилактика и лечение нарушений

мозгового кровообращения по ишемическому типу перестала быть проблемным вопросом только для неврологов. Изучив этиопатогенез этого патологического состояния и определив значительную роль в её развитии патологии сонных артерий, возникла необходимость консервативные методы лечения дополнить оперативными. Предложены различные варианты хирургической коррекции экстракраниальных отделов ветвей дуги аорты, которые, по мнению многих авторов [1, 3, 4], имеют профилактическое значение для предупреждения

дения острых нарушений мозгового кровообращения.

Цель работы – улучшить результаты лечения цереброваскулярной недостаточности у ликвидаторов и лиц, пострадавших от аварии на Чернобыльской АЭС, посредством усовершенствования и практического внедрения реконструктивных операций на экстракраниальных отделах сонных артерий

Материалы и методы

В ходе выполнения работы использовали: ядерно-магнитно-резонансный томограф, компьютерный томограф, аппараты ультразвуковой диагностики.

В до- и послеоперационном периоде проводили:

цветное дуплексное сканирование брахиоцефальных артерий;

транскраниальную доплерографию сосудов головного мозга;

ядерно-магнитно-резонансную ангиографию брахиоцефальных артерий;

компьютерную томографию головного мозга.

При выявлении патологии сонных артерий выполняли следующие операции:

каротидную эндартерэктомию (КЭ) при стенозе сонных артерий;

реконструктивную операцию при патологической извитости внутренней сонной артерии (ВСА);

КЭ и реконструктивную операцию при сочетании двух заболеваний.

Результаты и обсуждение

Обследованы 210 пациентов из числа состоящих на учете с установленным диагнозом церебрального атеросклероза, среди которых ликвидаторы составили 44 человека. Транзиторные ишемические атаки от-

мечались у 26, в том числе среди ликвидаторов у 7, распределение по полу и возрасту было следующим: женщин – 128, мужчин – 82, средний возраст 55,9 лет и 62,3 лет соответственно. Всем производили ультразвуковое дуплексное сканирование брахиоцефальных артерий. Критический стеноз 70% и более выявлен у 6 пациентов, менее 70% – у 21 больного. Патологическая извитость диагностирована у 55 пациентов, которым дополнительно выполняли ядерно-магнитно-резонансную ангиографию, 12 пациентам, у которых в анамнезе был инсульт, производили компьютерную томографию головного мозга. Для изучения внутричерепного мозгового кровообращения всем пациентам выполняли транскраниальную доплерографию. При наличии стеноза внутренней сонной артерии 70% и более, или при наличии гетерогенной эмболоопасной бляшки, гемодинамически значимой извитости внутренней сонной артерий 61 пациенту предложили оперативное лечение, прооперировано 40 больных, среди них 4 ликвидаторов. Операции выполняли с использованием инструментов для сосудистой хирургии, в качестве шовного материала использовали Пролен 6/0 на двух колющих атравматичных иглах.

С целью предупреждения интраоперационной ишемии головного мозга, до пережатия общей сонной артерии (ОСА), всем пациентам производили электроманометрию. При недостаточности ретроградного артериального давления, в 5 случаях, применяли управляемую артериальную гипертензию. Необходимости в использовании временного шунта не возникала. При наличии у пациентов стеноза внутренней сонной артерии на фоне атеросклероза, если атеросклеротическая бляшка имела протяженность не более 2-х см, из существующих хирургических методик восстановления просвета предпочтение отдавали эвер-

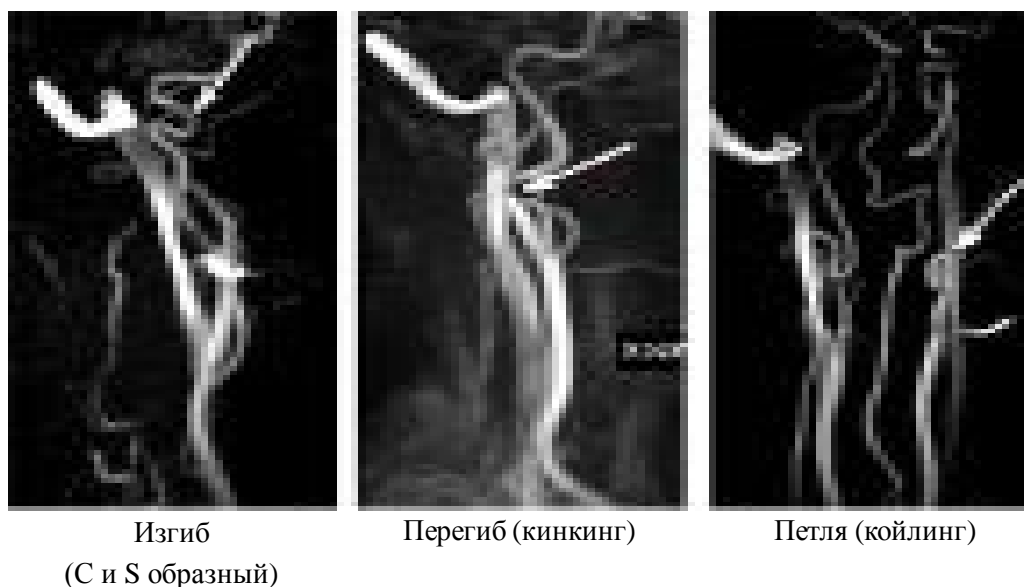


Рис. 1. Варианты патологической извитости внутренней сонной артерии

сионной эндартерэктомии, которая позволяет эффективно устранить стеноз и предотвратить риск рестенозирования. Всего произведено 2 операции.

Наличие у пациента патологической извитости внутренней сонной артерии (рис.1) предполагало использование различных вариантов реконструкции: редрессация бифуркации общей сонной артерии, с резекцией сегмента ОСА (1–4см) и формированием сосудистого анастомоза конец в конец. Этой методике отдавали предпочтение, поскольку при выполнении реконструкции, архитектура бифуркации общей сонной артерии не меняется, сохраняется кровоток по наружной сонной артерии (НСА) и формирование сосудистого анастомоза общей сонной артерии, из за большего его диаметра в сравнении с внутренней сонной артерией, технически проще, и практически исключается риск рестенозирования в зоне анастомоза. По такой методике выполнено 28 операций (рис.2).

Если устранить патологическую извитость внутренней сонной артерии в результате редрессации бифуркации не удавалось из-за недостаточной длины наружной сонной артерии, производили резекцию из-

бытка внутренней сонной артерии с формированием сосудистого анастомоза. По этой методике выполнено 4 операции.

При сочетании стеноза и патологической извитости внутренней сонной артерии 3 больным производили реконструкцию одновременно устраняющую обе причины (рис. 3). При этом стеноз внутренней сонной артерии ликвидировался путем эверсионной эндартерэктомии из внутренней сонной артерии, которую выполняли после поперечного пересечения общей сонной артерии ниже бифуркации. Производили резекцию общей сонной артерии в пределах, допускающих достаточную редрессацию бифуркации с последующим формированием циркулярного анастомоза конец в конец. Таким образом устраняли патологическую извитость внутренней сонной артерии.

У трех пациентов, которым выполнен ангиопластика, данные ультразвуковой доплерографии (УЗДГ) не соответствовали интраоперационной находке, стеноз не превышал 30%. Послеоперационной летальности не было. Послеоперационные осложнения отмечены у 2-х пациентов. В одном случае у пациента с патологической изви-

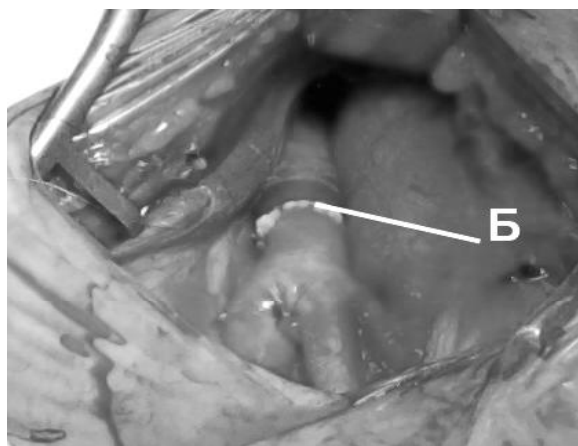
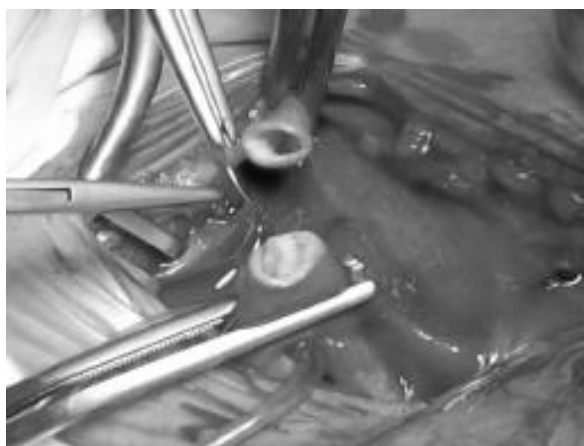
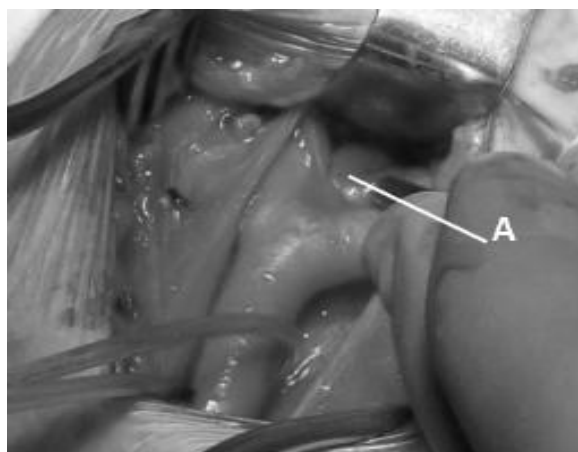
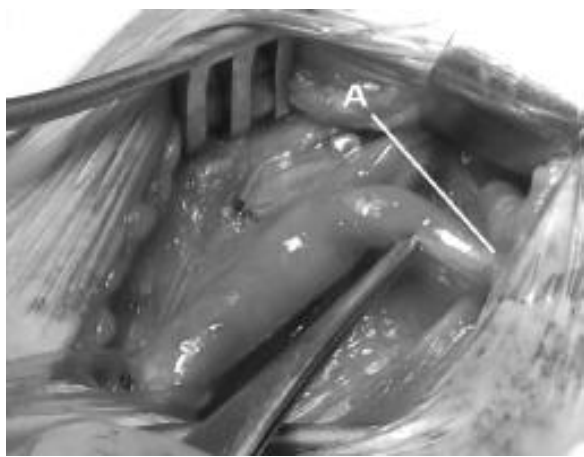
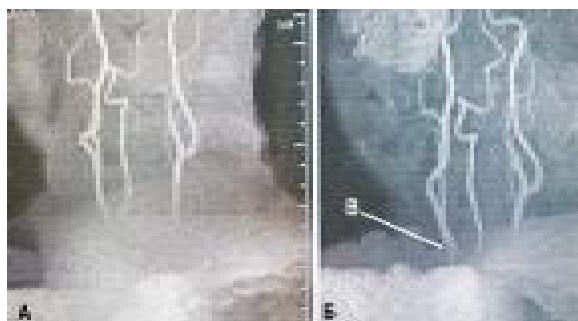

Рис.2. Больная Л., 70 лет. Устранение патологической извитости ВСА путем резекции общей сонной артерии.
а – перегибы внутренней сонной артерии, б – линия анастомоза ОСА.

тостью внутренней сонной артерии была травма подъязычного нерва с нарушением функция языка, которая восстановилась спустя 3 месяца. Во втором случае у пациента после эверсионной эндартерэктомии из внутренней сонной артерии и резекцией общей сонной артерии справа в послеоперационном периоде на 4 сутки со стороны операции развилась клиника микроинсульта, парез левой кисти. При УЗДГ брахиоцефальных артерий выявлен тромбоз наружной сонной артерии справа. Прходимость и контуры внутренней сонной артерий были хорошими. Гемодинамические нарушения в общей и внутренней сонных артериях не отмечали. После проведенной консервативной терапии функция кисти

восстановилась. Пациент выписан из стационара в удовлетворительном состоянии. Через 2 месяца после операции при контрольном УЗДГ отмечена реканализация

Рис. 3. Ангиограмма больной С., 63 лет, до операции (а) и после операции (б) эверсионной эндартерэктомии из ВСА, резекции ОСА и устранении кинкинга ВСА; в – линия анастомоза



Показатели ультразвуковой доплерографии сонных артерий до и после операции.

		ОСА	ВСА
Линейная скорость кровотока, см/с	До операции	65,2±15	179,6±70
	После операции	64,4±14	65,3±12

тромба и восстановление кровотока по наружной сонной артерии. По общей и внутренней сонным артериям кровотоков не нарушен.

После операции 35 пациентов отметили существенное улучшение самочувствия, у 31 из них причиной цереброваскулярной недостаточности была патологическая извитость внутренней сонной артерии. 9 пациентов отметили уменьшение головной боли, снижение головокружения и шума в ушах, а у 15 больных этот симптомокомплекс исчез вовсе. 10 пациентов отметили прекращение головной боли с оперированной стороны, у 6 пациентов нормализовался сон. У 8 пациентов, страдающих артериальной гипертензией, артериальное давление снизилось до нормальных цифр, и во время нахождения в стационаре и за время наблюдения в послеоперационном периоде в течение 3-х месяцев повышение артериального давления не отмечали. У 3 пациентов субъективно отмечали улучшение зрения, проявляющееся как прояснение, исчезновение тумана в глазах. У остальных 5 пациентов, с атеросклеротическим стенозом внутренней сонной артерии, болезнь протекала бессимптомно и после операции субъективно никаких изменений не отмечали.

Для оценки состояния кровотока в сонных артериях в послеоперационном периоде производили УЗДГ (таблица 1).

По данным УЗДГ сонных артерий, до операции отмечается достоверное увеличение линейной скорости кровотока по внутренней сонной артерии дистальнее патологического процесса и нормализация скоростных показателей кровотока после операции.

Для оценки состояния кровотока в интракраниальных отделах производили транскраниальную доплерографию (таблица 2).

По данным транскраниальной доплерографии, достоверных изменений гемодинамики до и после операции не отмечается. Линейная скорость и пульсовой индекс находится в пределах нормы. Отмечается лишь незначительное снижение линейной скорости кровотока в заднемозговой и позвоночной артерии после операции. Это можно объяснить тем, что до операции на фоне стеноза внутренней сонной артерии происходило компенсаторное повышение линейной скорости кровотока в заднемозговой и позвоночной артериях.

Выводы

1. По данным УЗДГ сонных артерий, до операции отмечается достоверное увеличение линейной скорости кровотока по внутренней сонной артерии дистальнее патологического процесса, и нормализация скоростных показателей кровотока после

Показатели транскраниальной доплерографии до и после операции.

		Передне- мозговая артерия	Средне- мозговая артерия	Задне- мозговая артерия	Позво- ночная артерия	Основная артерия
Линейная скорость кровотока, см/с	До операции	65±12	84±9	57±17	44±12	46±9
	После операции	64±14	89±12	53±12	40±8	45±10
Пульсовой индекс	До операции	0,95±0,03	1,01±0,02	0,92±0,09	0,94±0,05	0,97±0,06
	После операции	0,95±0,02	1,0±0,03	0,93±0,07	0,92±0,06	0,96±0,05

операции.

2. Хирургическое лечение существенно улучшает состояние мозгового кровообращения, что приводит к нормализации общего состояния и регрессу клинических проявлений ишемии мозга у больных с хронической цереброваскулярной недостаточностью.

ЛИТЕРАТУРА

1. Белов, Ю. В. Тактика хирургического лечения больных с поражением коронарных, брахиоцефальных артерий и артерий нижних конечностей / Ю. В. Бе-

лов, Т. Л. Султанян, Н. Л. Баяндин // Ангиология и сосудистая хирургия: тез. докл. междунар. конф. «Новые направления в ангиологии и сосудистой хирургии», г. Петрозаводск. – 1995. – № 2. – С. 8.

2. Каротидная эндартерэктомия в профилактике ишемического инсульта у больных с атеросклеротическими стенозами сонных артерий / Н. В. Верещагин [и др.] // Журн. Невролог. и психиатр. – 1994. – № 2. – С. 103-108.

3. Отдаленные результаты хирургического лечения пациентов с двусторонним поражением сонных артерий / В. А. Янушко [и др.] // Бюллетень НИЦССХ имени А. Н. Бакулева. – Москва, 2003. – С. 46-49.

4. Покровский, А. В. Эверсионная каротидная эндартерэктомия / А. В. Покровский // Ангиология и сосудистая хирургия. – 2001 – Т. 7, № 2. – С. 105-106.

Поступила 10.04.2008 г.