
Н.И. СИМЧЕНКО

**МЕТОД УРЕТРОВЕЗИКОПЕКСИИ С ИСПОЛЬЗОВАНИЕМ
АЛЛОПЛАСТИЧЕСКИХ МАТЕРИАЛОВ
В ЛЕЧЕНИИ НЕДЕРЖАНИЯ МОЧИ У ЖЕНЩИН**

УЗ «Могилевская областная больница»,
Республика Беларусь

Недержание мочи у женщин является одной из актуальных проблем урологии. По современным представлениям существует три уровня поддержки внутренних органов таза, в том числе и мочеполовых органов (гамачная теория). Недержание мочи может развиваться как при изолированных, так и при сочетанных нарушениях этих уровней. Большинство предложенных операций ликвидируют только часть патологии. В урологическом отделении Могилевской областной больницы в 2005 г. разработана методика операции при стрессовом недержании мочи. Она ликвидирует дефекты всех трех уровней поддержки мочевой системы – сфинктерную недостаточность, цистоцеле, опущение влагалища. Применение аллопластических материалов делает возможным использование предложенной методики в любом возрасте. Нами было выполнено 19 операций женщинам в возрасте от 40 до 68 лет. Рецидивов не отмечено.

Ключевые слова: стрессовое недержание мочи, аллопластические материалы, три уровня поддержки мочевой системы.

Urinary incontinence in women is one of actual problems of urology. According to the modern data, there are three levels of support of the pelvic organs, including genitourinary ones (hammock theory). Urinary incontinence can develop both in case of isolated and combined impairments of these levels. The majority of suggested surgeries eliminate this pathology only partially. At the urological department of Mogilev regional hospital in 2005, the technique of surgery in stress urinary incontinence was worked out. It liquidates the defects of all three levels of the urinary system support: sphincter deficiency, cystocele and colpoptosis. Usage of alloplastic materials makes the suggested technique rather actual for application at any age. 18 surgeries were performed on women at the age of 40-68. No relapses were observed.

Keywords: stress urinary incontinence, alloplastic material, three levels of the urinary system support.

Недержание мочи и пролапс гениталий у женщин являются одним из самых распространенных заболеваний в урогинекологии. По данным Д.Ю. Пушкаря, 38,6% женщин в России отмечают непроизвольное выделение мочи [1]. По материалам Международного общества по удержанию мочи ISC (International Continence Society),

недержание мочи при напряжении в США и Европе выявляется у 38% женщин [5]. По этим же данным, до 40% женщин в той или иной степени имеют опущение органов малого таза.

Изменения анатомии тазового дна являются основным этиологическим фактором развития недержания мочи. Внедрение

методов цистоманометрии показало, что вне зависимости от этиологии недержание мочи развивается при преодолении сопротивления уретры, силами, изгоняющими мочу. Этот факт привел к созданию оперативных пособий, направленных на смещение шейки мочевого пузыря в малый таз (операция Берча). Нейрофизиологические исследования сфинктеров уретры привели к развитию теории «сфинктерной недостаточности», это позволило выделить сфинктерную недостаточность в отдельный этиологический фактор, что было отражено в классификациях недержания мочи.

В 1996 г. DeLancey выдвинул «гамачную теорию», по которой соединительнотканые образования таза формируют 3 уровня поддержки внутренних органов [2].

Первый уровень – маточно-крестцовые и кардинальные связки матки. Повреждение этого уровня приводит к опущению матки и свода влагалища. Второй уровень образован лонно-шеечной и прямокишечно-влагалищной фасциями. Повреждение второго уровня приводит к образованию цистоцеле и ректоцеле. Третий уровень поддержки образован лонно-уретральными связками и передней стенкой влагалища, которые образуют «гамак», поддерживающий среднюю часть уретры. Соединительнотканые структуры могут повреждаться при родах, или их дефект может быть врожденным. Ятрогенные рубцовые изменения передней стенки влагалища приводят к зиянию уретры.

Таким образом, сформировалось мнение о наличии двух независимых причин недержания мочи при напряжении: недостаточность сфинктерного механизма и ослабление поддерживающих структур.

К лечению недержания мочи необходимо подходить дифференцированно, учитывая все виды дефектов.

У большинства женщин с неэффективной консервативной терапией имеется со-

четанное нарушение двух или трех уровней поддержки. Если консервативная терапия оксипутином, детрузитолом в течение двух-трехмесячных курсов не дает эффекта, целесообразнее оперативное лечение.

До недавнего времени хирургическое лечение пролапса гениталий выполнялось с использованием собственных тканей, что давало до 40% рецидивов [1].

Современную хирургию нельзя представить без использования синтетических тканей. Наиболее используемыми тканями являются полипропилен и полиглактин 910. Эти ткани («сетки») широко используются в хирургии для герниопластики.

Все слинговые операции, применяемые до настоящего времени, были направлены на создание дополнительного обструктивного механизма в области шейки мочевого пузыря, что делало их неэффективными, и даже нередко приводило к хронической задержке мочи. Затем синтетическую петлю начали устанавливать под среднюю часть уретры без натяжения, дублируя связочный аппарат уретры. Если синтетическая петля проводится со стороны разреза во влагалище позадилоно, эта техника носит название TVT. По последним литературным данным, эта операция дает до 48% осложнений (ранение мочевого пузыря у 5,8%, задержки мочи у 19,7%, постоянное ощущение дискомфорта у 7,5%, эрозия петли у 0,4%) [3, 4]. В связи с этим предложено устройство TVT-SECUR, на которое возлагаются большие надежды. В Беларуси данное устройство еще не используется.

Основным недостатком слингового метода является очень высокая стоимость. Все имеющиеся на сегодняшний день слинги весьма дорогостоящи. Кроме этого, применение синтетической петли не может устранить все дефекты, приводящие к недержанию мочи [3], как следует из «гамачной теории».

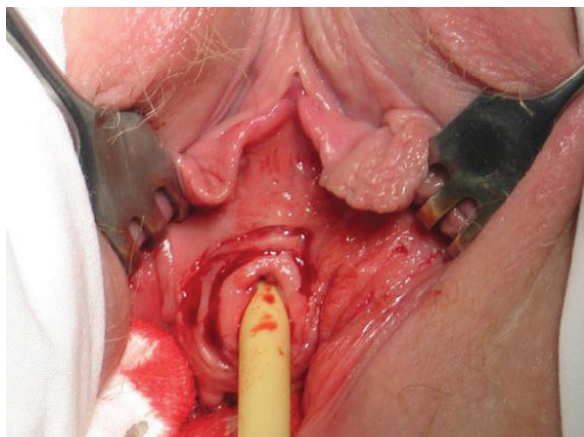


Рис. 1. Окаймляющий разрез вокруг наружного отверстия уретры.

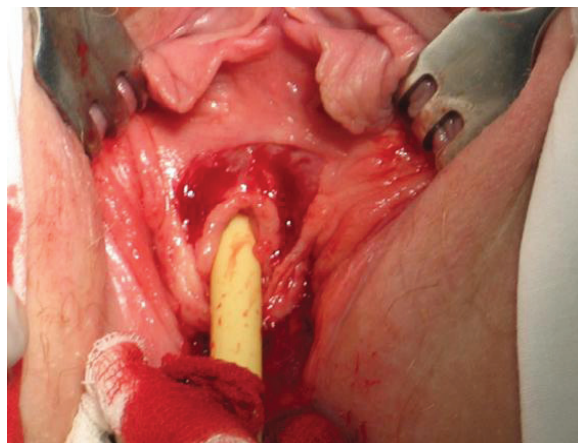


Рис. 2. Ромбообразный разрез с переходом на переднюю стенку влагалища.

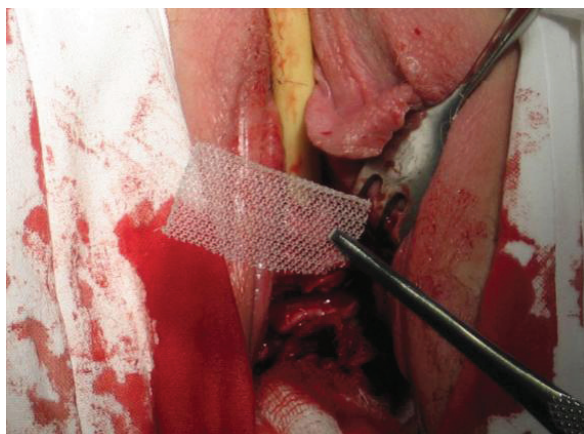


Рис. 3. «Заплатка» из полипропиленовой сетки.

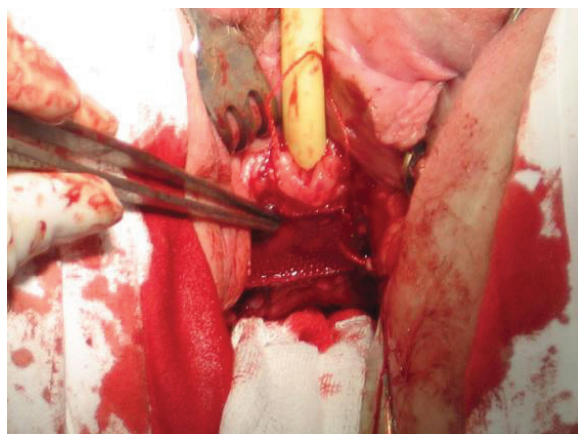


Рис. 4. Фиксация сетки викриловыми швами.

Материалы и методы

Для лечения недержания мочи у женщин с комбинированными нарушениями (опущение влагалища, сфинктерная недостаточность, цистоцеле) нами была разработана методика комбинированной хирургической коррекции с использованием полипропиленовой сетки, аналогичной используемой для герниопластики.

Техника операции. После обработки операционного поля в мочевого пузырь устанавливается уретральный катетер Фолея.

Производится кольцевой разрез вокруг наружного отверстия уретры, отступя на 0,3 – 0,4 см. (рис.1). Далее выполняется ромбообразный разрез с переходом на переднюю стенку влагалища (рис.2). Глубина разреза 0,5 см. Избыток ткани иссекается до мышечного слоя. На зону цистоцеле накладывается 3 продольных гофрирующих шва. Создается «дубликатура» мышц над зоной цистоцеле. Затем соответственно размерам цистоцеле выкраивается «заплатка» из полипропиленовой сетки (рис. 3), которая фиксируется викриловыми швами (рис. 4)

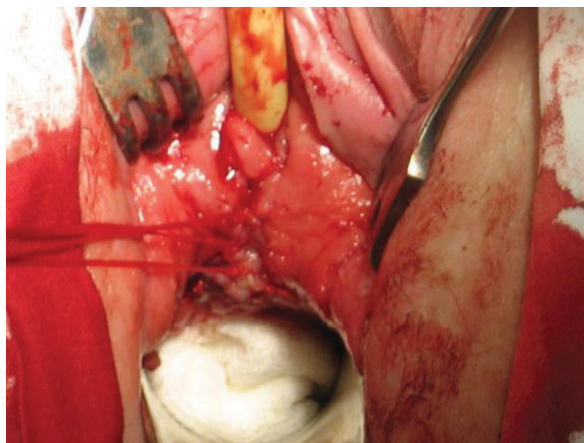


Рис. 5. Поперечное ушивание раны влагалища.

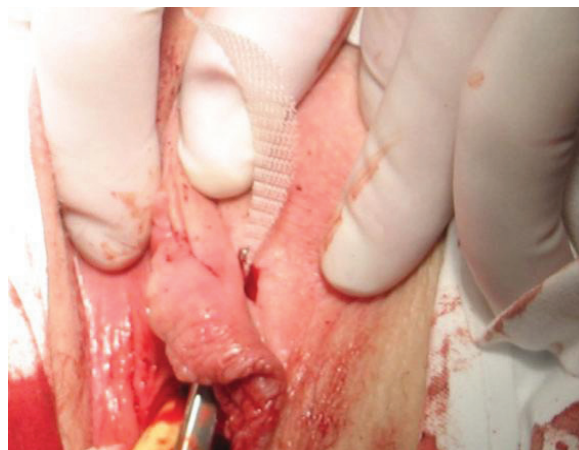

Рис. 6. Полоска из полипропиленовой сетки подводится под среднюю часть уретры.

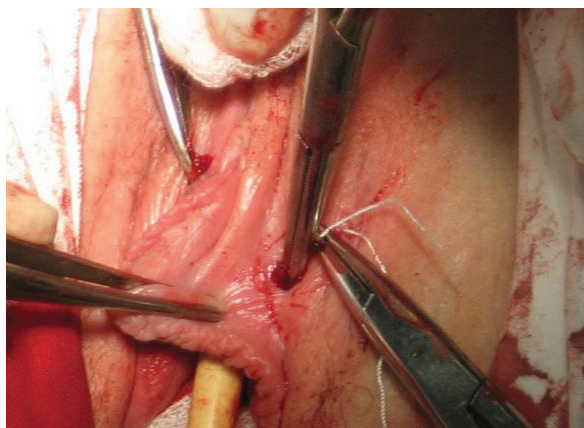


Рис. 7. Фиксация «возжей» из полипропиленовой сетки.

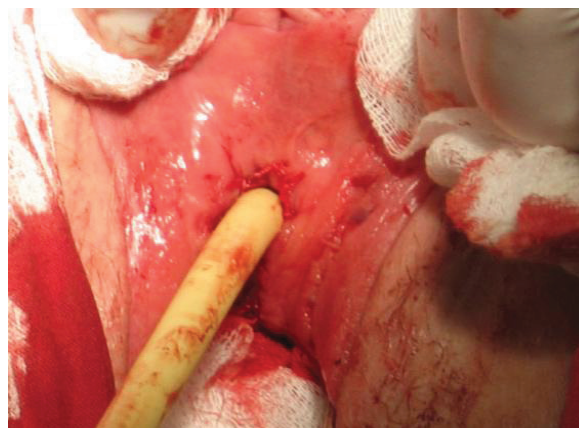


Рис. 8. Фиксация наружного отверстия уретры.

к мышечной дубликатуре. После этого рана влагалища ушивается поперечно (рис. 5). Выкраивается полоска из полипропиленовой сетки размером примерно 7,0x0,7 см, подводится посередине под среднюю часть уретры и выводится за малые половые губы примерно на 1,5 – 2 см выше наружного отверстия уретры (рис. 6, 7), где и фиксируется. Далее фиксируем «кольцо» наружного отверстия уретры, накладывая швы с поворотом на 20 – 30°, для создания дополнительной турбулентности тока мочи (рис. 8). Операция заканчивается установкой мазе-

вого тампона во влагалище. Уретральный катетер удерживается 7 – 8 дней. Выписка из стационара через день после удаления катетера.

Результаты и обсуждения

Данная операция проводится в нашем отделении с 2005 г. Выполнено 19 операций. Возраст женщин от 40 до 68 лет. Все женщины рожавшие. 9 человек имели в анамнезе 2 родов, 6 – 3 родов, 3 человека рожали 4 раза, у 1 женщины были одни

роды, но протекавшие патологически. В 15 случаях женщины в течение года получали консервативную терапию: оксибутинин 5 мг 1-2 т ежедневно в течение 3 месяцев. Курсы повторялись 2 раза в год. В 12 случаях медикаментозная терапия сочеталась с физиотерапевтическими процедурами – электростимуляция мышц промежности (10 сеансов). У 3 женщин были противопоказания к физиотерапевтическому лечению. Все 15 пациенток обучались методам лечебной физкультуры. У 4 пациенток при обследовании было выявлено цистоцеле в сочетании с недостаточностью сфинктера и с учетом возраста (старше 55 лет) сразу предлагалось оперативное лечение. В одном случае мы оперировали женщину, которой 2 года назад выполнялась операция по поводу недержания мочи, в результате вмешательств было ликвидировано опущение влагалища и мочевого пузыря, однако недержание мочи сохранилось, т.к. осталась сфинктерная недостаточность и цистоцеле. Сфинктерная недостаточность отмечалась у 17 пациенток, у 11 – выраженная. Опущение влагалища 1-ой степени было у 4 женщин, 2-ой – у 10, 3-ей – у 4 пациенток. После нашей операции явления недержания мочи полностью исчезли. Рецидивов недержания не отмечено. В 1 случае отмечено отторжение сетки. Все прооперированные больные находились под наблюдением. Контрольные осмотры осуществлялись через 1, 6 и 12 мес. после операции, затем 1 раз в год. Оценивались субъективные данные и выполняли урофлоуметрию. 2

пациенткам, оперированным 3 года назад, в 2008 г. выполнена цистография стоя и лежа. Патология отсутствовала.

Выводы

Данная операция ликвидирует дефекты всех 3 «уровней поддержки» – опущение влагалища, сфинктерную недостаточность, цистоцеле. При необходимости (наличие ректоцеле) ее можно дополнить задней кольпорафией. Использование аллопластических материалов делает эту методику эффективной в любом возрасте. Методику можно использовать в любом урологическом стационаре. Одной стандартной полипропиленовой сетки размерами 9 x 13 достаточно для выполнения операций 3 – 4 пациенткам.

ЛИТЕРАТУРА

1. Пушкарь, Д. Ю. Диагностика и лечение сложных и комбинированных форм недержание мочи у женщин: автореф. дис. ... д-ра. мед. наук: 14.00.40 / Д. Ю. Пушкарь. – 1996. – 42 с.
2. DeLancey, J. Stress urinary incontinence : were are we now, were should we go? / J. DeLancey // Am. J. Obstet. Gynecol. – 1996. – P. 175.
3. Duckett, J. R. A. Complications of silicone sling insertion for stress urinary incontinence / J. R. A. Duckett, G. Constantine // J. Urology. – 2000. – Vol. 51, N 6. – P. 163.
4. Minaglia, S. Bladder injury during transobturator sling / S. Minaglia, B. Ozel // Urology. – 2004. – Vol. 64, N 3. – P. 1209.
5. Petros, P. An integral theory of female urinary incontinence: experimental and clinical considerations / P. Petros, U. Ulmsten // Acta Obstet. Gynecol. Scand. – 1990. – Suppl. – P. 175.

Поступила 04.01.2008 г.