

**А.А.ЗЕНЬКОВ, А.П. КУТЬКО, А.В. МИХНЕВИЧ,
Д.Ф. МЫШЛЕНКО, В.А. ЧУЕШОВ, И.Е. ПУШКОВ,
Н.Г. ЛОЙКО, К.С. ВЫХРИСТЕНКО**

**РЕНТГЕНЭНДОВАСКУЛЯРНЫЕ ВМЕШАТЕЛЬСТВА В ЛЕЧЕНИИ
ВАЗОРЕНАЛЬНОЙ АРТЕРИАЛЬНОЙ ГИПЕРТЕНЗИИ У БОЛЬНЫХ С
СОЧЕТАННЫМ ПОРАЖЕНИЕМ ДРУГИХ АРТЕРИАЛЬНЫХ БАССЕЙНОВ**

УО «Витебский государственный медицинский университет»,
УЗ «Витебская областная клиническая больница»,
Республика Беларусь

В отделении сердечно-сосудистой хирургии Витебской областной клинической больницы с февраля 2006 по сентябрь 2007 года 10 пациентам с поражением магистральных артерий почек были выполнены эндоваскулярные реконструкции. Все больные страдали вазоренальной артериальной гипертензией. Показанием к эндоваскулярной реконструкции почечных артерий служило наличие гемодинамически значимого стеноза (более 70%). Больным с сочетанным поражением нескольких артериальных бассейнов первым этапом выполнялась стентирование почечных артерий, а затем одновременно двумя бригадами хирургов реконструкция ветвей дуги аорты, брюшной аорты и артерий нижних конечностей.

После стентирования почечных артерий происходило снижение уровня систолического и диастолического давления, причём в большей степени систолического. В результате лечения все пациенты отмечали либо значительное уменьшение дозы принимаемых антигипертензивных средств, либо их полную отмену. Стентирование почечных артерий является эффективным методом лечения вазоренальной гипертензии. Малое количество выборки требует дальнейшего изучения данной проблематики. У больных с мультифокальным атеросклерозом необходимо строгое соблюдение последовательности реваскуляризации различных артериальных сегментов. При сочетанном поражении нескольких артериальных бассейнов целесообразно выполнение одномоментных сосудистых реконструкций.

Ключевые слова: вазоренальная гипертензия, рентгенэндоваскулярные реконструкции, мультифокальный атеросклероз, сочетанное поражение различных артериальных бассейнов, лечение вазоренальной гипертензии, стентирование почечных артерий.

10 patients with the basal renal arteries lesions were being performed endovascular reconstructions from February 2006 till September 2007 at the thoracic and vascular surgery department of Vitebsk regional clinical hospital. All patients were suffering from vasorenal arterial hypertension. Indication to endovascular reconstruction of the renal arteries was hemodynamically significant stenosis presence (more than 70%). Firstly, renal arteries stenting was performed in the patients with the combined lesions of several arterial basins. Then, the reconstruction of the aortic arch branches, abdominal aorta, and lower limbs arteries was performed simultaneously by two teams of the surgeons.

Decrease in systolic and diastolic pressure (but mainly in systolic) occurred after renal arteries stenting. As the result of the applied treatment, all patients noted either significant reduction in antihypertensive preparations dosage or their total abolition. Renal arteries stenting is rather an effective method of vasorenal hypertension treatment. Insufficient data require further study of the given problem. Strict maintenance of succession of various arterial segments revascularization is obligatory in the patients with multi-focal atherosclerosis. It is expedient to perform simultaneous vascular reconstructions in case of combined lesions of several basins.

Keywords: vasorenal hypertension, roentgenendovascular reconstructions, multi-focal atherosclerosis, combined lesions of several arterial basins, vasorenal hypertension treatment, renal arteries stenting.

В клинической практике ежегодно продолжает расти число пациентов, страдающих артериальной гипертензией. Одной из причин, которая приводит к злокачественному течению данного заболевания, является вазоренальная артериальная гипертензия. Под термином «вазоренальная гипертензия» подразумевают вторичную симптоматическую артериальную системную гипертензию, развивающуюся вследствие нарушения магистрального кровотока в почках без первичного поражения паренхимы и мочевыводящих путей [1].

На долю реноваскулярной гипертензии приходится около 0,5-1% всех случаев повышения АД. У больных с тяжелой и быстро прогрессирующей АГ реноваскулярная гипертензия обнаруживается значительно чаще, особенно у лиц старше 40 лет (в 15% случаев). Если у больного с тяжелой АГ (ДАД выше 125 мм рт. ст.) отмечаются кровоизлияния в глазном дне (то есть гипертензия переходит в злокачественную), вероятность развития реноваскулярной гипертензии возрастает до 30% [2]. Как показало шведское исследование на 169 пациентах со стенозом почечных артерий более 50%, общий риск летального исхода в 3,3 раза выше, чем в общей популяции (с выравниванием групп по возрасту), а риск летального исхода от сердечно-сосудистых заболеваний в 5,7 раз выше. [3]

В клинической практике довольно редко встречается изолированное поражение почечных артерий. Хирургическое лечение сочетанных окклюзионных поражений аорты и ее ветвей остается одной из сложных проблем современной ангиохирургии [1]. При данном виде поражения признаки недостаточности кровообращения одного ар-

териального бассейна могут нивелировать признаки недостаточности кровообращения другого, так, при сочетанном поражении брюшного отдела аорты и брахиоцефальных артерий пациенты чаще предъявляют жалобы на боли в нижних конечностях [4]. Высокое периферическое сопротивление и выраженная артериальная гипертензия нивелируют признаки поражения висцеральных артерий (ВА) при их сочетанных поражениях с почечными артериями [4, 5]. Таким образом, при лечении пациентов, страдающих мультифокальным атеросклерозом, изолированная реконструкция одного пораженного артериального бассейна может привести к прогрессированию или даже к развитию острой ишемии других пораженных артериальных бассейнов [4].

В настоящее время остается дискуссионным вопрос о том, когда следует применять активную хирургическую тактику в лечении вазоренальной гипертензии, а когда ещё есть возможность лечить больного консервативно.

В литературе представлен ряд противоречивых сведений об эффективности того или иного метода коррекции артериальной гипертензии, обусловленной стенозом почечных сосудов. Одни авторы отдают предпочтение открытым хирургическим вмешательствам, доказывая, что процент летальных исходов и риск осложнений гораздо меньше при открытой реконструкции, чем при использовании ангиопластики [6]. Некоторые исследователи считают, что ангиопластика имеет незначительные преимущества перед медикаментозной терапией, поскольку показатели артериального давления и количество принимаемых препара-

тов спустя 12 месяцев после ангиопластики схожи с результатами медикаментозной терапии [7]. Однако с появлением стентов удалось значительно улучшить результаты баллонной ангиопластики, что выразилось в значительном уменьшении количества рестенозов реваскуляризированных почечных артерий [8].

В связи с этим, целью наших исследований явилось определение эффективности эндоваскулярной коррекции стеноза почечных артерий при вазоренальной гипертензии в ближайшем послеоперационном периоде у больных с сочетанным поражением других артериальных бассейнов.

Материал и методы

В отделении сердечно-сосудистой хирургии Витебской областной клинической больницы с февраля 2006 по сентябрь 2007 года прооперировано 10 пациентов с поражением магистральных артерий почек. Выполнено 10 эндоваскулярных реконструкций почечных артерий одно- или двухсторонних.

Возраст оперированных больных составил от 49 до 71 года (в среднем 55,4 года).

У 100% больных наблюдался атеросклероз как основной этиологический фактор заболевания. Поражение почечных артерий сочеталось с поражением артерий брахицефального ствола (у двух пациентов), артерий нижних конечностей (у четырёх пациентов) и комбинированного поражения брахицефального ствола и артерий нижних конечностей у четырёх больных.

У всех пациентов было выявлено наличие вторичной симптоматической артериальной гипертензии. Распределение исследуемых по степеням артериальной гипертензии было следующее: у четырёх больных выявлена артериальная гипертензия III ст. и у шести – II ст. Наличие риска 3

было определено у двух пациентов, риска 4 – у восьми.

Из сочетанной и сопутствующей патологии наиболее часто встречались ишемическая болезнь сердца (6 больных – 60%), ишемический инсульт – у троих больных (30%); инфаркт миокарда – у 3 пациентов (30%), у одного из них дважды; хронические обструктивные заболевания легких – у 3 больных (30%). По данным ультразвукового исследования у двух пациентов были выявлены изменения паренхимы почек.

Помимо общеклинического обследования больных, проводили УЗИ, рентгеноконтрастную ангиографию, по показаниям – компьютерную томографию или магниторезонансную томографию.

Эндоваскулярная реконструкция почечных артерий сочеталась с открытой (или) эндоваскулярной реконструкцией артерий нижних конечностей (4 пациента), ветвей дуги аорты (2 пациента). У трёх больных было выполнено одномоментное восстановление кровотока в почечных сосудах, артериях нижних конечностей и ветвях дуги аорты. В одном случае была произведена эндоваскулярная реконструкция почечных артерий в сочетании с резекцией аневризмы брюшного отдела аорты и восстановлением кровотока в брахиоцефальном стволе. Трём больным произведено стентирование обеих почечных артерий, восьми пациентам выполнено стентирование почечных сосудов только с одной стороны.

Показанием к эндоваскулярной реконструкции почечных артерий служило наличие гемодинамически значимого стеноза (более 70%).

Больным с сочетанным поражением нескольких артериальных бассейнов, требующих хирургической коррекции, первым этапом выполнялось стентирование почечных артерий, а затем, в этот же день, одновременно двумя бригадами хирургов – реконструкция ветвей дуги аорты и артерий

Варианты выполненных оперативных вмешательств

Название операций	Количество
ЧТБАиС ПочА + ПБШ справа	1
ЧТБАиС ПочА + АББШ	1
ЧТБАиС ПочА + ЧТБАиС ПкЛА + КЭАЭ из ОСА и ВСА с пластикой аутовеной + АББШ	1
ЧТБАиС ПочА + ЭАЭ из ПозВА + Резекция аневризмы брюшной аорты и левой ПА + АББП	1
ЧТБАиС ПочА + КЭАЭ из ВСА и ОСА + перемещение ОСА и ВСА с ликвидацией кинкинга + АББШ	1
ЧТБАиС ПочА + КЭАЭ из ОСА и ВСА с пластикой аутовеной	1
ЧТБАиС ПочА + КЭАЭ из ОСА и ВСА справа	1
ЧТБАиС обеих ПочА, ОПА + ЧТБА НПА + БПШ аутовеной	2
ЧТБАиС обеих ПочА + ЧТБАиС ПкЛА + КЭАЭ из ОСА и ВСА с пластикой синтетической заплатой + реимплантация ПозВА в ОСА с ликвидацией кинкинга + БПШ аутовеной	1
Всего	10

Примечание: АББШ – аорто-бедренное бифеморальное шунтирование, АББП – аорто-бедренное бифеморальное протезирование, БПШ – бедренно-подколенное шунтирование, ВСА – внутренняя сонная артерия, КЭАЭ – каротидная эндартерэктомия, ОСА – общая сонная артерия, ПА – подвздошная артерия, ПБШ – подвздошно-бедренное шунтирование, ПкЛА – подключичная артерия, ПозВА – позвоночная артерия, ПочА – почечная артерия, ЧТБАиС – чрескожная транслюминальная баллонная ангиопластика и стентирование, ЭАЭ – эндартерэктомия.

нижних конечностей. Выбор данной тактики хирургической коррекции был обусловлен тем, что после реконструкции почечных сосудов ожидалось снижение артериального давления, а это в свою очередь может привести к уменьшению перфузии ишемизированных органов и тканей. Поэтому необходимо в более сжатые сроки выполнить реваскуляризацию поражённых артериальных сегментов.

В схему предоперационной подготовки больных за 3-5 дней входило назначение реопротекторов и пентоксифиллина внутривенно и прием аспирина 0,125 г 1 раз в сутки. Во время операции однократно вводился нефракционированный гепарин из расчета 70 ЕД на 1 кг массы тела. В послеоперационном периоде назначался

низкомолекулярный гепарин эноксапарин («Клексан») в лечебной дозировке 1 мг/кг х 2 раза в сутки на 5-7 дней. После отмены низкомолекулярного гепарина назначался «Плавикс» (клопидогрель) в дозировке 75 мг в сутки, прием которого рекомендовался не менее 6 месяцев в сочетании с аспирином (125 мг в сутки).

Результаты и обсуждение

Выполнены следующие виды гибридных вмешательств, представленные в таблице 1.

Продолжительность нахождения пациентов в стационаре после оперативного вмешательства составляла от 8 до 42 суток (в среднем 15,5 суток).

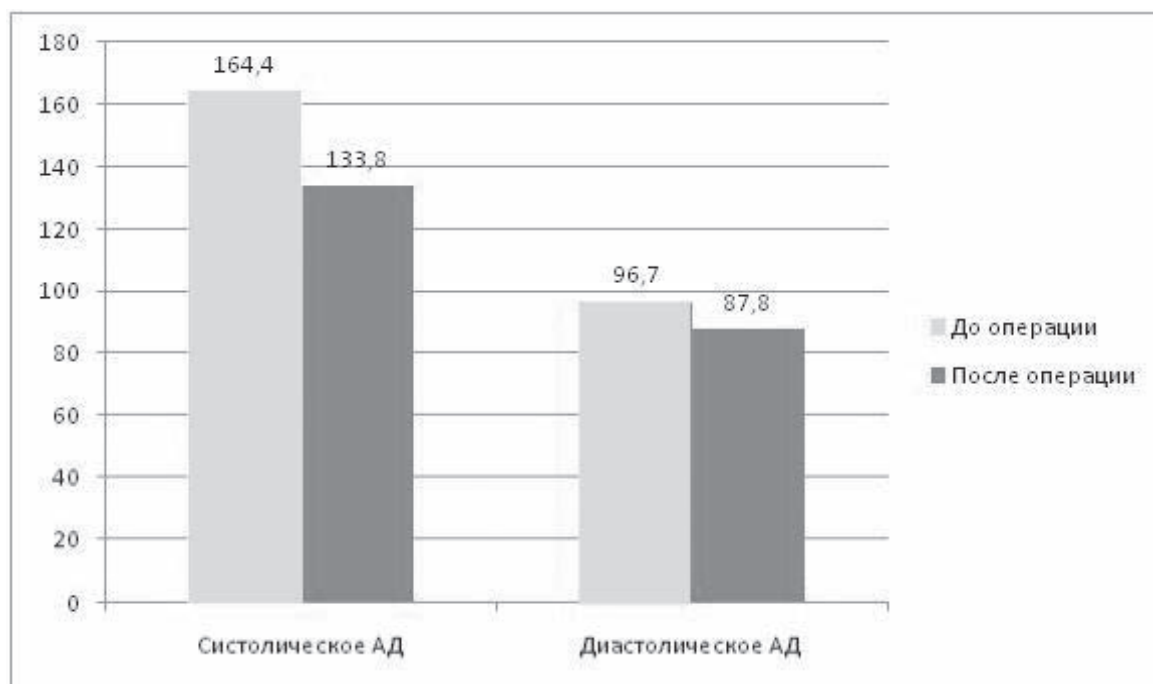


Рис. 1. Артериальное давление до и после операции.

В ближайшем послеоперационном периоде летальных исходов не было, острых нарушений мозгового кровообращения, острой ишемии нижних конечностей не наблюдалось. У одного больного после стентирования левой почечной артерии в сочетании с аортобифemorальным аллошунтированием на фоне активной терапии антикоагулянтами возникло кровотечение из проксимальной части аорто-бедренного анастомоза, была выполнена ревизия проксимального анастомоза, произведен гемостаз.

После выполнения стентирования почечных артерий у больных происходило снижение уровня систолического и диастолического давления, причём следует отметить более значительное снижение показателей уровня систолического давления по сравнению с диастолическим. Так, средний уровень систолического давления у пациентов до операции составлял 164,4 мм.рт.ст, после оперативного вмешательства – 133,8 мм.рт.ст., средний уровень

диастолического давления 96,7 и 87,8 мм.рт.ст. соответственно. В среднем уровень снижения систолического давления после выполнения стентирования составил 30,5 мм.рт.ст., а диастолического 13,3 мм.рт.ст. (рис. 1).

После проведенного оперативного лечения все пациенты в раннем послеоперационном периоде отмечали либо значительное снижение дозы принимаемых антигипертензивных средств, либо их полную отмену.

Клинический пример 1. Больной Ф., (№ истории 72) 54 года поступил в отделение торакальной и сосудистой хирургии Витебской областной клинической больницы 3.01.07 г. с жалобами на боли в нижних конечностях, головные боли, слабость, одышку. Считает себя больным на протяжении последних десяти лет. Наблюдается у терапевта по месту жительства по поводу артериальной гипертензии. Был направлен в стационар после обследования в диагнос-

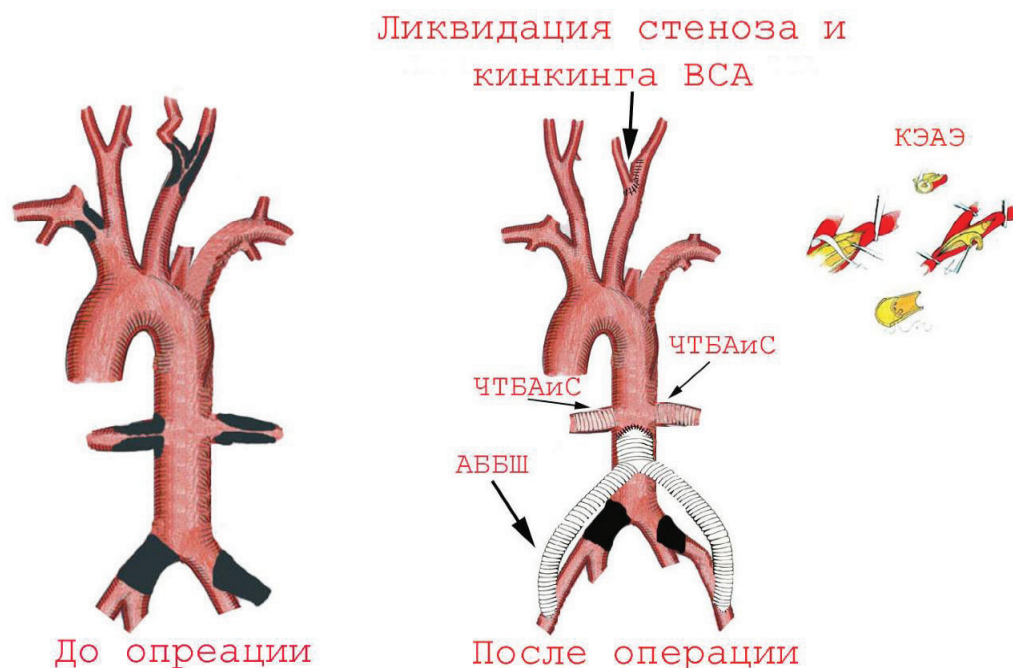


Рис. 2. Схема операции. Клинический пример 1.

тическом центре для консультации сосудистого хирурга и решения вопроса о возможности оперативного лечения. Страдает ИБС, артериальной гипертензией, стенокардией напряжения, перманентной формой мерцательной аритмии, хроническим бронхитом. Перенес 2 инсульта в 2005 году.

При поступлении состояние больного средней степени тяжести. Выполнена коронарография. Выявлен стеноз до 50% огибающей ветви левой коронарной артерии. При ангиографии брюшной аорты и её ветвей, брахиоцефальных артерий, артерий нижних конечностей выявлены: атерокальциноз брюшной аорты, стеноз устья правой почечной артерии более 90%, стеноз левой почечной артерии более 90%, стеноз правой внутренней сонной артерии 90%, стеноз правой подключичной артерии 70%,

окклюзия устья правой общей подвздошной артерии, по коллатералям заполняется правая глубокая артерия бедра, окклюзия устья левой наружной подвздошной артерии, по коллатералям заполняются глубокая артерия бедра, поверхностная бедренная артерия заполняется в нижней трети.

На ЭЭГ выявлено умеренное изменение биоэлектрической активности головного мозга в виде умеренного снижения функционального состояния коры, ирритативные изменения в ней и на диэнцефальном уровне, повышенная реактивность стволовых структур мозга.

По данным МРТ – картина двустороннего атеросклеротического поражения почечных артерий, стеноз устья правой почечной артерии более 90 %, стеноз левой почечной артерии более 90%. Снижение

интенсивности кровотока в проекции средних и задних мозговых артерий с их сужением. Признаки снижения интенсивности кровотока в проекции проксимальных участков внутренних сонных артерий с двух сторон.

По данным УЗИ органов брюшной полости и сердца – атеросклероз аорты, диффузные изменения поджелудочной железы, уплотнение корня аорты, расширение восходящего отдела аорты, гипертрофия левого желудочка, снижение сократительной способности миокарда левого желудочка, расширение полостей левого предсердия, митральная регургитация 1-2-ой степени, легочная гипертензия.

Клинический диагноз: мультифокальный атеросклероз с поражением аорты, брахиоцефальных артерий, артерий нижних конечностей, артерий почек. Критический стеноз сонных артерий с изъязвлением и кинкингом внутренней сонной артерии слева. Облитерирующий атеросклероз артерий нижних конечностей. Синдром Лериша, окклюзия бедренных артерий. Хроническая артериальная недостаточность 3-ей степени. Критическая ишемия правой нижней конечности. Некрозы правой стопы и голени. Артериальная гипертензия III степени (реноваскулярная) риск 4. Гипертоническое сердце. Ишемическая нефропатия. Последствия перенесенного инсульта. ИБС, стенокардия напряжения ФК II-III, перманентная форма мерцательной аритмии. Н2А. Хронический бронхит вне обострения.

Первым этапом 26.01.07г. 10.00-12.30 под местной анестезией произведена операция: чрескожная баллонная ангиопластика и стентирование обеих почечных артерий. В этот же день вторым этапом с 13.20 до 17.00 под эндотрахеальным наркозом одновременно двумя бригадами хирургов выполнена эверсионная каротидная эндартерэктомия из общей и внутренней сонных

артерий слева, реимплантация левой внутренней сонной артерии в общую с ликвидацией кинкинга. Аорто-бедренное бифуркационное шунтирование из правостороннего ретроперитонеального минидоступа протезом «Vascutek» 14 x 7 x 7 мм. (рис. 2).

Послеоперационный период протекал без осложнений. Восстановлен адекватный кровоток в почечных сосудах с переходом артериальной гипертензии III степени в артериальную гипертензию I степени, сосудах головного мозга с уменьшением выраженности неврологической симптоматики, магистральный кровоток в сосудах нижних конечностей с отчетливой пульсацией на магистральных артериях обеих стоп. Швы сняты 5.02.07 г. Раны зажили первичным натяжением. Выписан 8.02.07 г. в удовлетворительном состоянии.

Клинический пример 2. Больная Р., (№ истории 9248) 52 года поступила в отделение торакальной и сосудистой хирургии Витебской областной клинической больницы 17.08.06 г. с жалобами на мелькание мушек перед глазами, нарушение координации движений, двоение в глазах.

Считает себя больной на протяжении последних трёх лет. Около месяца назад внезапно потеряла сознание, доставлена в ЦРБ, прошла курс стационарного и амбулаторного лечения. С 18-летнего возраста страдает артериальной гипертензией, по поводу которой направленно не лечилась.

При поступлении состояние больной удовлетворительное. Выполнена ангиография брюшной аорты и её ветвей, артерий нижних конечностей, брахиоцефальных сосудов. Выявлены: стеноз левой внутренней сонной артерии 60%, стеноз левой подключичной артерии 70%, стеноз правой почечной артерии 70%, левой почечной артерии 30%, атерокальциноз брюшного отдела аорты, стеноз правой общей подвздошной артерии 60%, сегментарная окклюзия левой общей подвздошной артерии.

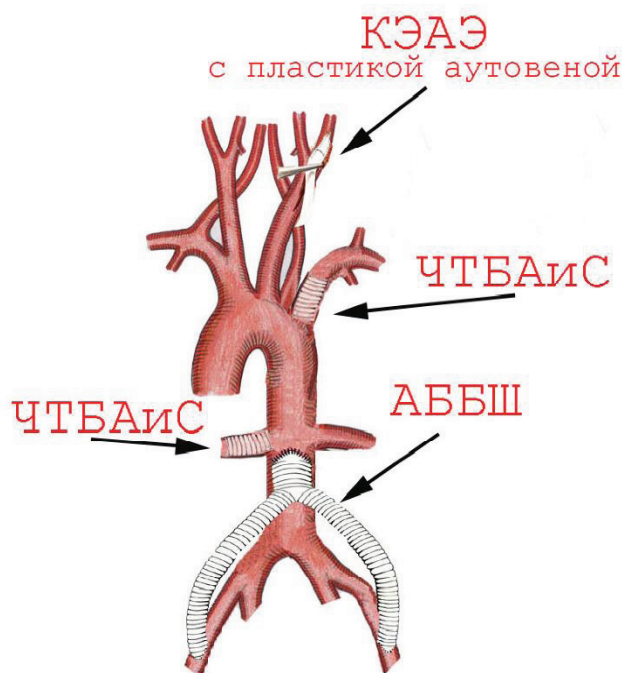


Рис. 3. Схема операции. Клинический пример 2.

МРТ головного мозга – ишемический инсульт в бассейне ветвей правой средне-мозговой артерии.

Клинический диагноз: мультифокальный атеросклероз с поражением аорты, брахиоцефальных артерий, артерий нижних конечностей, артерий почек. Стеноз левой сонной артерии с изъязвлением. Облитерирующий атеросклероз артерий нижних конечностей. Критический стеноз правой, окклюзия левой подвздошной артерии, хроническая артериальная недостаточность 2-3 степени. Артериальная гипертензия II степени (реноваскулярная) риск 4. ИБС, атриовентрикулярная блокада I ст, N1. Синдром WPW. Последствия перенесенного инсульта.

Первым этапом 29.08.06 г. 11.30-13.50 под местной анестезией произведена опе-

рация: чрескожная баллонная ангиопластика и стентирование левой подключичной артерии, чрескожная баллонная ангиопластика и стентирование правой почечной артерии. На следующий день вторым этапом с 12.45 до 14.45 под перидуральной анестезией в сочетании с эндотрахеальным наркозом одновременно двумя бригадами хирургов выполнена каротидная эндартерэктомия из общей и внутренней сонных артерий слева с пластикой аутовенозной заплатой и аорто-бедренное бифуркационное шунтирование протезом «B/Braun» 16 x 8 x 8 мм. (рис. 3).

Послеоперационный период протекал без осложнений. Восстановлен магистральный кровоток в сосуды левой верхней конечности с отчетливой пульсацией на артериях кисти, сосуды нижних конечностей

с отчётливой пульсацией на магистральных артериях стоп, почечную артерию с уменьшением степени артериальной гипертензии на единицу, в сосуды головного мозга с уменьшением степени выраженности неврологической симптоматики. Швы сняты 3.09.06. Раны зажили первичным натяжением. Выписана 12.09.06 г. в удовлетворительном состоянии.

Выводы

Рентгенэндоваскулярные реконструкции стенотического поражения почечных артерий является эффективным методом лечения вторичной симптоматической артериальной гипертензии. Малое количество выборки требует дальнейшего изучения данной проблематики. У больных с мультифокальным атеросклерозом необходимо строгое соблюдение последовательности реваскуляризации различных артериальных сегментов. При сочетанном поражении нескольких артериальных бассейнов целесообразно выполнение одномоментных сосудистых реконструкций с целью предотвращения сосудистых катастроф со стороны других поражённых бассейнов. Необходимо строгое соблюдение схемы ан-

тиагрегантной и антикоагулянтной терапии в периоперационном и раннем послеоперационном периоде с целью снижения частоты послеоперационных кровотечений и тромбозов.

ЛИТЕРАТУРА

1. Сердечно-сосудистая хирургия / под ред. В. И. Бураковского, Л. А. Бокерия. – М.: Медицина, 1996.
2. Свищенко, Е. П. Аспекты диагностики и лечения реноваскулярной гипертензии // Медицинская газета Здоровье Украины. – 2006. – №24/1. – С. 25-28
3. Ангиопластика почечной артерии: современное состояние проблемы / И. Фурно [и др.] // Ангиология и сосудистая хирургия. – 2003. – Т. 9, №4. – С. 75-78.
4. Хирургическое лечение сочетанных поражений проксимальных отделов дуги аорты экстракраниальными методами / А. В. Покровский [и др.] // Вестник хирургии. – 1984. – Т. 7, №3. – С. 10.
5. Хирургическое лечение больных с распространенным атеросклерозом аорты и ее ветвей / В. В. Шавин [и др.] // Хирургия. – 1993. – № 9. – С. 47—50.
6. Revascularization of renal artery stenosis in patients with renal insufficiency / L.S. Erdoes [et al.] // Am. J. Kidney Dis. – 1996. – Vol.27, N 4. –P. 496-503.
7. The effect of balloon angioplasty on hypertension in atherosclerotic renal-artery stenosis. Dutch Renal Artery Stenosis Intervention Cooperative Study Group/B. C. van Jaarsveld [et al.] // N. Engl. J. Med. – 2000. – Vol. 342, N 14. – P. 1007-1014.
8. Arterial stenting and balloon angioplasty in ostial atherosclerotic renovascular disease: a randomised trial / P. J. van de Ven [et al.] // Lancet. – 1999. – Vol. 353, N 9149. – P. 282-286.

Поступила 12.11.2007г.