

А.А. ЛЫЗИКОВ, А.А. ПЕЧЕНКИН

**ПЕРВЫЙ ОПЫТ КАРОТИДНОЙ ХИРУРГИИ
В ГОМЕЛЬСКОМ ОБЛАСТНОМ ОТДЕЛЕНИИ ХИРУРГИИ СОСУДОВ**УО «Гомельский государственный медицинский университет»,
Республика Беларусь

В статье изложен наш опыт начала операций на брахиоцефальной зоне. Проведен ретроспективный анализ 38 случаев. Все больные обратились на прием сосудистого хирурга ГОККД с первичными жалобами на перемежающуюся хромоту. 38 больных с патологией брахиоцефального русла, оперированных в Гомельском областном отделении хирургии сосудов с октября 2005 по июнь 2006 года. Из них 97,4% мужчин и 2,6% женщин в возрасте $60,8 \pm 8,6$ лет. В качестве основного метода инструментальной диагностики использовали ультразвуковое дуплексное сканирование. Во время операции и в течение первых суток больным осуществлялся прямой мониторинг артериального давления. Летальность составила 0%, осложнения 7,9%.

Our initial experience in carotid surgery is described in the article. The retrospective analysis of 38 cases is performed. All the patients came to see vascular surgeon with the initial complaints about intermittent claudication. 38 patients suffering from cerebrovascular disease were being operated on at Gomel regional vascular surgery department from October, 2005 till June, 2006. Among them there were 97,4% males and 2,6% females at the average age of $60,8 \pm 8,6$. Ultrasound duplex scanning was applied as the basic method of instrumental diagnostics. The direct arterial blood pressure monitoring was carried on during the operation itself and then during the first days after it. Lethal outcome comprises 0%; early post-operative complications comprise 7,9%.

Заболевания сосудов занимают лидирующие позиции в перечне причин смертности и инвалидности в мире [1]. Одним из наиболее поражаемых сосудистых бассейнов является терминальный отдел аорты и сосуды нижних конечностей. Распространенность перемежающейся хромоты составляет около 20 случаев на 1000 населения [2], критической ишемии нижних конечностей – 400-1000 случаев на 100000 населения [3]. Однако, по данным рандомизированных исследований, проводимых в США (*Framingham study*), у больного, который испытывает первичные симптомы перемежающейся хромоты, риск ампутации по поводу ишемической гангрены в те-

ние пяти лет с начала заболевания при адекватном лечении составляет немногим более 5%, тогда как за тот же период времени 23% этих же больных испытывают симптомы коронарной недостаточности, 13% страдают от цереброваскулярных катастроф и 20% умирают [4]. Еще одним подтверждением системности поражения сосудистого русла при большинстве заболеваний данной категории является резкое изменение структуры смертности больных перемежающейся хромотой по сравнению с общей популяцией [5] (Рис. 1.).

Нарушения мозгового кровообращения находятся на третьем месте среди причин смертности в США после заболеваний сер-

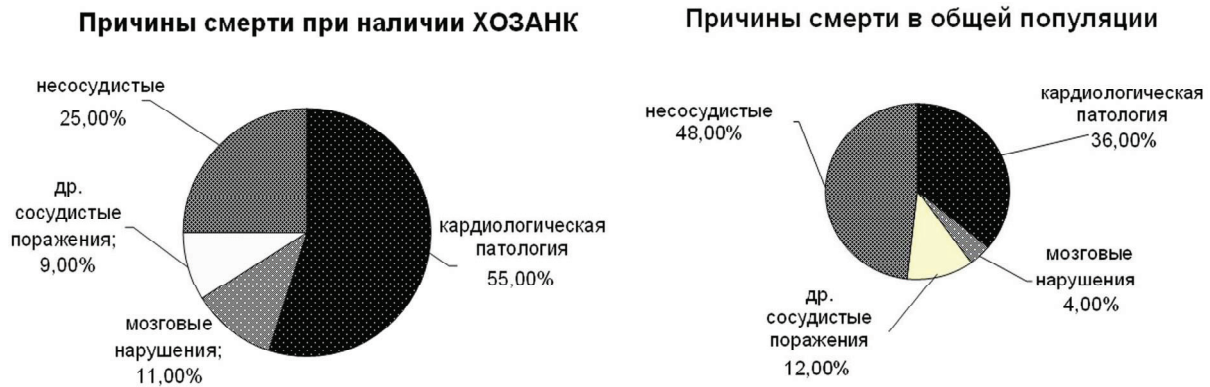

Рис.1. Структура смертности у больных хроническими окклюзирующими заболеваниями нижних конечностей (ХОЗАНК) и в общей популяции.

дца и онкологических заболеваний[6]. Приблизительно 600 000 человек в год страдают от острых нарушений мозгового кровообращения в этой стране. Это приводит к 160000 смертей и делает большое количество больных инвалидами. В РФ частота ишемических инсультов составляет около 500 случаев на 100 000 населения с 40% летальностью при первичном эпизоде [7].

Каротидная эндартерэктомия является «золотым стандартом» лечения при сте-

нозировании экстракраниальных отделов сонных артерий[8, 9, 10].

В силу вышеизложенного, для обеспечения комплексного лечения заболеваний сосудов в октябре 2005 года в Гомельском областном отделении хирургии сосудов при активном содействии сотрудников лаборатории хирургии сосудов и 1 кардиохирургического отделения РНПЦ «Кардиология» были начаты оперативные вмешательства на брахиоцефальной зоне.

Распределение больных по степеням ХНМК

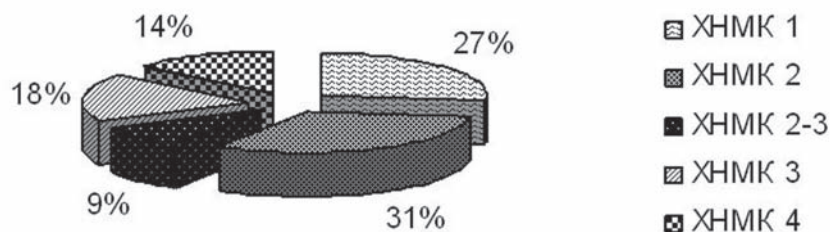


Рис.2. Распределение больных по степени нарушения мозгового кровообращения.

Материалы и методы

Объектом исследования явились 38 больных с патологией брахиоцефального русла, оперированных в Гомельском областном отделении хирургии сосудов с октября 2005 по июнь 2006 года. Из них 97,4% мужчин и 2,6% женщин в возрасте $60,8 \pm 8,6$ лет. Сроки нахождения больных в отделении составили $15,7 \pm 6,9$ суток.

Отбор больных для оперативного вмешательства осуществлялся на консультативном приеме ангиохирурга в Гомельском областном клиническом кардиологическом диспансере. Учитывая тот факт, что оперативное лечение таких больных в отделении хирургии сосудов ранее не проводилось, то первичным поводом для направления на консультацию в 84,7% случаев явилась сопутствующая патология периферических сосудов нижних конечностей в стадии хронической артериальной недостаточности 2-3 по Покровскому-Fontaine.

1 больная (2,6%) была первично направлена по поводу аневризмы сосудов шеи.

Первичным скрининговым шагом явилась стандартная оценка сосудистого статуса при помощи пальпации и аускультации. Критерием для постановки первичного диагноза явилось ослабление пульсации и наличие систолического шума в проекции бифуркации общей сонной артерии.

Для определения степени нарушения мозгового кровообращения пользовались классификацией А.В.Покровского, 1979:

1 степень – асимптомная;

2 степень – преходящие нарушения мозгового кровообращения или транзиторные ишемические атаки длительностью не более суток;

3 степень – хроническая мозговая недостаточность – дисциркуляторная энцефалопатия;

4 степень – ишемический инсульт и его последствия. Нарушения кровообращения

могут быть в различных сосудистых бассейнах мозга: каротидном и вертебральном.

Распределение больных по степени нарушения мозгового кровообращения было следующим (Рис.2.).

При обнаружении патологии при физикальном осмотре больной направлялся на проведение дуплексного сканирования. Использовали аппарат Siemens G60S. Критерием для диагностики стеноза являлась увеличение скорости кровотока и наличие эхопозитивного препятствия в просвете сосуда. Критическим стенозом считали закрытие просвета более 75% площади сечения.

В 7,9% случаев для уточнения диагноза проводилась рентгенконтрастная субтракционная цифровая ангиография. Рентгенконтрастный агент – «Омнипак» - 100мл.

Оперативное вмешательство проводилось под эндотрахеальным наркозом. Для мониторинга динамики изменения артериального давления использовался прямой метод интраартериального измерения через лучевую артерию на стороне поражения. Интраартериальный мониторинг продолжался в течение суток после операции. При всех вмешательствах после пережатия общей сонной артерии производили прямое измерение ретроградного давления во внутренней сонной артерии. При ретроградном давлении ниже 70 мм.рт.ст. создавали управляемую гипертензию и умеренную гиперкапнию с целью его повышения. При неудаче применяли временный шунт – 1 случай (2,6%).

После операции больной находился в отделении реанимации и интенсивной терапии в течение суток в 100% наблюдений.

Интраоперационно проводилась системная гепаринизация больного до наложения зажима на сонные артерии в дозировке 100ЕД на килограмм массы. Введение протамина сульфата не производили. Раны ушивали послойно наглухо непрерывным швом рассасывающимся шовным материа-

лом. На двое суток в послеоперационном периоде оставляли в ране активный дренаж с целью профилактики межтканевой гематомы.

Интраоперационно применяли антибиотикопрофилактику цефалоспоринами 3 поколения.

В послеоперационном периоде назначали ацетилсалициловую кислоту в дозировке 250 мг один раз в день.

Характеристика оперативных вмешательств. 58% вмешательств произвели по поводу стеноза внутренней сонной артерии (ВСА), 13,1% по поводу окклюзии ВСА, 23,7% по поводу кинкинга (патологической извитости) общей сонной артерии и ВСА, 1 операция (2,6%) по поводу аневризмы каротидного синуса и 1 операция (2,6%) по поводу критического стеноза левой позвоночной артерии в I сегменте по Madson. (таблица 1).

Все эндартерэктомии из ВСА сопровождалась пластикой артериотомического отверстия аутовенозной заплатой.

Время ишемии (пережатия ВСА) составило 9 ± 3 минуты.

Результаты и обсуждение

Диагностика. В трех случаях (7,9%) во время операции мы столкнулись с незначительным (менее 50%) стенозом, и в одном случае (2,6%) с тотальной окклюзией всего экстракраниального отдела ВСА. Любая из этих находок не являлась показанием к операции или операция была технически невыполнима в наших условиях. Учитывая тот факт, что во всех наблюдениях производили только дуплексное сканирование без применения ангиографии, подобные интраоперационные находки можно интерпретировать как дефект исследования. 75% таких ошибок пришлось на первые 10 операций.

Исходы. В трех случаях (7,9%) мы столкнулись с осложнениями:

1. После каротидной эндартерэктомии по поводу окклюзии ВСА через 24 часа развился ипсилатеральный инсульт с гемипарезом и афазией. Послеоперационное УЗИ показало тотальный тромбоз ОСА и ВСА на стороне поражения. Следует отметить тот факт, что наблюдалась выраженная положительная динамика неврологического

Таблица 1

Выполненные по поводу брахиоцефальной патологии операции

Название операции	п больных	%
Каротидная эндартерэктомия с аутовенозной пластикой по поводу стеноза	18	47,4
Каротидная эндартерэктомия с аутовенозной пластикой по поводу окклюзии	5	13,1
Операция Лериша (периартериальная симпатэктомия)	4	10,5
Резекция кинкинга с анастомозом «конец в конец»	9	23,7
Резекция аневризмы каротидного синуса	1	2,6
Эверсионная эндартерэктомия из позвоночной артерии	1	2,6
ВСЕГО	38	100

статуса и через 12 суток неврологический статус был сопоставим с предоперационным. Послеоперационный интраартериальный мониторинг не проводился. Поскольку это была третья по счету операция, подобный исход возможно отнести на счет недостаточного опыта в послеоперационной интенсивной терапии.

2. Во втором случае при операции по поводу стеноза ВСА столкнулись с низким ретроградным давлением. Попытки коррекции оказались неэффективными и было принято решение поставить временный шунт. Поскольку ассортимент временных шунтов, находящихся в нашем распоряжении, был сильно ограничен, был использован шунт, не полностью адекватный по размеру. Во время наложения заплаты шунт был выбит кровью. Тем не менее, необходимый объем вмешательства был выполнен. После экстубации было диагностировано тяжелое нарушение мозгового кровообращения. По данным УЗДГ, кровотоков на оперированной стороне полностью адекватный. Мы связываем этот случай с возможной воздушной эмболией, произошедшей в тот момент, когда временный шунт был выбит кровотоком.

3. В одном случае мы столкнулись на 2-е сутки с обширной межтканевой гематомой. При ревизии обнаружен слабо фиксированный дренаж. Эвакуировано 80 мл крови. Больной выписан на 15-е сутки без особенностей.

Летальность составила 0%.

Выводы

1. Оперативные вмешательства на брахиоцефальной зоне являются эффективным средством профилактики инсульта. 7,9% осложнений в течение первого года проведения подобных операций несопоставимы с 40% летальностью в случае развития острого нарушения мозгового кровообращения.

2. Ультразвуковое дуплексное сканирование является весьма эффективным и неинвазивным способом диагностики, однако требует высококвалифицированной и опытной именно в диагностике этого бассейна команды врачей УЗД, что подтверждается динамикой снижения ошибок диагностики по времени.

3. На начальном этапе операций на брахиоцефальной зоне желателен ангиографический контроль.

4. Динамика послеоперационных нарушений мозгового кровообращения более благоприятна при операции по поводу окклюзии, чем по поводу стеноза.

ЛИТЕРАТУРА

1. Преждевременная смертность: проблемы и пути решения // Доклад ВОЗ. – 2005.
2. Gardner, A.W. Exercise rehabilitation programs for the treatment of claudication pain. / A.W. Gardner, E.T. Poehlman // JAMA. – Vol.374, N12. – P. 234-247.
3. Dormandy, J. Predicting which patients will develop chronic critical leg ischemia / J. Dormandy, L. Heeck, S. Vig // Seminars in Vascular Surgery. – Vol.12, N 2. – 1999. – P.138-141.
4. Intermittent claudication: surgical significance / C.N. Peabody [et al.] // Arch.Surg. – Vol.109, N 693. – P.1974.
5. Dormandy, J. The natural history of claudication: risk to life and limb / J. Dormandy, L. Heeck, S. Vig // Seminars in Vascular Surgery. – 1999. – Vol.12, N 2. – P. 123-137
6. Wolf, P.A. Epidemiology of stroke / P.A. Wolf, J.L. Cobb, R.B. D'Agostino // Pathophysiology, diagnosis and management / P.A. Wolf; ed. H.J. Barnett [et al.]. – NY: Churchill Livingstone; 1992. – P.3-27
7. Покровский, А.В. Что могут сегодня сосудистые хирурги? // Ангиология и сердечно-сосудистая хирургия. – 2003. – №24 – С. 45-57.
8. Randomised trial of endarterectomy for recently symptomatic carotid stenosis: final results of the

MRC European Carotid Surgery Trial (ECST). // Lancet. – 1998. – Vol. 351. – P.1379-1387.

9. Executive Committee for the Asymptomatic Carotid Atherosclerosis Study. Endarterectomy for asymptomatic carotid artery stenosis // JAMA. – 1995. – Vol. 273. – P.1421-1428.

10. Benefit of carotid endarterectomy in patients with symptomatic moderate or severe stenosis: North American Symptomatic Carotid Endarterectomy Trial Collaborators / H.J. Barnett [et al.] // N. Eng. J. M. – 1998. – Vol.339. – P.1415-1425.

Поступила 15.09.2006 г.
