

П.А. ВОЛОТОВСКИЙ¹, А.А. СИТНИК¹, Д.В. ТАПАЛЬСКИЙ²,
М.А. ЯРМОЛЕНКО³, О.А. КОРЗУН¹, О.Н. БОНДАРЕВ¹,
М.А. ГЕРАСИМЕНКО¹



БЛИЖАЙШИЕ РЕЗУЛЬТАТЫ КЛИНИЧЕСКОГО ПРИМЕНЕНИЯ БЛОКИРУЕМОГО ИНТРАМЕДУЛЛЯРНОГО ФИКСАТОРА С ТРЕХКОМПОНЕНТНЫМ АНТИБАКТЕРИАЛЬНЫМ ПОКРЫТИЕМ ПРИ ИНФИЦИРОВАННЫХ ПЕРЕЛОМАХ И НЕСРАЩЕНИЯХ ДЛИННЫХ ТРУБЧАТЫХ КОСТЕЙ

Республиканский научно-практический центр травматологии и ортопедии¹, г. Минск,
Гомельский государственный медицинский университет²,
Гомельский государственный университет имени Франциска Скорины³, г. Гомель,
Республика Беларусь

Цель. Оценить в ходе проспективного исследования эффективность и безопасность остеосинтеза интрамедуллярным блокируемым фиксатором с антибактериальным покрытием при инфицированных переломах и несращениях длинных трубчатых костей нижних конечностей.

Материал и методы. В исследование были включены 8 пациентов с инфицированными переломами и несращениями бедренной и большеберцовой костей. В качестве имплантатов использовали солидные титановые стержни с отверстиями для блокирования. Покрытие требуемой толщины наносили вакуумно-плазменным методом из активной газовой фазы. Методика хирургического вмешательства включала два основных компонента: санацию очага инфекции и установку стержня в костномозговой канал. После операции все пациенты получали антибактериальную терапию с учетом результатов микробиологического исследования. Контрольные визиты для оценки активности инфекционного процесса и степени консолидации костных отломков назначались через 6, 12, 24 недели.

Результаты. На момент написания данной статьи средняя продолжительность наблюдения за пациентами после операции составляла $4,4 \pm 1,0$ месяца ($M \pm \sigma$). Ни у одного из пациентов после операции и завершения курса антибактериальной терапии не наблюдалось каких-либо признаков рецидива инфекции, что свидетельствует об эффективности и безопасности применения данной методики. Не позднее 2,5 месяца после операции все 8 (100%) пациентов приступили к полной нагрузке на оперированную конечность. Рентгенография подтвердила наличие костного сращения у 5 пациентов, еще у 3 пациентов на рентгенограммах стояние конструкции и положение удовлетворительные, наблюдаются начальные признаки консолидации перелома.

Заключение. Интрамедуллярный остеосинтез стержнем с блокированием и трехкомпонентным антибактериальным покрытием позволил добиться эрадикации инфекции и сращения костных отломков у большинства пациентов. Данная методика эффективна и ее применение не сопряжено с трудностями, характерными для интраоперационного изготовления антибактериальных покрытий.

Ключевые слова: остеомиелит, остеосинтез, фиксатор интрамедуллярный, антибактериальное покрытие, инфекция

Objective. The prospective study was performed to evaluate the efficacy and safety of osteosynthesis by closed intramedullary nailing with antibacterial coating in infected fractures and nonunions of the lower extremity long tubular bones.

Methods. The study included patients ($n=8$) with infected fractures and nonunions of the tibia and femur. Solid titanium nails (with holes for blocking) were used as implants. Plasma spray coating method (from the active gas phase) was used for the required thickness coating. The technique of surgical intervention included two main components: debridement of the infection site and the insertion of the nail into the medullary canal. After surgery, all patients received antibiotics based on the microbiological study. Follow-up visits to assess the activity of the infectious process and the degree of consolidation were scheduled in 6, 12, 24 and 52 weeks.

Results. By the time of preparing this article, the mean follow-up for patients after surgery had been 4.4 ± 1.0 months. None of the patients showed any signs of infection recurrence after surgery and completion of the course of antibiotic therapy, which indicates the effectiveness and safety of this technique. Not later than 2.5 months after the surgery, all 8 (100%) patients started full weight-bearing on the operated limb. Radiography confirmed the bone healing in 5 patients; in 3 patients X-ray shows the initial signs of fracture consolidation.

Conclusion. Intramedullary osteosynthesis with new three-component antibacterial coating allowed eradicating

the infection and achieving bone healing in patients with infected fractures and non-unions of the tibia and femur. This technique is effective and its application is not associated with difficulties typical for the intraoperative preparation of antibacterial coatings.

Keywords: osteomyelitis, osteosynthesis, intramedullary nailing, antibacterial coating, infection

Novosti Khirurgii. 2020 Nov-Dec; Vol 28 (6): 680-687

The articles published under CC BY NC-ND license

Clinical Application of Immediate Results of Closed Intramedullary Nailing with Three-Component Antibacterial Coating in Infected Fractures and Nonunion of Long Tubular Bones



**P.A. Volotovskii, A.A. Sitnik, D.V. Tapalski, M.A. Yarmolenko,
O.A. Korzun, O.N. Bondarev, M.A. Gerasimenko**

Научная новизна статьи

Впервые изучена эффективность и безопасность интрамедуллярного остеосинтеза с новым трехкомпонентным антибактериальным покрытием при инфицированных переломах и несращениях длинных трубчатых костей нижних конечностей. Установлено, что данная методика позволяет добиться эрадикации инфекции и сращения костных отломков у большинства пациентов и при этом не сопряжена с трудностями, характерными для интраоперационного изготовления антибактериальных покрытий.

What this paper adds

For the first time, the efficacy and safety of intramedullary osteosynthesis with new three-component antibacterial coating in infected fractures and nonunion of lower extremity long bones have been studied. This method has been found out to achieve the infection eradication and bone healing in patients with infected fractures and non-unions of the tibia and femur. This technique is effective and does not associate with difficulties caused by the intraoperative preparation of antibacterial coatings.

Введение

Инфекция в области перелома может в значительной степени осложнить процесс лечения, которое у некоторых пациентов растягивается на годы [1]. Частота инфекционных осложнений после оперативного лечения переломов длинных трубчатых костей варьирует от 1% после фиксации закрытых низкоэнергетических переломов до 30-40% после остеосинтеза открытых переломов с тяжелым повреждением мягких тканей [2]. Вероятность развития инфекции возрастает при наличии ряда факторов риска: ожирения, сахарного диабета, курения, открытого перелома, высокой степени по классификации Gustilo-Anderson [3], микробной контаминации, политравмы и проведения первичной внешней фиксации [4]. При этом лечение зачастую является сложным, трудоемким и дорогостоящим [5]. Как правило, для достижения успешного результата требуется длительная системная антибактериальная терапия и выполнение реконструктивных операций, включающих удаление металлоконструкций, реостеосинтез и трансплантацию костной ткани.

В настоящее время на предотвращении и лечении этого вида осложнений сосредоточено немало исследований. Научно обоснованную популярность приобрел интрамедуллярный остеосинтез фиксаторами с антибактериальным покрытием из полиметилметакрилатного костного цемента [6, 7]. Однако применение подобных фиксаторов сопряжено с рядом сложностей: увеличивается продолжительность оперативного вмешательства, нагревание полиметилметакрилата в процессе полимеризации

исключает использование термолabileльных препаратов. Кроме того, продолжительность выделения антибиотика из покрытия носит кратковременный и малопредсказуемый характер.

Цель. Оценить в ходе проспективного исследования эффективность и безопасность остеосинтеза интрамедуллярным блокируемым фиксатором с антибактериальным покрытием при инфицированных переломах и несращениях длинных трубчатых костей нижних конечностей.

Материал и методы

В качестве имплантатов использовали солидные титановые стержни с отверстиями для блокирования. Покрытия осаждали вакуумно-плазменным методом из газовой фазы, образованной продуктами электронно-лучевого диспергирования полимера, соли серебра и антибиотика [8]. В качестве исходных соединений для нанесения покрытий использовали полиуретан (Десмопан 385), ципрофлоксацин (Bayer S.p.A.), бромид серебра ($\geq 98\%$, Aladdin). Предложенный метод нанесения покрытий характеризуется высокой производительностью, простотой осуществления и является перспективным для изготовления биосовместимых антибактериальных материалов медицинского назначения, обладающих пролонгированным антибактериальным эффектом [9]. Морфологические исследования тонких слоев, выполненные методом просвечивающей электронной микроскопии (ПЭМ) на электронном микроскопе JEM 2100 (JEOL), показали присутствие в композиционном покрытии равномерно

распределенных в полимерной матрице металлических наночастиц (рис. 1). В доклинических исследованиях показана выраженная поверхностная бактерицидная активность сформированных покрытий в отношении как антибиотикочувствительных (*Staphylococcus aureus* ATCC 25923), так и экстремально-антибиотикорезистентных штаммов микроорганизмов (*Pseudomonas aeruginosa*, *Acinetobacter baumannii*, *Klebsiella pneumoniae*) [9].

В клиническое исследование были включены 8 пациентов с инфицированными переломами и несращениями бедра и голени (таблица 1), из которых 6 (75%) были мужского пола и 2 (25%) – женского. Средний возраст составил $43,5 \pm 14,7$ года ($M \pm \sigma$). Период времени от получения первичной травмы до остеосинтеза стержнем с блокированием и антибактериальным покрытием варьировал от 1 недели до 20 месяцев. У 2 (25%) пациентов в качестве диагноза фигурировал хронический посттравматический остеомиелит и ложный сустав длинной трубчатой кости, у 2 (25%) пациентов переломы были изначально закрытыми, однако сопровождалась значительным повреждением мягких тканей, еще у 4 (50%) пациентов были открытые инфицированные переломы длинных трубчатых костей нижних конечностей. Результаты микробиологического исследования показали, что у 2 (25%) пациентов инфекции были вызваны *S.aureus*, у 1 (12,5%) – *Escherichia coli* и *K.pneumoniae*, в остальных случаях результаты исследования были отрицательными.

Особенности хирургического вмешательства

Тщательное предоперационное планирование играет чрезвычайно важную роль при любых других хирургических процедурах. Перед каждой операцией проводится рентгенография поврежденного сегмента конечности в передне-задней и боковой проекции с захватом прилежащих су-

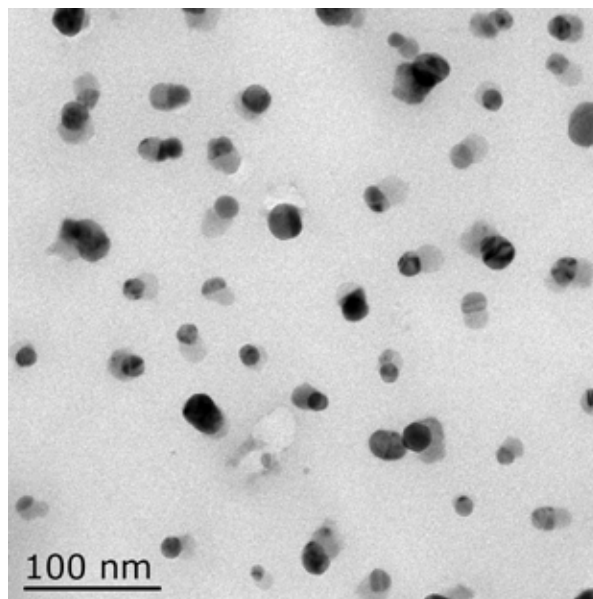


Рис. 1. Результаты ПЭМ для выявления наночастиц серебра в покрытии, синтезированном из полиуретана и бромида серебра.

ставов; оценивается объем хирургической обработки и возможность коррекции существующих деформаций; определяются размерно-геометрические параметры костно-мозгового канала, длина и толщина интрамедуллярного стержня; проводится микробиологическое исследование отделяемого из свищей (при их наличии).

Методика оперативного вмешательства включала два основных компонента: санацию очага инфекции и установку стержня в костномозговой канал. Пациента укладывали на ортопедическом столе в положение, подходящее для интрамедуллярного остеосинтеза большеберцовой или бедренной кости. В области инфицированного перелома или несращения проводили тщательную хирургическую обработку, удаляя все нежизнеспособные ткани вплоть до появления кровотока («parika sign»), затем рану обильно промывали растворами антисептиков и большим количеством физио-

Таблица

Данные о пациентах, оперированных в рамках исследования

Номер	Возраст	Пол	Локализация	Диагноз	Результат микробиологического исследования
1	47	муж	голень	закрытый перелом, IC5	
2	21	жен	голень	открытый перелом, GA2	
3	29	муж	голень	остеомиелит, ложный сустав	<i>S.aureus</i>
4	68	муж	голень	открытый перелом, GA2	
5	44	муж	голень	открытый перелом, GA2	
6	38	жен	голень	инфекция после остеосинтеза	<i>E.coli</i> , <i>K.pneumoniae</i>
7	45	муж	бедро	остеомиелит, патологический перелом	<i>S.aureus</i>
8	56	муж	голень	закрытый перелом, IC4	

Примечание: IC – классификация повреждения мягких тканей по АО/ASIF; GA – классификация открытых переломов по Gustilo-Anderson.

логического раствора. Адекватный дебридмент играет определяющую роль в профилактике рецидивов инфекции и предотвращении образования биопленки, которая не позволяет антибиотикам уничтожать патогенные микроорганизмы. На этом этапе проводили забор образцов кости и гнойных грануляций, которые отправляли в бактериологическую лабораторию для исследований.

Для остеосинтеза использовали «Фиксатор интрамедуллярный блокируемый с антибактериальным покрытием и монтажным инструментом, ТУ ВУ 100070211.053-2019» производства НП ООО «Медбиотех» (Республика Беларусь) в рамках приемочных медицинских испытаний. Для остеосинтеза использовали фиксаторы диаметром 9-10 мм. Интрамедуллярный канал рассверливали на 2 мм больше диаметра фиксатора. В большинстве случаев интрамедуллярные фиксаторы были солидными, поэтому для их введения мы не использовали проводник. Фиксатор устанавливали по стандартной методике [10], как и любой стержень с блокированием без цементного покрытия, и блокировали дистально и проксимально, чтобы обеспечить осевую и ротационную стабильность костных отломков. Для подтверждения удовлетворительного расположения интрамедуллярного фиксатора использовали ЭОП-контроль.

После операции все пациенты получали антибиотики внутривенно с учетом результатов посева интраоперационных материалов. Обычно парентерально антибиотики назначали на 2 недели, затем еще 4-6 недель пациенты получали антибактериальные препараты per os. Внешнюю иммобилизацию не использовали, что создавало благоприятные условия для раннего начала дозированных движений в смежных суставах практически сразу после оперативного вмешательства. В зависимости от анатомических особенностей несращения пациентам разрешали контакт оперированной конечности с полом либо частичную нагрузку весом. В послеоперационном периоде проводили мониторинг лабораторных показателей, включая ОАК, СОЭ, СРБ, для определения активности инфекционного процесса. Контрольные визиты назначались через 6, 12, 24 недели.

Статистика

Статистический анализ полученных результатов проводили на персональном компьютере с помощью программного обеспечения STATISTICA, версия 7.0 (SN: STA862D175437Q) (StatSoft, Inc., Талса, Оклахома, США), Microsoft Office Access и Excel 2010 (Microsoft

Corp., Редмонд, Вашингтон, США) согласно общепризнанным принципам и стандартам. В зависимости от вида распределения средние величины представлены в виде среднего значения (M) \pm стандартное отклонение (σ) или медианы (Me) и межквартильного размаха [P25; P75].

Результаты

На момент написания данной статьи средняя продолжительность наблюдения за пациентами после операции составляла $4,4 \pm 1,0$ месяца ($M \pm \sigma$) (от 8 недель до 7 месяцев). Ни у одного из пациентов после операции и завершения курса антибактериальной терапии не наблюдалось каких-либо признаков рецидива инфекции, что свидетельствует об эффективности и безопасности применения данной методики.

Не позднее 2,5 месяцев после операции все 8 (100%) пациентов приступили к полной нагрузке на оперированную конечность. Рентгенография подтвердила наличие костного сращения у 5 пациентов, еще у 3 пациентов на рентгенограммах стояние конструкции и положение удовлетворительные, наблюдаются начальные признаки консолидации перелома.

Средняя продолжительность пребывания пациентов в стационаре составила 14 [12; 15] суток. Средняя продолжительность оперативного вмешательства составила 80,5 [60; 100]. Для остеосинтеза использовали стержни диаметром 9-10 мм.

Клинический пример

Пациент, 29 лет, получил открытый перелом костей правой голени 03.09.18 в ДТП. Лечение получал в условиях центральной районной больницы – внеочаговый компрессионно-дистракционный остеосинтез аппаратом Илизарова. Затем в связи с неудовлетворительным состоянием отломков – перемонтаж аппарата в условиях областной клинической больницы. Консолидация перелома не наступила, пациент был направлен для оперативного лечения в Республиканский научно-практический центр травматологии и ортопедии. 23.04.2019 пациенту была выполнена хирургическая операция – открытая репозиция, остеосинтез большеберцовой кости пластиной с блокированием. Трансплантация фрагментов аутокости с кортикальным слоем (рис. 2 А). Через несколько месяцев у пациента развились клинические признаки нестабильности металлоконструкции и инфекции, по поводу чего 11.10.2019 пластина и винты были удалены (рентгенограмму см. на рис. 2 Б).

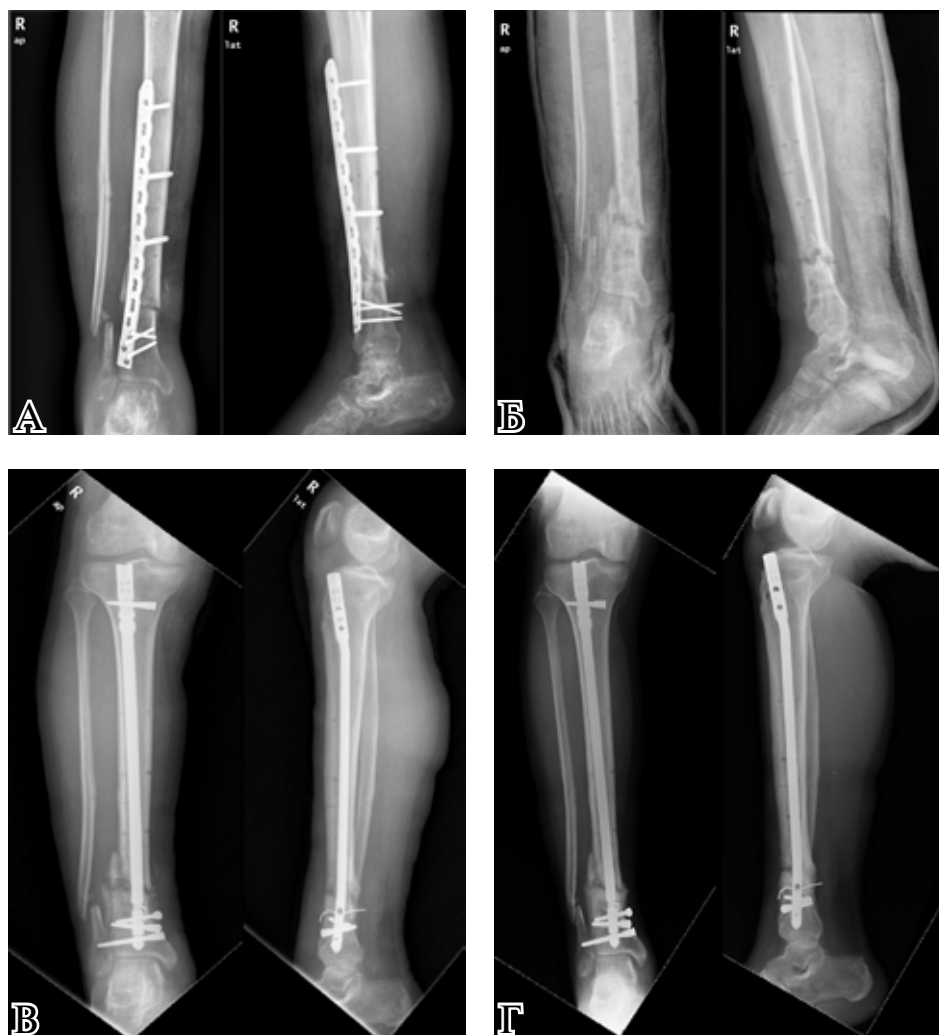


Рис. 2. Рентгенограммы пациента, 29 лет. А – после остеосинтеза пластиной; Б – после удаления пластины; В – после остеосинтеза стержнем с блокированием и антибактериальным покрытием в рамках клинических испытаний; Г – через 60 суток после остеосинтеза стержнем с блокированием и антибактериальным покрытием в рамках клинических испытаний.

Микробиологическое исследование тканей, взятых интраоперационно, показало, что у пациента имеется инфекционный процесс, вызванный *Staphylococcus aureus*. 31.10.2019 пациент был включен в исследование, и 01.11.2019 ему было проведено хирургическое вмешательство – закрытая репозиция, интрамедуллярный остеосинтез большеберцовой кости стержнем с блокированием и антибактериальным покрытием (рентгенограмму см. на рис. 2 В). Послеоперационный период протекал без осложнений.

Через 2 месяца на контрольном визите пациент ходил с полной опорой на обе нижние конечности. На рентгенограмме (рис. 2 Г) была зафиксирована консолидация перелома большеберцовой кости.

Обсуждение

Возбудителями инфекций после остеосинтеза, как правило, являются биопленкообразу-

ющие бактерии [11]. В отличие от инфекций, причиной которых являются плавающие (планктонные) бактерии, эти инфекции не поддаются эрадикации системными антибиотиками, даже если бактерия-возбудитель чувствительна к противомикробным препаратам. Собственные защитные силы организма пациента не способны уничтожить эти микроорганизмы, потому что они защищены высокогидратированным внеклеточным (экзополисахаридным) матриксом [11]. В биопленках бактерии существуют в стационарной фазе, что делает их намного более устойчивыми к противомикробным препаратам, поэтому профилактика формирования биопленок является важной задачей.

Поскольку системные антибиотики не создают достаточно высоких местных концентраций в очаге поражения, они обладают относительной эффективностью. Для решения этой проблемы можно использовать антибиотики в лекарственных формах для местного при-

менения, которые позволяют добиться гораздо более высокой концентрации, чем при системном применении [12]. При лечении острых и хронических посттравматических инфекций местные антибактериальные препараты используются уже несколько десятилетий [13]. Добавление в покрытие имплантата веществ, обладающих мощным противомикробным действием, позволяет значительно улучшить результаты профилактики и лечения инфекций. Такие покрытия защищают ткани, контактирующие с имплантатом, и предотвращают развитие биопленок.

До сегодняшнего дня результаты, описывающие клиническое применение интрамедуллярных стержней с полимерными покрытиями при открытых переломах и инфицированных несращениях длинных трубчатых костей, были представлены лишь в нескольких работах [14, 15]. В настоящем исследовании мы оценили собственный опыт применения новой отечественной металлоконструкции с антибактериальным покрытием. В статье представлены ближайшие результаты лечения, которые являются многообещающими и обладают научной новизной. Интрамедуллярный остеосинтез блокируемым фиксатором с трехкомпонентным антибактериальным покрытием позволил добиться эрадикации инфекции и сращения костных отломков у большинства пациентов. Данная методика эффективна, и ее применение не сопряжено с трудностями, характерными для интраоперационного изготовления антибактериальных покрытий на основе костного цемента с антибиотиками.

Заключение

Интрамедуллярный остеосинтез стержнем с блокированием и трехкомпонентным антибактериальным покрытием позволил добиться эрадикации инфекции и сращения костных отломков у большинства пациентов. Данная методика эффективна и ее применение не сопряжено с трудностями, характерными для интраоперационного изготовления антибактериальных покрытий.

Финансирование

Работа выполнялась в соответствии с планом научных исследований РНПЦ травматологии и ортопедии. Научная разработка изделия «Фиксатор интрамедуллярный блокируемый с антибактериальным покрытием и монтажным инструментом» проводилась совместно с НП ООО «Медбиотех» (Республика Беларусь).

Финансовой поддержки со стороны компаний-производителей авторы не получали.

Конфликт интересов

Авторы заявляют, что конфликт интересов отсутствует.

Этические аспекты.

Одобрение комитета по этике

Проведение исследования было одобрено комитетом по этике Республиканского научно-практического центра травматологии и ортопедии.

ЛИТЕРАТУРА

1. Metsemakers WJ, Reul M, Nijs S. The use of gentamicin-coated nails in complex open tibia fracture and revision cases: A retrospective analysis of a single centre case series and review of the literature. *Injury*. 2015 Dec;46(12):2433-37. doi: 10.1016/j.injury.2015.09.028
2. Papakostidis C, Kanakaris NK, Pretel J, Faour O, Morell DJ, Giannoudis PV. Prevalence of complications of open tibial shaft fractures stratified as per the Gustilo-Anderson classification. *Injury*. 2011 Dec;42(12):1408-15. doi: 10.1016/j.injury.2011.10.015
3. Kim PH, Leopold SS. In brief: Gustilo-Anderson classification. [corrected]. *Clin Orthop Relat Res*. 2012 Nov;470(11):3270-74. doi: 10.1007/s11999-012-2376-6
4. Craig J, Fuchs T, Jenks M, Fleetwood K, Franz D, Iff J, Raschke M. Systematic review and meta-analysis of the additional benefit of local prophylactic antibiotic therapy for infection rates in open tibia fractures treated with intramedullary nailing. *Int Orthop*. 2014 May;38(5):1025-30. doi: 10.1007/s00264-014-2293-2
5. Moghaddam A, Zietzschmann S, Bruckner T, Schmidmaier G. Treatment of atrophic tibia non-unions according to 'diamond concept': Results of one- and two-step treatment. *Injury*. 2015 Oct;46(Suppl 4):S39-50. doi: 10.1016/S0020-1383(15)30017-6
6. Thonse R, Conway J. Antibiotic cement-coated interlocking nail for the treatment of infected nonunions and segmental bone defects. *J Orthop Trauma*. 2007 Apr;21(4):258-68. doi: 10.1097/BOT.0b013e31803ea9e6
7. Qiang Z, Jun PZ, Jie XJ, Hang L, Bing LJ, Cai LF. Use of antibiotic cement rod to treat intramedullary infection after nailing: preliminary study in 19 patients. *Arch Orthop Trauma Surg*. 2007 Dec;127(10):945-51. doi: 10.1007/s00402-007-0315-x
8. Qi C, Rogachev AV, Tapal'skii DV, Yarmolenko MA, Rogachev AA, Jiang X, Koshanskaya EV, Vorontsov AS. Nanocomposite coatings for implants protection from microbial colonization: formation features, structure, and properties. *Surf Coat Tech*. 2017 Apr15;315:350-58. doi: 10.1016/j.surfcoat.2017.02.066
9. Тапальский ДВ, Бойцова НЮ, Осипов ВА, Рогачев АА, Ярмоленко МА, Рогачев АВ, Круль ЛП. Новое антибактериальное покрытие на основе смеси полиуретана с поли-L-лактидом. *Докл Нац Акад Наук Беларуси*. 2013;57(4):89-95.
10. Ситник АА. Интрамедуллярный блокируемый остеосинтез длинных трубчатых костей. Общая техника выполнения, результаты и перспективы.

Мед Журн. 2008;(1):121-24. <https://www.bsmu.by/medicaljournal/category23/>

11. Trampuz A, Zimmerli W. Diagnosis and treatment of infections associated with fracture-fixation devices. *Injury.* 2006 May;37 Suppl 2:S59-66. doi: 10.1016/j.injury.2006.04.010
12. Diefenbeck M, Mückley T, Hofmann GO. Prophylaxis and treatment of implant-related infections by local application of antibiotics. *Injury.* 2006 May;37 Suppl 2:S95-104. doi: 10.1016/j.injury.2006.04.015
13. Schnettler R. Surgical treatment of Osteomyelitis. In: Schnettler R, Steinau HU, Adams S, editors. Septic bone and joint surgery. Thieme; 2010. p. 93-172.
14. Fuchs T, Stange R, Schmidmaier G, Raschke MJ. The use of gentamicin-coated nails in the tibia: preliminary results of a prospective study. *Arch Orthop Trauma Surg.* 2011 Oct;131(10):1419-25. doi: 10.1007/s00402-011-1321-6
15. Raschke M, Vordemvenne T, Fuchs T. Limb salvage or amputation? The use of a gentamicin coated nail in a severe, grade IIIc tibia fracture. *Eur J Trauma Emerg Surg.* 2010 Dec;36(6):605-8. doi: 10.1007/s00068-010-0017-x

REFERENCES

1. Metsmakers WJ, Reul M, Nijs S. The use of gentamicin-coated nails in complex open tibia fracture and revision cases: A retrospective analysis of a single centre case series and review of the literature. *Injury.* 2015 Dec;46(12):2433-37. doi: 10.1016/j.injury.2015.09.028
2. Papakostidis C, Kanakaris NK, Pretel J, Faour O, Morell DJ, Giannoudis PV. Prevalence of complications of open tibial shaft fractures stratified as per the Gustilo-Anderson classification. *Injury.* 2011 Dec;42(12):1408-15. doi: 10.1016/j.injury.2011.10.015
3. Kim PH, Leopold SS. In brief: Gustilo-Anderson classification. [corrected]. *Clin Orthop Relat Res.* 2012 Nov;470(11):3270-74. doi: 10.1007/s11999-012-2376-6
4. Craig J, Fuchs T, Jenks M, Fleetwood K, Franz D, Iff J, Raschke M. Systematic review and meta-analysis of the additional benefit of local prophylactic antibiotic therapy for infection rates in open tibia fractures treated with intramedullary nailing. *Int Orthop.* 2014 May;38(5):1025-30. doi: 10.1007/s00264-014-2293-2
5. Moghaddam A, Zietzschmann S, Bruckner T, Schmidmaier G. Treatment of atrophic tibia non-unions according to 'diamond concept': Results of one-

Адрес для корреспонденции

220024, Республика Беларусь,
г. Минск, ул. Лейтенанта Кижеватова,
д. 60, корпус 4,
Республиканский научно-практический центр
травматологии и ортопедии,
тел. +375 17 373-59-93,
e-mail: volotovski@gmail.com,
Волотовский Павел Алексеевич

Сведения об авторах

Волотовский Павел Алексеевич, к.м.н., ученый секретарь, Республиканский научно-практический центр травматологии и ортопедии, г. Минск, Республика Беларусь.
<https://orcid.org/0000-0002-4455-035X>

and two-step treatment. *Injury.* 2015 Oct;46(Suppl 4):S39-50. doi: 10.1016/S0020-1383(15)30017-6

6. Thonse R, Conway J. Antibiotic cement-coated interlocking nail for the treatment of infected nonunions and segmental bone defects. *J Orthop Trauma.* 2007 Apr;21(4):258-68. doi: 10.1097/BOT.0b013e31803ea9e6
7. Qiang Z, Jun PZ, Jie XJ, Hang L, Bing LJ, Cai LF. Use of antibiotic cement rod to treat intramedullary infection after nailing: preliminary study in 19 patients. *Arch Orthop Trauma Surg.* 2007 Dec;127(10):945-51. doi: 10.1007/s00402-007-0315-x
8. Qi C, Rogachev AV, Tapal'skii DV, Yarmolenko MA, Rogachev AA, Jiang X, Koshanskaya EV, Vorontsov AS. Nanocomposite coatings for implants protection from microbial colonization: formation features, structure, and properties. *Surf Coat Tech.* 2017 Apr;315:350-58. doi: 10.1016/j.surfcoat.2017.02.066
9. Tapalski DV, Boytsova NYu, Osipov VA, Rogachev AA, Yarmolenko MA, Rogachev AV, Marchenko LA, Butovskaya GV, Krul LP. New antibacterial coating based on the mixture of polyurethane and poly-L-lactide. *Dokl Nats Akad Nauk Belarusi.* 2013;57(4):89-95. <https://elibrary.ru/contents.asp?id=34242641> (In Russ.)
10. Sitnik AA. Intramedullarnyi blokiruemyi osteosintez dlinnykh trubchatykh kostei. Obshchaia tekhnika vypolneniia, rezul'taty i perspektivy. *Med Zhurn.* 2008;(1):121-24. <https://www.bsmu.by/medicaljournal/category23/> (In Russ.)
11. Trampuz A, Zimmerli W. Diagnosis and treatment of infections associated with fracture-fixation devices. *Injury.* 2006 May;37 Suppl 2:S59-66. doi: 10.1016/j.injury.2006.04.010
12. Diefenbeck M, Mückley T, Hofmann GO. Prophylaxis and treatment of implant-related infections by local application of antibiotics. *Injury.* 2006 May;37 Suppl 2:S95-104. doi: 10.1016/j.injury.2006.04.015
13. Schnettler R. Surgical treatment of osteomyelitis. In: Schnettler R, Steinau HU, Adams S, editors. Septic bone and joint surgery. Thieme; 2010. p. 93-172.
14. Fuchs T, Stange R, Schmidmaier G, Raschke MJ. The use of gentamicin-coated nails in the tibia: preliminary results of a prospective study. *Arch Orthop Trauma Surg.* 2011 Oct;131(10):1419-25. doi: 10.1007/s00402-011-1321-6
15. Raschke M, Vordemvenne T, Fuchs T. Limb salvage or amputation? The use of a gentamicin coated nail in a severe, grade IIIc tibia fracture. *Eur J Trauma Emerg Surg.* 2010 Dec;36(6):605-8. doi: 10.1007/s00068-010-0017-x

Address for correspondence

220024, Republic of Belarus,
Minsk, Leytenant Kizhevato Str., 60-4,
Republican Research and Practical Center
of Traumatology and Orthopedics
tel. +375 17 373-59-93,
e-mail: volotovski@gmail.com,
Volotovski Pavel A.

Information about the authors

Volotovski Pavel A., PhD, Academic Secretary, Republican Research and Practical Center of Traumatology and Orthopedics, Minsk, Republic of Belarus
<https://orcid.org/0000-0002-4455-035X>

Ситник Александр Александрович, к.м.н., доцент, заведующий лабораторией травматологии взрослого возраста, Республиканский научно-практический центр травматологии и ортопедии, г. Минск, Республика Беларусь.

<https://orcid.org/0000-0001-8903-5899>

Тапальский Дмитрий Викторович, д.м.н., доцент, заведующий кафедрой микробиологии, вирусологии и иммунологии, Гомельский государственный медицинский университет, г. Гомель, Республика Беларусь.

<https://orcid.org/0000-0002-9484-7848>

Ярмоленко Максим Анатольевич, д.т.н., доцент, доцент кафедры радиофизики и электроники, Гомельский государственный университет имени Ф. Скорины, г. Гомель, Республика Беларусь.

<https://orcid.org/0000-0002-1283-8762>

Корзун Олег Александрович, к.м.н., ведущий научный сотрудник, Республиканский научно-практический центр травматологии и ортопедии, г. Минск, Республика Беларусь.

<https://orcid.org/0000-0001-7826-5269>

Бондарев Олег Николаевич, к.м.н., научный сотрудник, Республиканский научно-практический центр травматологии и ортопедии, г. Минск, Республика Беларусь.

<https://orcid.org/0000-0002-5998-6711>

Герасименко Михаил Александрович, д.м.н., профессор, директор, Республиканский научно-практический центр травматологии и ортопедии, г. Минск, Республика Беларусь.

<https://orcid.org/0000-0001-9151-0214>

Информация о статье

Поступила 15 апреля 2020 г.

Принята в печать 7 декабря 2020 г.

Доступна на сайте 30 декабря 2020 г.

Sitnik Alexander A., PhD, Associate Professor, Head of the Laboratory of Adult Traumatology, Republican Research and Practical Center of Traumatology and Orthopedics, Minsk, Republic of Belarus

<https://orcid.org/0000-0001-8903-5899>

Tapalski Dzmitry V., PhD, Associate Professor, Head of the Department of Microbiology, Virology and Immunology, Gomel State Medical University, Gomel, Republic of Belarus

<https://orcid.org/0000-0002-9484-7848>

Yarmolenko Maxim A., DScTech, Associate Professor, the Department of Radiophysics and Electronics, Francisk Skorina Gomel State University, Gomel, Republic of Belarus

<https://orcid.org/0000-0002-1283-8762>

Korzun Oleg A., PhD, Leading Researcher, Republican Research and Practical Center of Traumatology and Orthopedics, Minsk, Republic of Belarus

<https://orcid.org/0000-0001-7826-5269>

Bondarev Oleg N., PhD, Researcher, Republican Research and Practical Center of Traumatology and Orthopedics, Minsk, Republic of Belarus

<https://orcid.org/0000-0002-5998-6711>

Gerasimenko Mikhail A., MD, Professor, Head of the Republican Research and Practical Center of Traumatology and Orthopedics, Minsk, Republic of Belarus

<https://orcid.org/0000-0001-9151-0214>

Article history

Arrived: 15 April 2019

Accepted for publication: 7 December 2020

Available online: 30 December 2020