

Я.В. ЦЫМБАЛЮК¹, В.И. ЦЫМБАЛЮК^{1,2}, И.Б. ТРЕТЯК¹,
В.В. МЕДВЕДЕВ², В.Г. ГУРЬЯНОВ², А.А. ГАЦКИЙ¹, Т.И. ПЕТРИВ¹



СРАВНИТЕЛЬНЫЙ АНАЛИЗ РАЗЛИЧНЫХ ВИДОВ НЕВРОТИЗАЦИИ КАК МЕТОДА ХИРУРГИЧЕСКОГО ЛЕЧЕНИЯ ПЕРИФЕРИЧЕСКОГО ПАРЕЗА ЛИЦЕВОГО НЕРВА

Институт нейрохирургии им. акад. А.П. Ромоданова НАМН Украины¹,
Национальный медицинский университет им. А.А. Богомольца²,
г. Киев, Украина

Цель. Определение оптимального вида невротизации лицевого нерва у пациентов с последствиями его травматического повреждения.

Материал и методы. Проанализированы результаты лечения 172 пациентов с повреждением лицевого нерва, которым была проведена невротизация различными нервами-донорами. Женщин было 97 (56,4%), мужчин – 75 (43,6%). Медиана возраста составляла 38 лет, межквартильный интервал – 29-50 лет. Наиболее частой причиной повреждения лицевого нерва было удаление опухолей задней черепной ямки – 123 пациента (71,5%). Были использованы различные виды реконструктивных вмешательств: невротизация лицевого нерва ветвями добавочного нерва к кивательной мышце – 87 пациентов, невротизация лицевого нерва ветвью дополнительного нерва к кивательной мышце и нисходящей ветвью подъязычного нерва – 62 пациента, добавочным нервом – 10 пациентов, нисходящей ветвью подъязычного нерва – 10 пациентов, передними двигательными ветвями С2-С3 – 3 пациента.

Изучали ближайшие и отдаленные результаты лечения. Пациентам проводили контрольный осмотр и ЭНМГ-исследование не ранее, чем через 4 месяца после операции. Отдаленные результаты изучали в сроки не ранее 12 месяцев и до 24 месяцев после операции путем повторных неврологических осмотров и дополнительных электрофизиологических методов исследования.

Результаты. Во всех случаях достигнут положительный результат. У 147 (85,4%) из 172 пациентов наблюдалось восстановление функции лицевого нерва по шкале House-Brackmann до II-III позиций. Наилучшие результаты были достигнуты при невротизации ветвями добавочного нерва и при одновременном использовании нескольких нервов-доноров ($p < 0,001$).

Заключение. Использование в качестве доноров кивательных ветвей добавочного нерва обеспечивает восстановление функции лицевого нерва до уровня II-III по шкале House-Brackmann у 89,7% пациентов и по результативности не отличается от технически более сложной и прогностически менее благоприятной невротизации лицевого нерва нисходящей ветвью подъязычного и ветвью добавочного нерва.

Ключевые слова: невротизация, лицевой нерв, нерв-донор, электронейромиография, хирургическое лечение

Objective. Determination of the optimal type of facial nerve neurotization in patients with the consequences of its traumatic injury.

Methods. The treatment results of patient (n=172) with the facial nerve injury who underwent neurotization using different donor nerves was analyzed.

Women (n=97) made up 56.4%, men (n=75) – 43.6%. The median age was 38 years; the interquartile range was 29 – 50 years. The most common cause of the facial nerve damage was the removal of posterior fossa tumor – 123 patients (71.5%). Various types of reconstructive interventions were performed: facial nerve neurotization by the branches of the accessory nerve to the sternocleidomastoid muscle – 87 patients, facial nerve neurotization by branch of the accessory nerve to the sternocleidomastoid muscle and the descending branch of the hypoglossal nerve – 62 patients, by the accessory nerve – 10 patients, by the descending branch of the hypoglossal nerve – 10 patients, anterior motor branches C2-C3 – 3 patients.

The immediate and long-term results of treatment were studied. Patients underwent a follow-up examination and an ENMG study no earlier than 4 months after the surgery. Long-term results were studied no earlier than 12 months and up to 24 months after the surgery by means of repeated neurological examinations and additional electrophysiological techniques.

Results. In all cases, a positive result has been achieved. In 147 (85.4%) out of 172 patients, the recovery of facial nerve function according to the House – Brackmann scale to II – III level was observed. The best results were achieved in the cases of neurotization by the branches of the accessory nerve and the simultaneous use of several donor nerves ($p < 0.001$).

Conclusion. The use of the accessory nerve branches as donors ensures restoration of the facial nerve function to level II-III on the House – Brackmann scale in 89.7% of patients and in terms of effectiveness, it does not differ from the technically more complex and prognostically less favorable facial nerve neurotization by the descending branch of the hypoglossal nerve and the branch of accessory nerve.

Keywords: neurotization, facial nerve, donor nerve, electroneuromyography, surgical treatment



Научная новизна статьи

Впервые представлены результаты сравнения эффективности различных хирургических методов реиннервации лицевого нерва у 172 пациентов с повреждениями лицевого нерва. Проведенный анализ эффективности пяти методов невротизации лицевого нерва установил, что наиболее предпочтительным методом является невротизация лицевого нерва ветвями добавочного нерва. Этот метод невротизации имеет показатели восстановления функции лицевого нерва до уровня II-III по шкале House-Brackmann у 89,7 % пациентов и имеет хороший функциональный и косметический результат.

What this paper adds

For the first time, the comparative results of the effectiveness of various surgical methods for reinnervation of the facial nerve in patients (n=172) with injuries of the facial nerve are presented. After analyzing the effectiveness of the five methods of facial neurotization, it was found that the most preferred method is neurotization by branches of the accessory nerve. This neurotization method has indicators of facial nerve function restoration to level II-III according to the House-Brackmann scale in 89,7% of patients and has a good functional and cosmetic result.

Введение

Нейропатия лицевого нерва (НЛН) — патологическое состояние мультифакторной этиологии [1, 2, 3], часто с ремиттирующим течением, которое сопровождается снижением тонуса и активности мышц лица, нарушением парасимпатической иннервации глаза, значительным эстетическим дефектом [1, 2, 3], вторичным снижением качества жизни, социальной интегрированности, повышением вероятности развития депрессивного [4] или тревожного расстройства, снижением поведенческой активности [4]. Годовая заболеваемость НЛН, по разным данным составляет, 1,2-5,3 случаев на 10 000 населения [1, 3], частота выявления различных этиологических вариантов НЛН составляет (США) 2,5 (паралич Белла), 0,77 (инфекционные процессы, включая herpes zoster oticus, болезнь Лайма и средний отит [otitis media]), 0,68 (осложнения или последствия онкологической патологии), 0,68 (осложнения или последствия иной неврологической патологии), 0,41 (механическая травма лицевого нерва) случаев на 10 000 населения в год [4].

Среди причин НЛН следует особо отметить механические повреждения лицевого нерва (ЛН) или его стволов при черепно-мозговой и краниофациальной травме, а также широкий спектр ятрогенных повреждений, связанных с удалением опухолей задней черепной ямки (наиболее часто — невриномы слухового нерва), заушной области, а также с оперативными вмешательствами при различных заболеваниях периферической части слухового анализатора [1, 2, 3]. Так, повреждение ЛН характерно для 7-10% случаев перелома височной кости, причем для 10-25% продольных и 38-50% поперечных ее переломов [5].

Патогномоничными для НЛН являются

эстетически значимый вялый парез мышц лица (птоз тканей лица, асимметрия, приобретающая особенную выразительность на фоне активации контрлатеральной мимической мускулатуры), вторичные невротические расстройства аффективной сферы и социальная дезадаптация [1, 2, 3, 4], а также офтальмологические нарушения — лагофтальм, дефицит парасимпатической иннервации глаза и недостаточность его увлажнения, вторичные повреждения роговицы [6]. На фоне частичного восстановления иннервации возможно появление патологических синкинезий лицевой мускулатуры [6] и слезотечения (epiphora), что обусловлено аберрантной регенерацией волокон лицевого нерва или чрезмерной компенсаторной активностью контрлатеральных мышц лица [7]. Примеры синкинезий: поднимание угла рта или наморщивание лба при опускании века (соответственно, веко-губная и веко-лобная синкинезия), напряжение мышцы шеи при зажмуривании глаз (веко-платизменная синкинезия); гомолатеральное напряжение крыла носа при подмигивании (гюйесинкинезия).

Совокупность агрессивных лечебных мероприятий по восстановлению двигательной и/или тонической функции мышц лица получила название «реанимация лица» [8], при этом существует одна из консервативных форм лечения НЛН под названием «реабилитация лица» [9]. Лечение наиболее распространенной формы НЛН — паралича Белла в остром периоде требует дифференцированного терапевтического подхода, устранение необратимых последствий включает ряд консервативных и хирургических методов.

В большинстве случаев травматической НЛН лечебными мероприятиями первого эшелона являются нейротропные реконструктивные хирургические вмешательства [8]. Ло-

кализация травмированной части ЛН внутри одноименного канала пирамиды височной кости исключает возможность выполнения нейрорафии (сшивания центрального и периферического концов пересеченного нерва) или неврוליза (декомпрессии волокон или нервного ствола в целом в зоне травмы) и тем самым актуализирует использование невротизации — реиннервации дистального участка ЛН общим стволом или порциями подъязычного, добавочного или несколькими нервами-донорами [8]. При этом использование общего ствола подъязычного нерва в силу возникающего дефицита артикуляции неприемлемо для пациентов с профессионально обусловленными прозодическими требованиями [10].

Вторым эшелонем лечебных мероприятий являются хирургические вмешательства на мышечном аппарате и коже лица — так называемые динамические и статические методы коррекции [5]: динамические направлены на повышение тонуса денервированных мимических мышц или привлечение волокон соседних функционирующих мышц (миопластические вмешательства), статические — на изменение геометрии кожи и подкожной клетчатки [5]. При длительном анамнезе НЛН (1,5 года) отдают предпочтение статическим методам, на меньших сроках, а также при наличии верифицированных фибрилляций мимической мускулатуры лица — динамическим. Для купирования регенерационных синкинезий используют инъекционное введение препаратов ботулотоксина [6] или селективные невротомии [11].

Оценку тяжести НЛН и эффективность лечения проводят по шкале J.W. House и D.E. Brackmann [12], дополняя данными электронейромиографии (ЭНМГ), в ряде случаев — компьютерного анализа геометрии и двигательной активности лица [13]. Применение дифференцированного подхода и сочетание нескольких методов лечения в целом повышает качество жизни пациентов.

Среди класса биомедицинских проблем, связанных с НЛН, актуальной является выбор эффективного вида невротизации ЛН. Ре-

шению этого вопроса и посвящено данное исследование.

Цель. Определение оптимального вида невротизации лицевого нерва у пациентов с последствиями его травматического повреждения.

Материал и методы

Исследование выполнено на базе ГУ «Институт нейрохирургии им. акад. А.П. Ромоданова НАМН Украины» с соблюдением актуальных норм биоэтики. В анализ включены результаты хирургического лечения 172 пациентов с травматической НЛН, произведенного в течение 2001-2017 гг. Критерии включения: стойкий дефицит функции ЛН, неэффективность консервативного лечения на фоне ЭНМГ-признаков полного нарушения проводимости. Критерии исключения: алкогольная или наркотическая зависимость, выраженные когнитивные и психические расстройства. Характер выборки — несистемная (haphazard sample), с учетом специфики данной патологии. Наиболее частая этиологическая форма — ятрогенные НЛН вследствие удаления опухолей задней черепной ямки (таблица 1).

Половое распределение: 97 (56,4%), — женщины, 75 (43,6%) — мужчины; границы возрастного распределения от 3 до 67 лет, медиана возраста составляла 38 лет, межквартильный интервал — 29-50 лет; медиана длительности периода с момента повреждения ЛН до проведения хирургического лечения — 12 мес, длительность периода послеоперационного наблюдения — 12-24 мес.

Оценку тяжести НЛН проводили по шкале J.W. House и D.E. Brackmann (1985) [12] (таблица 2). Показатель функции ЛН выражали в баллах, которые соответствовали цифровому индексу клинической степени по шкале House-Brackmann. Все пациенты на момент проведения операции демонстрировали клинический показатель функции ЛН в 6 баллов.

ЭНМГ использовали в отдельных клинических случаях для верификации глубины пареза мышц лица, отсутствия положительной

Таблица 1

Распределение пациентов со стойкой нейропатией лицевого нерва по этиологии

Причины НЛН	Число (абс.)	Число (%)
Последствия удаления опухоли ЗЧЯ	123	71,5
Воспалительные (остеомиелит, отогенные)	18	10,5
Последствия удаления опухоли околоушной железы	16	9,3
Открытая травма ЛН (ранение мягких тканей лица)	14	8,1
Перелом пирамиды височной кости	12	7,0
Родовая травма ЛН	12	7,0
Неврит ЛН	10	5,8

Степень дефицита функции лицевого нерва по J.W. House и D.E. Brackmann (1985)

Степень неврологического дефицита	Клинические признаки
I	Нормальное состояние функции ЛН и произвольной активности лицевой мускулатуры.
II	Незначительная дисфункция ЛН, асимметрия выявляема только во время разговора, возможно наморщивание лба, полное закрывание глаза достигается при умеренном волевом усилии пациента, возможны слабые синкинезии.
III	Легкая асимметрия лица в состоянии покоя, произвольные движения в паретической части лица умеренные; существенное ограничение поднятия брови, произвольное наморщивание лба [m. rigorius] при значительном усилии — возможно, полное закрывание глаза — при значительном волевом усилии; движения края рта асимметричны даже при значительном контролирующем усилии пациента, сила мышц удовлетворительная, возможны видимые, но не искажающие, неуродующие синкинезии или гемифациальный спазм.
IV	Очевидная выраженная слабость мимической мускулатуры, асимметрия лица в состоянии покоя, произвольное движение кожи лба невозможно, неполное закрытие глазной щели и асимметрия рта несмотря на максимальное волевое усилие, возможны тяжелые синкинезии, гемифациальные судороги, контрактуры.
V	Движения в паретической части лица едва заметны, закрывание глаза неполное, движение угла рта слабое при максимальном волевом усилии, синкинезии, контрактуры и судороги обычно отсутствуют.
VI	Выраженная асимметрия лица в состоянии покоя, произвольный тонус мимических мышц отсутствует или глубоко снижен, произвольные и произвольные движения (синкинезии, гемифациальные судороги) в паретической части лица отсутствуют.

функциональной динамики и формирования показаний для хирургического лечения НЛН. ЭНМГ включало оценку спонтанной и вызванной активности лицевых мышц при стимуляции внечерепной части ствола или ветвей лицевого нерва [14]. Стимуляцию осуществляли электро-нейромиографом "BASIS EPM" ("O.T.E. Biomedica", Италия) и «Нейро-МВП-4» («Нейрософт», РФ), прямоугольными импульсами длительностью 0,05 мс, частотой 1 Гц, интенсивностью в пределах 20-35 мВ (10-30 мА), конкретизированной в каждом отдельном случае при получении зарегистрированных одновременно максимальной амплитуды суммарного потенциала действия (ПД) нерва и М-ответа мышцы. Накожный стимулирующий электрод (чаще катод) устанавливали в точке выхода лицевого нерва в стандартной ретромандибулярной точке возле козелка уха или по ходу ветвей лицевого нерва. Накожные регистрирующие электроды помещали над двигательной точкой исследуемой мышцы. Игольчатую ЭНМГ проводили в случае регистрации низких или сомнительных М-ответов при чрескожной регистрации. Концентрический игольчатый электрод вводили в исследуемую мышцу, регистрировали спонтанную электрическую активность в покое или при произвольном напряжении соответствующей мышцы. Расчет среднего показателя для одного измерения производили после 4-кратного выполнения процедуры с наиболее результативной конфигурацией стимулирующего и регистрирующих электродов.

ЭНМГ-признаки плегии ЛН в раннем периоде НЛН при чрескожной стимуляции ЛН или его стволов: 1) отсутствие сокращения мимических мышц, регистрации М-ответа или отсутствие произвольной активности суммы отдельных двигательных единиц; 2) отсутствие раннего (R1) и позднего (R2) ответов тригемино-фациального мигательного рефлекса на стороне поражения и контралатерально (R2, независимо от стороны стимуляции) [15]. При игольчатой регистрации ЭНМГ-ответов признаками денервации мышечных волокон в зоне иннервации поврежденного ЛН являлись потенциалы фибрилляции. В качестве признаков реиннервации мышечных волокон — спонтанные или вызванные стимуляцией ствола поврежденного ЛН низкоамплитудные полифазные потенциалы двигательных единиц, потенциалы фибрилляций, низкоамплитудные М-ответы.

Показания к проведению хирургического лечения: стойкий дефицит функции ЛН — V степень по House-Brackmann (12 мес.) на фоне консервативного лечения, отсутствие ЭНМГ-признаков иннервации паретических мимических мышц.

Метод хирургического лечения — невротизация экстракраниальной части общего ствола ЛН, в группе 1 — ветвью добавочного нерва, иннервирующей кивательную мышцу (n=87); в группе 2 — нисходящей ветвью подъязычного и ветвью добавочного нерва (n=62); в группе 3 — общим стволом добавочного нерва (n=10); в группе 4 — нисходящей ветвью подъязычного

нерва (n=10); в группе 5 – передними ветвями С2-С3 шейных нервов (n=3).

Выбор варианта невротизации производили по ходу вмешательства после мобилизации дистальной части ЛН, руководствуясь оперативно-хирургическими соображениями – доступностью, мобилизуемостью и толщиной стволов-доноров.

Невротизация ЛН ветвями добавочного нерва, направленными к кивательной мышце (gr. musculares; m. sternocleidomastoideus; группа 1): разрез кожи – по переднему краю m. sternocleidomastoideus, на всем участке верхней трети ее длины; позади околоушной слюнной железы, на глубине 2-3 см, в области шилососцевидного отверстия выделяли и пересекали общий ствол ЛН; на уровне угла нижней челюсти выделяли добавочный нерв, при увеличении $\times 12$ разделяли на две порции, порцию, иннервирующую кивательную мышцу, пересекали непосредственно перед терминальным ее ветвлением, проксимальный участок соединяли с дистальным участком ЛН. При невротизации ЛН общим стволом добавочного нерва (группа 3) техника в целом аналогична. При невротизации ЛН нисходящей ветвью подъязычного нерва (группа 4) указанную ветвь находили из доступа в боковом треугольнике шеи, расширенного в направлении сосудисто-нервного пучка, мобилизовали в дистальном направлении, пересекали на уровне бифуркации сонной артерии. Поскольку диаметр ветви в преимущественном большинстве наблюдений существенно уступал диаметру мобилизированной дистальной части ЛН, предложен комбинированный метод невротизации ЛН нисходящей ветвью подъязычного и ветвью дополнительного нерва (группа 2). В этих случаях на уровне бифуркации сонной артерии выделяли, мобилизовали и пересекали нисходящую ветвь подъязычного нерва (ramus descendens nervi hypoglossi); дистальную часть порции ЛН, иннервирующей подкожную мышцу шеи, пересекали и соединяли через заранее полученный аутофрагмент n. suralis с проксимальной частью ветви добавочного нерва; остальную порцию ЛН соединяли с нисходящей ветвью подъязычного нерва. Использовали также иные способы комбинирования площади сечения нисходящей ветви подъязычного нерва и дистальной ветви ЛН: 1) реиннервация лишь важных в функциональном плане порций ЛН (иннервируют мышцы угла рта, щеки, глаза) и исключение из области нейрорафии пучков ЛН, которые иннервируют подкожную мышцу шеи (pla-

tysma), шило-подъязычную мышцу (m. stylohyoideus), двубрюшную мышцу (m. digastricus); 2) удаление эпинеурия из области поперечного сечения нервов, вовлеченной в нейрорафию. Невротизация ЛН передними ветвями II-III шейных нервов (группа 5) включала выделение дистального участка ЛН, выполнение доступа к передним двигательным ветвям С2-С3 шейных нервов по переднему краю верхней трети кивательной мышцы.

Во всех случаях соединение нервных стволов производили методом «конец-в-конец» фасцикулярными (периневральными) швами с использованием нити 8/0-10/0 (Prolene; Ethicon, USA), оптического увеличения ($\times 12$) и микрохирургического инструментария.

Изучали ближайшие и отдаленные результаты лечения. Пациентам проводили контрольный осмотр и ЭНМГ-исследование не ранее, чем через 4 месяца после операции. Учитывая особенности длительного восстановления утраченной функции ЛН и мимических мышц, отдаленные результаты проведенного хирургического лечения изучали в сроки не ранее 12 месяцев и до 24 месяцев после операции путем повторных неврологических осмотров и дополнительных электрофизиологических методов исследования.

В силу организационных особенностей полного выполнения рекомендаций по реабилитационному физико-терапевтическому лечению оперированных пациентов достичь не удалось.

Статистика

Анализ результатов исследования проводился с использованием пакета EZR v. 1.35 (R statistical software version 3.4.3, R Foundation for Statistical Computing, Vienna, Austria) [16].

Для представления качественных данных рассчитывалась частота проявления признака (%), рассчитывался риск недостижения высокой эффективности лечения (%) и его 95% доверительный интервал (95% ДИ). Для представления рангового признака – показателя функции ЛН указывалась частота (%) для каждой балльной оценки. При проведении сравнения изменения ранговых признаков после лечения использовался критерий Wilcoxon T-test для связанных выборок. При сравнении результатов в 5 группах использован критерий Kruskal-Wallis test, для проведения попарных постериорных сравнений использован критерий множественных сравнений Dunn index. При проведении анализа использованы критерии с двусторонней критической областью, критический уровень значимости принят равным 0,05.

Результаты

Во всех группах средний клинический показатель функции ЛН на момент хирургического лечения соответствовал 6 баллам. Результаты лечения через 12-24 мес. после операции представлены в таблице 3.

Как видно из таблицы 3, в группе 1 положительные результаты лечения (восстановление функции ЛН до II-III по шкале House-Brackmann) достигнуты у 89,7% пациентов; в группе 2 положительные результаты – у 96,8% пациентов; в группе 3 – у 70% пациентов; в группе 4 – у 20% пациентов; в группе 5 положительных результатов достигнуто не было.

В группах 1-4 невротизация улучшала функцию ЛН (критерий Wilcoxon T-test для связанных выборок, $p < 0,001$, $p < 0,001$, $p = 0,002$, $p = 0,002$ соответственно). При этом у большинства пациентов ($n = 147$; 85,4%) констатировали улучшение клинического статуса до степени II-III по шкале House-Brackmann, что соответствует удовлетворительному восстановлению функции мышцы, поднимающей угол рта (*m. levator anguli oris*), круговой мышцы рта, существенному нивелированию асимметрии лица, восстановлению функции полного смыкания век и, как следствие, – регрессу воспалительных явлений роговицы.

Первые признаки восстановления функ-

ции после реиннервации ЛН наблюдали через 4-6 мес. после вмешательства, максимальный клинический эффект – в сроки 9-14 мес. В 17 случаях (~10 %) наблюдали восстановление функции всех трех основных ветвей ЛН.

При проведении анализа значения клинического показателя функции ЛН в группах выявлена связь достигнутого результата с методом хирургического лечения ($p < 0,001$ по критерию Kruskal-Wallis test, таблица 3). При сравнении результативности лечения указанными пятью хирургическими методами выявлены статистически значимые отличия (критерий Dunn index, $p < 0,05$) показателей функции ЛН после лечения между группой 1 и группами 4 и 5, между группой 2 и группами 4 и 5. На рисунке приведена оценка доли пациентов, у которых оценка по шкале House-Brackmann была больше III, в каждой группе (лечение неэффективно).

В частности, невротизация ЛН ветвями подъязычного нерва (группа 4) менее результативна (оценка по шкале House-Brackmann была больше III для 80% (95% ДИ 46,4%–98,9%) пациентов), чем варианты невротизации, использованные в группах 1 и 2. Невротизация ЛН передними ветвями II-III шейных нервов (группа 5) также менее результативна (оценка по шкале House-Brackmann была больше III для 100% (95% ДИ 20,6% – 100%) пациентов), чем варианты невротизации, примененные в группах 1 и 2.

Таблица 3

Результаты хирургического лечения НЛН

Клинические группы	Количество пациентов (% доля от общего числа пациентов в группе) с указанной степенью функции ЛН по шкале House-Brackmann				Уровень значимости различия между группами, p
	II	III	IV	V	
1	40 (46,0)	38 (43,7)	8 (9,2)	1 (1,1)	<0,001
2	29 (46,8)	31 (50,0)	2 (3,2)	0 (0,0)	
3	3 (30,0)	4 (40,0)	3 (30,0)	0 (0,0)	
4	1 (10,0)	1 (10,0)	8 (80,0)	0 (0,0)	
5	0 (0,0)	0 (0,0)	3 (100,0)	0 (0,0)	
Итого	73 (42,4)	74 (43)	24 (14)	1 (0,6)	

Примечание: при проведении сравнения между группами использован критерий Kruskal-Wallis test, для проведения постериорных сравнений использован критерий Dunn index.

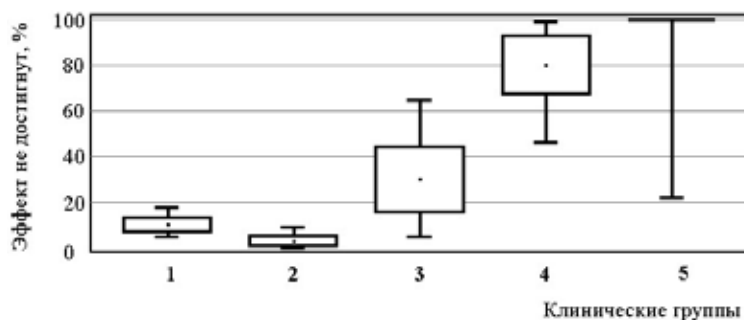


Рис. Риск не достижения высокой эффективности лечения для пациентов 5-и клинических групп. Указана доля пациентов (%), стандартная ошибка и 95% ДИ.

В таблице 4 представлена оценка клинического показателя функции ЛН для пациентов с различной этиологией.

При проведении анализа не выявлено связи достигнутого значения клинического показателя функции ЛН после хирургического лечения с этиологическими факторами ($p=0,336$ по критерию Kruskal-Wallis test, таблица 4).

Обсуждение

На фоне каждого из апробированных хирургических методов наблюдали достоверное улучшение клинического состояния в указанный срок послеоперационного периода. Поскольку результативность лечения обоими наиболее часто используемыми методами (группа 1 и группа 2) не демонстрирует каких-либо существенных различий, их использование в каждом клиническом случае должно аргументироваться соображениями технического характера. Ранее полагалось [17], что изолированная невротизация одним нервом-донором ограничивает восстановление функции ЛН. Наши наблюдения опровергают эти предположения. Учитывая тот факт, что одномоментная невротизация ЛН ветвями добавочного нерва (группа 1) технически более экономна, требует меньших затрат времени и процессуальных усилий персонала, этот метод необходимо рассматривать как базовый. Применение иных методов невротизации показано при выраженном несоответствии площади поперечного сечения реиннервируемой части ЛН и ветви добавочного нерва, при индивидуальных анатомических особенностях хода добавочного нерва или его ветвей, коморбидности добавочного нерва или

может быть обусловлено рядом других ситуационных соображений.

Исходя из данных литературы [17], вторичный дефицит, возникающий вследствие сегрегации ветвей n. accessorius от иннервируемых мышц, проявляется двигательным или статичным отклонением лопатки, асимметрией мышц плечевого пояса, ограничением отведения плеча, в том числе на фоне болезненности в плечевом суставе. При этом существенного влияния на произведение главных функций верхней конечностью не отмечено, в большинстве случаев описанная симптоматика регрессирует вследствие реиннервации трапециевидной мышцы волокнами нисходящей ветви подъязычного нерва. Продуктивными двигательными расстройствами при указанном варианте невротизации ЛН (группа 2) являются синергии мимических мышц и мышц плечевого пояса.

При использовании в качестве доноров ветвей подъязычного нерва, вторичные осложнения зависят от объема реиннервации и включают нарушения двигательной функции языка, жевания и глотания пищи, атрофию половины языка, что на фоне прозопареза значительно ухудшает качество жизни пациента.

В целом, при экстракраниальных повреждениях ЛН в остром периоде по очевидным причинам показано использование прямой нейрорафии без натяжения или аутопластики в случае диастаза дистального и проксимального участков. Методом выбора реиннервации дистальной части ЛН при технической невозможности мобилизовать достаточный для выполнения нейрорафии участок проксимальной его культы, является невротизация общим стволом или ветвями добавочного нерва.

Таблица 4

Результаты хирургического лечения НЛН для пациентов с различной этиологией

Этиология	Количество пациентов (% доля от общего числа пациентов в группе) с указанной степенью функции ЛН по шкале House-Brackmann				Уровень значимости различия между группами, p
	II	III	IV	V	
Осложнения воспалительных заболеваний внутреннего уха	1 (50,0)	1 (50,0)	0 (0,0)	0 (0,0)	0,336
Неврит ЛН	0 (0,0)	2 (100,0)	0 (0,0)	0 (0,0)	
Последствия удаления опухолей околоушной железы	5 (55,6)	3 (33,3)	1 (11,1)	0 (0,0)	
Травма ЛН при переломе пирамиды височной кости	1 (50,0)	1 (50,0)	0 (0,0)	0 (0,0)	
Родовая травма ЛН	0 (0,0)	0 (0,0)	1 (100,0)	0 (0,0)	
Последствия удаления опухолей ЗЧЯ	44 (37,6)	54 (46,1)	18 (15,4)	1 (0,9)	
Открытая травма ЛН	11 (61,1)	4 (22,2)	3 (16,7)	0 (0,0)	
НЛН невыясненной этиологии	11 (52,4)	9 (42,8)	1 (4,8)	0 (0,0)	
Итого	73 (42,4)	74 (43)	24 (14)	1 (0,6)	

Примечание: при проведении сравнения между группами использован критерий Kruskal-Wallis test.

В тех случаях, когда длительность периода между дебютом НЛН и обращением пациента составляет более 18–24 мес., а также при невозможности соблюдения указаний по физической реабилитации мимических мышц, по нашему мнению, преимущество следует отдавать консервативным методам выбора, а также электро-стимуляционному лечению и статическим методам коррекции лица.

Выводы

1. Использование в качестве доноров кивательных ветвей добавочного нерва обеспечивает восстановление функции ЛН до уровня II–III по шкале House-Brackmann у 89,7% пациентов и по результативности не отличается от технически более сложной и прогностически менее благоприятной невротизации ЛН нисходящей ветвью подъязычного и ветвью добавочного нерва.

2. Невротизация ЛН кивательными ветвями добавочного нерва или нисходящей ветвью подъязычного и ветвью добавочного нерва в большинстве случаев позволяет улучшить функцию ЛН до клинической степени III по House-Brackmann.

3. Невротизация ЛН менее эффективна при использовании в качестве нерва-донора нисходящей ветви подъязычного нерва или передних ветвей С2–С3 шейных нервов.

4. Не выявлено влияния этиологического фактора на эффективность невротизации ЛН кивательными ветвями добавочного нерва, нисходящей ветвью подъязычного и ветвью добавочного нерва.

Финансирование

Работа выполнялась в соответствии с планом научных исследований Института нейрохирургии им. акад. А.П. Ромоданова НАМН Украины.

Конфликт интересов

Авторы заявляют, что конфликт интересов отсутствует.

Этические аспекты.

Одобрение комитета по этике

Исследование одобрено этической комиссией Института нейрохирургии им. акад. А.П. Ромоданова НАМН Украины.

ЛИТЕРАТУРА

1. Spencer CR, Irving RM. Causes and management

of facial nerve palsy. *Br J Hosp Med (Lond)*. 2016 Dec 2;77(12):686–91. doi: 10.12968/hmed.2016.77.12.686

2. Reich SG. Bell's Palsy. *Continuum (Minneapolis)*. 2017 Apr;23(2, Selected Topics in Outpatient Neurology):447–66. doi: 10.1212/CON.0000000000000447

3. Zhang W, Xu L, Luo T, Wu F, Zhao B, Li X. The etiology of Bell's palsy: a review. *J Neurol*. 2019 Mar 28. doi: 10.1007/s00415-019-09282-4. Online ahead of print.

4. Chang YS, Choi JE, Kim SW, Baek SY, Cho YS. Prevalence and associated factors of facial palsy and lifestyle characteristics: data from the Korean National Health and Nutrition Examination Survey 2010–2012. *BMJ Open*. 2016 Nov 9;6(11):e012628. doi: 10.1136/bmjopen-2016-012628

5. Gordin E, Lee TS, Ducic Y, Arnaoutakis D. Facial nerve trauma: evaluation and considerations in management. *Craniomaxillofac Trauma Reconstr*. 2015 Mar;8(1):1–13. doi: 10.1055/s-0034-1372522

6. Salles AG, da Costa EF, Ferreira MC, Remigio AF, Moraes LB, Gemperli R. Epidemiologic Overview of Synkinesis in 353 Patients with Longstanding Facial Paralysis under Treatment with Botulinum Toxin for 11 Years. *Plast Reconstr Surg*. 2015 Dec;136(6):1289–98. doi: 10.1097/PRS.0000000000001802

7. Cooper L, Lui M, Nduka C. Botulinum toxin treatment for facial palsy: A systematic review. *J Plast Reconstr Aesthet Surg*. 2017 Jun;70(6):833–41. doi: 10.1016/j.bjps.2017.01.009

8. Jowett N, Hadlock TA. A Contemporary Approach to Facial Reanimation. *JAMA Facial Plast Surg*. 2015 Jul-Aug;17(4):293–300. doi: 10.1001/jamafacial.2015.0399

9. Robinson MW, Baiungo J. Facial Rehabilitation: Evaluation and Treatment Strategies for the Patient with Facial Palsy. *Otolaryngol Clin North Am*. 2018 Dec;51(6):1151–67. doi: 10.1016/j.otc.2018.07.011

10. Socolovsky M, Páez MD, Masi GD, Molina G, Fernández E. Bell's palsy and partial hypoglossal to facial nerve transfer: Case presentation and literature review. *Surg Neurol Int*. 2012;3:46. doi: 10.4103/2152-7806.95391

11. Azizzadeh B, Irvine LE, Diels J, Slattery WH, Massry GG, Larian B, Riedler KL, Peng GL. Modified Selective Neurectomy for the Treatment of Post-Facial Paralysis Synkinesis. *Plast Reconstr Surg*. 2019 May;143(5):1483–96. doi: 10.1097/PRS.0000000000005590

12. House JW, Brackmann DE. Facial nerve grading system. *Otolaryngol Head Neck Surg*. 1985 Apr;93(2):146–47. doi: 10.1177/019459988509300202

13. Sforza C, Ulaj E, Gibelli DM, Allevi F, Pucciarelli V, Tarabbia F, Ciprandi D, Dell'Aversana Orabona G, Dolci C, Biglioli F. Three-dimensional superimposition for patients with facial palsy: an innovative method for assessing the success of facial reanimation procedures. *Br J Oral Maxillofac Surg*. 2018 Jan;56(1):3–7. doi: 10.1016/j.bjoms.2017.11.015

14. Третьякова АІ. Клініко-електронейроіографічна діагностика уражень лицьового нерва, критерії прогнозування ефективності лікування. *Укр Вєн Психоневролог*. 2002;10(2):79–81.

15. Kimura M, Nakagawa I, Niinai H, Hamada H, Sakai A, Yasuui M. Evaluation with blink reflex of bilateral facial palsy. *Masui*. 2000 Feb;49(2):159–62. [Article in Japanese]

16. Kanda Y. Investigation of the freely available easy-to-use software 'EZ R' for medical statistics. *Bone Marrow Transplant*. 2013 Mar;48(3):452–58. doi: 10.1038/bmt.2012.244

17. Неробеев АИ, Плотников НА. Восстановительная хирургия мягких тканей челюстно-лицевой области: рук для врачей. Москва, РФ: Медицина; 1997. 228 с. <http://padabum.com/d.php?id=51328>

REFERENCES

1. Spencer CR, Irving RM. Causes and management of facial nerve palsy. *Br J Hosp Med (Lond)*. 2016 Dec 2;77(12):686-91. doi: 10.12968/hmed.2016.77.12.686
2. Reich SG. Bell's Palsy. *Continuum (Minneapolis)*. 2017 Apr;23(2), Selected Topics in Outpatient Neurology:447-66. doi:10.1212/CON.0000000000000447
3. Zhang W, Xu L, Luo T, Wu F, Zhao B, Li X. The etiology of Bell's palsy: a review. *J Neurol*. 2019 Mar 28. doi: 10.1007/s00415-019-09282-4. Online ahead of print.
4. Chang YS, Choi JE, Kim SW, Baek SY, Cho YS. Prevalence and associated factors of facial palsy and lifestyle characteristics: data from the Korean National Health and Nutrition Examination Survey 2010-2012. *BMJ Open*. 2016 Nov 9;6(11):e012628. doi: 10.1136/bmjopen-2016-012628
5. Gordin E, Lee TS, Ducic Y, Arnaoutakis D. Facial nerve trauma: evaluation and considerations in management. *Craniofacial Trauma Reconstr*. 2015 Mar;8(1):1-13. doi: 10.1055/s-0034-1372522
6. Salles AG, da Costa EF, Ferreira MC, Remigio AF, Moraes LB, Gemperli R. Epidemiologic Overview of Synkinesis in 353 Patients with Longstanding Facial Paralysis under Treatment with Botulinum Toxin for 11 Years. *Plast Reconstr Surg*. 2015 Dec;136(6):1289-98. doi: 10.1097/PRS.0000000000001802
7. Cooper L, Lui M, Nduka C. Botulinum toxin treatment for facial palsy: A systematic review. *J Plast Reconstr Aesthet Surg*. 2017 Jun;70(6):833-41. doi: 10.1016/j.bjps.2017.01.009
8. Jowett N, Hadlock TA. A Contemporary Approach to Facial Reanimation. *JAMA Facial Plast Surg*. 2015 Jul-Aug;17(4):293-300. doi: 10.1001/jamafacial.2015.0399

Адрес для корреспонденции

04050, Украина,
г. Киев, ул. Платона Майборода, д. 32,
Институт нейрохирургии
им. акад. А.П. Ромоданова НАМН Украины,
отделение восстановительной нейрохирургии,
тел.: +38 (044) 483-12-53,
e-mail: yaroslav.neuro@gmail.com,
Цымбалиук Ярослав Витальевич

Сведения об авторах

Цымбалиук Ярослав Витальевич, аспирант кафедры нейрохирургии, Национальный медицинский университет им. А.А. Богомольца, врач-нейрохирург отделения восстановительной нейрохирургии, Институт нейрохирургии им. А.П. Ромоданова НАМН Украины, г. Киев, Украина.
<http://orcid.org/0000-0002-8746-0944>
Цымбалиук Виталий Иванович, академик НАМН Украины, член-корр. НАН Украины, д.м.н., профессор, Президент НАМН Украины, заведующий кафедрой нейрохирургии, Национальный медицинский университет им. А.А. Богомольца, научный руководитель клиники восстановительной нейрохирургии, Институт нейрохирургии

9. Robinson MW, Baiungo J. Facial Rehabilitation: Evaluation and Treatment Strategies for the Patient with Facial Palsy. *Otolaryngol Clin North Am*. 2018 Dec;51(6):1151-67. doi: 10.1016/j.otc.2018.07.011
10. Socolovsky M, Páez MD, Masi GD, Molina G, Fernández E. Bell's palsy and partial hypoglossal to facial nerve transfer: Case presentation and literature review. *Surg Neurol Int*. 2012;3:46. doi: 10.4103/2152-7806.95391
11. Azizzadeh B, Irvine LE, Diels J, Slattery WH, Massry GG, Larian B, Riedler KL, Peng GL. Modified Selective Neurectomy for the Treatment of Post-Facial Paralysis Synkinesis. *Plast Reconstr Surg*. 2019 May;143(5):1483-96. doi: 10.1097/PRS.0000000000005590
12. House JW, Brackmann DE. Facial nerve grading system. *Otolaryngol Head Neck Surg*. 1985 Apr;93(2):146-47. doi: 10.1177/019459988509300202
13. Sforza C, Ulaj E, Gibelli DM, Allevi F, Pucciarelli V, Tarabbia F, Ciprandi D, Dell'Aversana Orabona G, Dolci C, Biglioli F. Three-dimensional superimposition for patients with facial palsy: an innovative method for assessing the success of facial reanimation procedures. *Br J Oral Maxillofac Surg*. 2018 Jan;56(1):3-7. doi: 10.1016/j.bjoms.2017.11.015
14. Tret'iakova AI. Kliniko-elektroneiromiografichna diagnostika urazhen' lits'ovogo nerva, kriterii prognozuvannia efekтивности likuvannia. *Ukr Vsn Psikhonevrologii*. 2002;10(2):79-81. (In Ukr.)
15. Kimura M, Nakagawa I, Niinai H, Hamada H, Sakai A, Yasuuiji M. Evaluation with blink reflex of bilateral facial palsy. *Masui*. 2000 Feb;49(2):159-62. [Article in Japanese]
16. Kanda Y. Investigation of the freely available easy-to-use software 'EZ' for medical statistics. *Bone Marrow Transplant*. 2013 Mar;48(3):452-58. doi: 10.1038/bmt.2012.244
17. Неробеев АИ, Плотников НА. Восстановительная хирургия мягких тканей челюстно-лицевой области: рук для врачей. Москва, РФ: Медицина; 1997. 228 с. <http://padabum.com/d.php?id=51328> (In Russ.)

Address for correspondence

04050, Ukraine,
Kiev, Platon Mayboroda str., 32,
Institute of Neurosurgery named
after A.P. Romodanov NAMS of Ukraine,
Department of Restorative Neurosurgery,
tel.: +38 (044) 483-12-53,
e-mail: yaroslav.neuro@gmail.com,
Tsybaliuk Yaroslav V.

Information about the authors

Tsybaliuk Yaroslav V., Postgraduate of the Department of Neurosurgery, National Medical University Named after A.A. Bogomolets, Neurosurgeon of the Restorative Neurosurgery Department, Institute of Neurosurgery named after A.P. Romodanov NAMS of Ukraine, Kiev, Ukraine.
<http://orcid.org/0000-0002-8746-0944>
Tsybaliuk Vitalii I., Academician of NAMS of Ukraine, Corresponding Member of NAS of Ukraine, MD, Professor, President of NAMS of Ukraine, Head of the Department of Neurosurgery, National Medical University Named after A.A. Bogomolets, Scientific Supervisor of Restorative Neurosurgery Department, Institute of Neurosurgery Named after A.P. Romodanov

им. А.П. Ромоданова НАМН Украины, г. Киев, Украина.
<http://orcid.org/0000-0003-3608-9679>
Третьяк Игорь Богданович, д.м.н., заведующий отделением восстановительной нейрохирургии, Институт нейрохирургии им. А.П. Ромоданова НАМН Украины, г. Киев, Украина.
<http://orcid.org/0000-0003-0977-7062>
Медведев Владимир Викторович, д.м.н., доцент кафедры нейрохирургии, Национальный медицинский университет им. А.А. Богомольца, г. Киев, Украина.
<http://orcid.org/0000-0001-7236-3191>
Гурьянов Виталий Григорьевич, канд. физ.-мат. наук, доцент кафедры менеджмента здравоохранения, Национальный медицинский университет им. А.А. Богомольца, г. Киев, Украина.
<https://orcid.org/0000-0001-8509-6301>
Гацкий Александр Александрович, к.м.н., врач-нейрохирург отделения восстановительной нейрохирургии, Институт нейрохирургии им. А.П. Ромоданова НАМН Украины, г. Киев, Украина.
<http://orcid.org/0000-0002-2212-2143>
Петрив Тарас Игоревич, к.м.н., врач-нейрохирург отделения восстановительной нейрохирургии, Институт нейрохирургии им. А.П. Ромоданова НАМН Украины, г. Киев, Украина.
<http://orcid.org/0000-0001-9160-8908>

Информация о статье

*Поступила 8 августа 2019 г.
Принята в печать 1 июня 2020 г.
Доступна на сайте 7 июля 2020 г.*

NAMS of Ukraine, Kiev, Ukraine.
<http://orcid.org/0000-0003-3608-9679>
Tretyak Igor B., MD, Head of Restorative Neurosurgery Department, Institute of Neurosurgery named after A.P. Romodanov NAMS of Ukraine, Kiev, Ukraine.
<http://orcid.org/0000-0003-0977-7062>
Medvediev Vladimir V., MD, Associate Professor of the Department of Neurosurgery, National Medical University Named after. A.A. Bogomolets, Kiev, Ukraine.
<http://orcid.org/0000-0001-7236-3191>
Gurianov Vitaly G., PhD, Associate Professor of the Department of Public Health Service Management, National Medical University Named after A.A. Bogomolets, Kiev, Ukraine.
<https://orcid.org/0000-0001-8509-6301>
Gatskiy Alexander A., PhD, Neurosurgeon of the Restorative Neurosurgery Department, Institute of Neurosurgery Named after A.P. Romodanov NAMS of Ukraine, Kiev, Ukraine.
<http://orcid.org/0000-0002-2212-2143>
Petriv Taras I., PhD, Neurosurgeon of the Restorative Neurosurgery Department, Institute of Neurosurgery Named after A.P. Romodanov NAMS of Ukraine, Kiev, Ukraine.
<http://orcid.org/0000-0001-9160-8908>

Article history

*Arrived: 08 August 2019
Accepted for publication: 1 June 2020
Available online: 7 July 2020*