



ГАСТРОИНТЕСТИНАЛЬНАЯ СТРОМАЛЬНАЯ ОПУХОЛЬ В ИНВАГИНАТЕ ТОНКОЙ КИШКИ

Кубанский государственный медицинский университет, г. Краснодар,
Российская Федерация

Гастроинтестинальные стромальные опухоли (GIST) составляют 0,1-3% от всех злокачественных новообразований желудочно-кишечного тракта и принадлежат к наиболее часто встречаемым мезенхимальным опухолям тонкой кишки. Диагноз чаще устанавливается во время экстренной операции, принятой по поводу кишечной непроходимости, кровотечения или перитонита. Описывается клиническое наблюдение пациента с GIST тонкой кишки, осложненной инвагинацией. Показаны трудности диагностики и выбора тактики лечения данной патологии у пациента с тяжелой сопутствующей неврологической патологией с применением мини-инвазивных вмешательств. Диагностику острой кишечной непроходимости и решение об оперативном лечении затруднял ремитирующий характер непроходимости с пассажем контраста до толстой кишки, а также версия о динамическом характере кишечной непроходимости на фоне тетрапареза. Отрицательная клиническая динамика явилась показанием к лапароскопии, которая позволила установить диагноз инвагинационной тонкокишечной непроходимости. Попытки выполнить дезинвагинацию лапароскопически не привели к успеху. Дезинвагинация и резекция участка тонкой кишки с обнаруженной в инвагинате опухолью выполнены из мини-лапаротомного доступа с использованием аппарата мини-ассистент. Иммуногистохимическое исследование удаленного препарата: злокачественная GIST тощей кишки, эпителиоидный вариант. Биологические свойства опухоли (отсутствие лимфогенного метастазирования, крайне низкая частота инфильтративного роста) позволяют использовать мини-инвазивные вмешательства без ухудшения показателя общей и безрецидивной выживаемости. Мини-инвазивные операции при опухолях тонкой кишки носят единичный характер, а случаи применения их при осложненном течении заболевания не описаны. Данное клиническое наблюдение представляет интерес ввиду атипичного течения кишечной непроходимости, причинной связи ее с GIST и мини-инвазивного подхода к диагностике и лечению представленной патологии.

Ключевые слова: GIST, кишечная непроходимость, инвагинация, диагностика, лапароскопия, мини-инвазивная операция

Gastrointestinal stromal tumors (GISTs) make up 0.1-3% of all cancers of the gastrointestinal tract and belong to the most common mesenchymal tumors of the small intestine. The diagnosis is more often established during an emergency operation undertaken for intestinal obstruction, bleeding or peritonitis. The clinical case of a patient with GIST of the small intestine complicated by intussusception is described. Difficulties of diagnostics and choice of treatment tactics of this pathology in the patient with severe accompanying neurological pathology with application of mini-invasive interventions are shown. The diagnosis of acute intestinal obstruction and the decision on surgical treatment were complicated by the remitting nature of obstruction with the passage of contrast to the colon, the version about the dynamic nature of intestinal obstruction against the background of tetraparesis. Negative clinical dynamics was an indication for laparoscopy, which made it possible to establish a diagnosis of intussusception of small bowel obstruction. Attempts to perform disinfection laparoscopically failed. Disinvagination and resection of the small intestine, with a tumor found in invaginate, are made of mini-laparotomic access using the mini-assistant apparatus. Immunohistochemical study of the removed specimen: malignant GIST of the jejunum, epithelioid variant. The biological properties of the tumor (absence of lymphogenic metastasis, extremely low incidence of infiltrative growth) allow the use of minimally invasive interventions without deterioration of the overall and relapse-free survival. Minimally invasive surgeries for tumors of the small intestine are rather rare, and cases of their use in complicated course of the disease are not described. This clinical case is of interest due to the atypical course of intestinal obstruction, its causal relationship with GIST and minimally invasive approach to the diagnosis and treatment of the presented pathology.

Keywords: GIST, intestinal obstruction, intussusception, diagnosis, laparoscopy, minimally invasive surgery

Novosti Khirurgii. 2020 Jan-Feb; Vol 28 (1): 100-105
Gastrointestinal Stromal Tumor in Small Intestine Invaginates
N.A. Trifanov, A.Ja. Korovin

The articles published under CC BY NC-ND license



Введение

Опухоли тонкой кишки относятся к относительно редкой патологии и составляют, по данным разных авторов, до 5% от всех

опухолей пищеварительного тракта [1]. Неэпителиальные злокачественные и доброкачественные новообразования (саркома, лейомиома, фиброма) встречаются чаще, чем эпителиальные (рак, полипы). Опухоли мо-

гут исходить из любой ткани стенки тонкой кишки [1]. Отдельную группу опухолей тонкой кишки составляют GIST — злокачественные мезенхимальные опухоли, исходящие предположительно из клеток Кахала. До выделения данной группы эти опухоли рассматривались как лейомиомы или лейомиосаркомы. GIST составляют от 0,1% до 3% от всех злокачественных новообразований желудочно-кишечного тракта (ЖКТ) и принадлежат к наиболее часто встречаемым мезенхимальным опухолям данной локализации [2, 3, 4]. Средний показатель заболеваемости в мире составляет 1-1,5 случая на 100 тысяч человек в год, заболеваемость в России не известна [5]. Патогистологический диагноз устанавливается при патоморфологическом исследовании (ПМИ) удаленных препаратов (резецированной тонкой кишки) после операции, предпринятой по поводу острой кишечной непроходимости, кишечного кровотечения или перитонита вследствие перфорации опухоли тонкой кишки.

Цель. Продемонстрировать клинический случай GIST тонкой кишки, осложненной инвагинацией и кишечной непроходимостью, у пациента с тяжелой соматической патологией с применением мини-инвазивных оперативных вмешательств.

Клинический случай

Пациент, 44 года, поступил в отделение 3 экстренной хирургии Клинической больницы скорой медицинской помощи г. Краснодара 01.09.12 г. с диагнозом: острая кишечная непроходимость. Статус при поступлении: жалобы на задержку стула и газов в течение 3 дней, вздутие живота, тошноту, 3-кратную рвоту. Объективно: состояние средней тяжести, язык сухой, обложен белым налетом, живот симметрично вздут, при пальпации мягкий, безболезненный во всех отделах, перитонеальные симптомы отрицательные, шум плеска не определяется, ректально — на перчатке следы кала коричневого цвета. Из анамнеза: в 2001 году позвоночно-спинномозговая травма (ПСМТ), перелом 7 шейного позвонка с повреждением шейного отдела спинного мозга, тетрапарез, нарушение функций тазовых органов. УЗИ органов брюшной полости при поступлении: признаки гастростаза, энтероостаза, малого гидроперитонеума. Обзорная рентгенография органов брюшной полости при поступлении: расширенные петли тонкой кишки в виде арок. При существовании тетрапареза непроходимость была расценена как динамическая, начата консервативная терапия в объеме назогастральной декомпрессии, инфузи-

онной терапии, медикаментозной стимуляции кишечника, гипертонических клизм. В течение 7 суток пребывания в стационаре сохранялись явления умеренно выраженного гастростаза и клинико-рентгенологическая картина ремитирующей динамической тонкокишечной непроходимости. Рентгенологическое динамическое исследование с пассажем контраста: пассаж резко замедлен на фоне паретичных петель тонкой кишки, но контраст мигрировал до дистальных отделов толстой кишки. Последнее обстоятельство поддерживало версию о паралитическом илеусе на фоне тетрапареза. На 8-е сутки пребывания в стационаре отмечено резкое ухудшение состояния в виде нарастания вздутия живота, обильная рвота застойным отделяемым мимо назогастрального зонда, признаки энцефалопатии. На контрольной рентгенографии органов брюшной полости — вздутые петли тонкой кишки. Отсутствие эффекта от проводимой консервативной терапии, нарастание признаков тонкокишечной непроходимости неясного генеза явились показанием к диагностической лапароскопии. 10.09.2012 г была выполнена диагностическая лапароскопия. В брюшной полости визуализируются межпетельно и в полости малого таза серозный выпот, дилатация петель тонкой кишки до 35 мм, петли тонкой кишки, расположенные в полости малого таза спавшиеся. При ревизии тонкой кишки в 70 см от связки Трейтца обнаружен инвагинат тощей кишки, другой патологии органов брюшной полости лапароскопически не обнаружено. Настойчивые попытки лапароскопической дезинвагинации оказались безуспешными. В мезогастррии слева, в проекции инвагината, выполнена мини-лапаротомия длиной 5 см. Коррекция доступа аппаратом «Мини-ассистент», в рану выведен инвагинат, мануальная дезинвагинация (рис. 1, 2, 3). В просвете тонкой кишки определяется опухолевидное образование диаметром ≤ 5 см (рис. 4). Выполнена резекция участка тощей кишки, наложен однорядный анастомоз «конец в конец». Операция завершена дренированием брюшной полости и послойным зашиванием операционных ран. Послеоперационный диагноз: опухоль тощей кишки. Тонкокишечная инвагинация. Острая высокая тонкокишечная непроходимость. Иммуногистохимическое исследование, заключение: злокачественная GIST тощей кишки (лейомиобластома), эпителиоидный вариант (рис. 5).

Послеоперационный период протекал удовлетворительно. Пациент выписан на 10-е сутки с момента операции. Клиническое выздоровление.

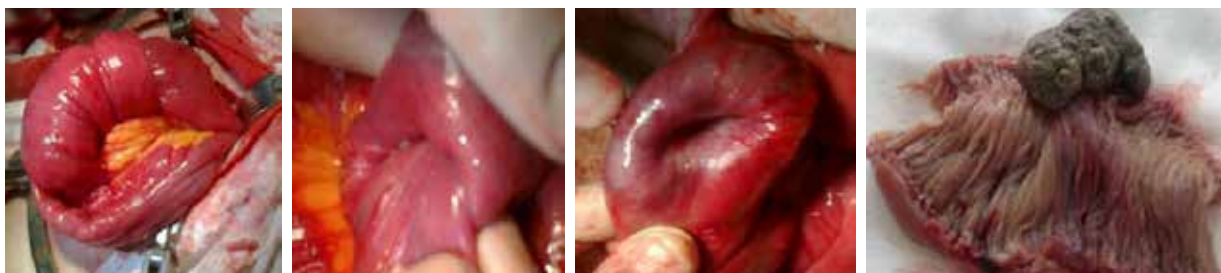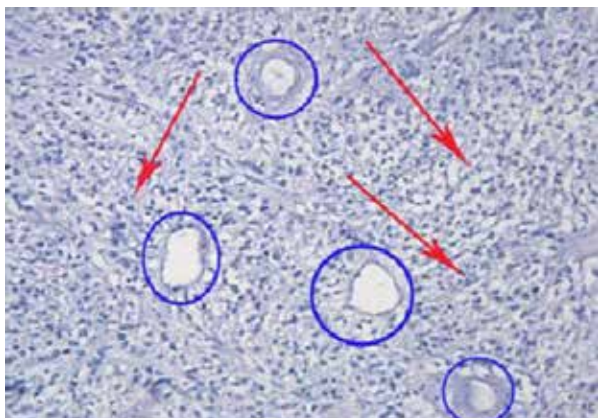


Рис. 1. Общий вид тонкокишечного инвагината. **Рис. 2.** Мануальная деинвагинация. **Рис. 3.** Опухоль, освобожденная из инвагината, с тощей кишки, в просвете её «умбиликации» со стороны серозной оболочки. **Рис. 4.** Резецированный участок тощей кишки, в просвете её опухоль 5×3 см.

Обсуждение

При осложненном течении опухоль тонкой кишки чаще всего диагностируется интраоперационно, во время операции, предпринятой по поводу тонкокишечной непроходимости, кишечного кровотечения или перитонита. Причиной обтурационной непроходимости является обструкция просвета кишки опухолью и/или инвагинация, причем опухоль выполняет провокационную роль в возникновении инвагинации. Любое фиксированное механическое внутрипросветное препятствие или локальные морфологические изменения стенки кишки вызывают дискоординацию перистальтики, преимущественно возникает усиление сегментарной перистальтики, кишка своеобразно пытается избавиться от чужеродного образования, именно таков патогенез механизма, запускающего инвагинацию [6, 7]. Основной

Рис. 5. Иммуногистохимическое исследование. GIST, эпителиоидноклеточный (эпителиоидный) гистологический вариант. Окраска: гематоксилин-эозин. Ув. ×100. Морфологически – альвеолярные эпителиоидноклеточные структуры (красная стрелка), строение соответствует традиционному описанию лейомиобластом или эпителиоидных лейомиом. Светлые овальные или округлые клетки складываются в клеточные гнезда или альвеолярные структуры, обычно вокруг кровеносных сосудов (синие круги).



группой опухолей тонкой кишки являются GIST. Термин GIST впервые был предложен в 1983 году Mazur M. и Clark H. для описания гастроинтестинальных неэпителиальных опухолей, которые отличаются по своим иммуногистохимическим и ультраструктурным характеристикам от опухолей с истинной нейрогенной и гладкомышечной дифференцировкой [3]. За короткий промежуток времени в изучении этих опухолей пройден большой путь, от выделения их в отдельную группу в 1983 году до внедрения в практику таргетного препарата иматиниба (Гливек) в 2000 году [8]. GIST развивается из интерстициальных клеток Кахала (пейсмейкерные клетки в стенке ЖКТ, регулирующие его автономную перистальтическую активность) или их предшественников. GIST встречаются в любом отделе ЖКТ, но наиболее часто поражаются желудок (60–70%) и тонкая кишка (25–35%) [9]. В наиболее крупное исследование M. Miettinen et al. были включены 1765 пациентов с GIST желудка и 906 с GIST тонкой кишки [10, 11]. Наиболее частым симптомом было кровотечение, оно было диагностировано у 41% пациентов с опухолями тонкой кишки; спонтанный разрыв тонкой кишки на уровне опухоли встретился в 7% случаев, а кишечная непроходимость явилась осложнением в 8% случаев [10, 11]. Тонкокишечная непроходимость часто носит ремитирующий характер с периодами временного разрешения, что и наблюдалось у пациента, а отсутствие рубцов на передней брюшной стенке и неврологический дефицит в виде тетрапареза ввели в заблуждение по поводу истинного, механического характера непроходимости и побудили к выбору консервативной, выжидательной тактики лечения. Выполнение КТ брюшной полости, вероятнее всего, помогло бы установить дооперационный диагноз и провести ранее хирургическое вмешательство, так как КТ-диагностика опухолей тонкой кишки имеет высокую чувствительность и специфичность. По нашему мнению,

следует расширять показания к этому методу обследования у больных с тонкокишечной непроходимостью, тем более при отсутствии ранее перенесенных операций на животе и с тяжелой сопутствующей патологией. В данном клиническом случае, отказавшись от КТ, выполнили диагностическую лапароскопию. Лапароскопия позволила установить причину непроходимости и провести мини-инвазивное вмешательство благодаря топированию мини-лапаротомного доступа на переднюю брюшную стенку над инвагинатом. Кроме того, лапароскопия может быть и лечебной, при технической оснащенности и подготовленности хирургической бригады. Важным моментом является оценка степени риска рецидива и метастазирования опухоли с целью определения показаний к адьювантной таргетной терапии. С целью прогнозирования используются 2 схемы: схема Joensuu H., (2008) или Miettinen M. и Lasota J. предложенная в 2006 году [12, 13]. Риски определяются 4 факторами: размер опухоли, митотический индекс, локализация и разрыв капсулы опухоли [12, 13]. Разрыв капсулы опухоли, спонтанный или во время операции, сразу определяет высокую степень риска, что требует «нежного» отношения к опухоли.

Основной метод окончательной верификации опухоли — иммуногистохимическое исследование. Диагноз GIST при типичной макро- и микроскопической картине может быть предварительно поставлен и на основании рутинного исследования. Проведение иммуногистохимического исследования необходимо и для определения показаний к назначению таргетной терапии (для выполнения протокола диагностики и лечения). Основным маркером GIST является CD117, экспрессия которого может быть различной, но, поскольку имеются случаи CD117-негативных GIST, значение имеют и другие маркеры. Основным из вспомогательных маркеров является CD34, экспрессирующий более чем в 60% опухолей. Кроме него для диагностики GIST используются реакции на виментин, S-100, гладкомышечный актин (SMA), десмин, нейрон-специфическую энолазу (NSE). Также в настоящее время обнаружен новый маркер — DOG1, который определяется в 98% случаев, в том числе при отрицательной реакции на c-Kit, функция этого белка неизвестна [14]. В данном клиническом случае пациент был направлен к онкологу, однако проводилась ли таргетная терапия, неизвестно.

Основной метод лечения GIST — хирургический с последующей адьювантной терапией. Основной доступ — лапаротомия. В последние годы намечается тенденция к переходу на мини-

инвазивные методики, что способствует уменьшению операционной травмы и длительности пребывания в стационаре [9, 15]. Учитывая особенности биологических свойств данных опухолей, заключающиеся в отсутствии лимфогенного метастазирования, крайне низкой частоте инфильтративного роста, на сегодняшний день принято производить экономные резекции тонкого кишечника без лимфодиссекции, что позволяет внедрять мини-инвазивные вмешательства без ухудшения показателя общей и безрецидивной выживаемости. В литературе приводятся случаи лапароскопических и роботических операций, а также эндоскопических диссекции в основном при GIST желудка, мини-инвазивные операции при опухолях тонкой кишки носят единичный характер [16, 17]. Случаев использования мини-инвазивных доступов для операций при осложнениях опухолей тонкой кишки в доступной нам литературе мы не обнаружили.

Заключение

Представленное клиническое наблюдение приведено авторами с целью заострения внимания хирургов в связи с редкой встречаемостью опухолей тонкой кишки вообще и инвагинационной тонкокишечной непроходимости, спровоцированной GIST, в частности. Сложность принятия решения об оперативном лечении была обусловлена наличием у пациента тяжелых неврологических дефицитов и клинически ремитирующим характером тонкокишечной непроходимости. Применение активной хирургической тактики при тонкокишечной непроходимости является оправданным. Комплексный мини-инвазивный подход к выполнению оперативного вмешательства (лапароскопия, мини-доступ) способствует улучшению непосредственных результатов лечения. Приведенный клинический случай представляет интерес ввиду атипичного течения тонкокишечной непроходимости, причинной связи ее с GIST и мини-инвазивного подхода к диагностике и лечению представленной патологии.

Финансирование

Финансовой поддержки в виде грантов, а также со стороны компаний-производителей лекарственных препаратов авторы не получали.

Конфликт интересов

Авторы заявляют, что конфликт интересов отсутствует.

Этические аспекты Одобрение комитета по этике

Исследование одобрено этическим комитетом Кубанского государственного медицинского университета.

Согласие пациента

Пациент дал согласие на публикацию сообщения и размещение в интернете информации о характере его заболевания, проведенном лечении и его результатах с научной и образовательной целями.

ЛИТЕРАТУРА

- Куликов ВВ, Гржимоловский АВ. Опухоли тонкой кишки. *Хирургия Журн им НИ Пирогова*. 2008;(5):65-69.
- Sakurai S, Fukasawa T, Chong JM, Tanaka A, Fukayama M. C-kit gene abnormalities in gastrointestinal stromal tumors (tumors of interstitial cells of Cajal). *Jpn J Cancer Res*. 1999 Dec;90(12):1321-28. doi: 10.1111/j.1349-7006.1999.tb00715.x
- Mazur MT, Clark HB. Gastric stromal tumors. Reappraisal of histogenesis. *Am J Surg Pathol*. 1983 Sep;7(6):507-19. doi: 10.1097/00000478-198309000-00001
- Sarlomo-Rikala M, Kovatich AJ, Barusevicius A, Miettinen M. CD117: a sensitive marker for gastrointestinal stromal tumors that is more specific than CD34. *Mod Pathol*. 1998 Aug;11(8):728-34. <https://www.ncbi.nlm.nih.gov/pubmed/9720500>
- Гастроинтестинальные стромальные опухоли. Клинические рекомендации, 2018 г. Ассоциация онкологов России [Интернет]. Москва, РФ; 2018. 34 с. https://oncology-association.ru/files/clinical-guidelines_adults%20A0-%20projects2018/giso_pr2018.pdf
- Ольшанецкий АА, Новоскольцева ИГ. Инвагинация кишечника у взрослых. *Харківська Хірургічна Школа*. 2013;(6):106-10. http://nbuv.gov.ua/UJRN/Khkhsh_2013_6_25
- Колоцей ВН, Смотрин СМ. Инвагинационная кишечная непроходимость в клинической практике ургентного хирурга. *Журн ГрГМУ*. 2016;(3):132-35. <http://journal-grsmu.by/index.php/ojs/article/view/1994>
- Копп МВ, Королева ИА. Мультидисциплинарный подход в диагностике и лечении гастроинтестинальных стромальных опухолей. *Злокачеств Опухоли*. 2013;(1):15-27. <https://doi.org/10.18027/2224-5057-2013-1-15-27>
- Demetri GD, von Mehren M, Antonescu CR, DeMatteo RP, Ganjoo KN, Maki RG, Pisters PW, Raut CP, Riedel RF, Schuetz S, Sundar HM, Trent JC, Wayne JD. NCCN Task Force report: update on the management of patients with gastrointestinal stromal tumors. *J Natl Compr Canc Netw*. 2010 Apr;8(Suppl 2):S1-41; quiz S42-44. doi: 10.6004/jnccn.2010.0116
- Miettinen M, Sobin LH, Lasota J. Gastrointestinal stromal tumors of the stomach: a clinicopathologic, immunohistochemical, and molecular genetic study of 1765 cases with long-term follow-up. *Am J Surg Pathol*. 2005 Jan;29(1):52-68. doi: 10.1097/01.pas.0000146010.92933.de

- Miettinen M, Makhlof H, Sobin LH, Lasota J. Gastrointestinal stromal tumors of the jejunum and ileum: a clinicopathologic, immunohistochemical, and molecular genetic study of 906 cases before imatinib with long-term follow-up. *Am J Surg Pathol*. 2006 Apr;30(4):477-89. doi: 10.1097/00000478-200604000-00008
- Joensuu H. Risk stratification of patients diagnosed with gastrointestinal stromal tumor. *Hum Pathol*. 2008 Oct;39(10):1411-19. doi: 10.1016/j.humpath.2008.06.025
- Miettinen M, Lasota J. Gastrointestinal stromal tumors: review on morphology, molecular pathology, prognosis, and differential diagnosis. *Arch Pathol Lab Med*. 2006 Oct;130(10):1466-78. doi: 10.1043/1543-2165(2006)130[1466:GASTROM]2.0.CO;2
- West RB, Corless CL, Chen X, Rubin BP, Subramanian S, Montgomery K, Zhu S, Ball CA, Nielsen TO, Patel R, Goldblum JR, Brown PO, Heinrich MC, van de Rijn M. The novel marker, DOG1, is expressed ubiquitously in gastrointestinal stromal tumors irrespective of KIT or PDGFRA mutation status. *Am J Pathol*. 2004 Jul;165(1):107-13. doi: 10.1016/S0002-9440(10)63279-8
- Demetri GD, Benjamin R, Blanke CD, Choi H, Corless C, DeMatteo RP, Eisenberg BL, Fletcher CD, Maki RG, Rubin BP, Van den Abbeele AD, von Mehren M; NCCN GIST Task Force. NCCN Task Force report: optimal management of patients with gastrointestinal stromal tumor (GIST) – expansion and update of NCCN clinical practice guidelines. *J Natl Compr Canc Netw*. 2004 May;2(Suppl 1):S-1-26; quiz 27-30. <https://www.ncbi.nlm.nih.gov/pubmed/17624289>
- Берелавичус СВ, Кригер АГ, Калдаров АР, Калинин ДВ. Мини-инвазивное хирургическое лечение гастроинтестинальных стромальных опухолей. *Хирургия. Журн им НИ Пирогова*. 2015;(3):38-41. doi: 10.17116/hirurgia2015338-41
- Кашенко ВА, Карачун АМ, Орлова РВ, Пелипась ЮВ, Петрова ВВ, Непомнящая СЛ, Глузман МИ, Бескровный ЕГ. Особенности хирургического подхода в лечении гастроинтестинальных стромальных опухолей. *Вестн. Хирургии им ИИ Грекова*. 2017;176(2):22-27. <https://doi.org/10.24884/0042-4625-2017-176-2-22-27>

REFERENCES

- Kulikov VV, Grzhimolovsky AV. Tumors of the small intestine. *Khirurgiia Zhurn im NI Pirogova*. 2008;(5):65-69. (In Russ.)
- Sakurai S, Fukasawa T, Chong JM, Tanaka A, Fukayama M. C-kit gene abnormalities in gastrointestinal stromal tumors (tumors of interstitial cells of Cajal). *Jpn J Cancer Res*. 1999 Dec;90(12):1321-28. doi: 10.1111/j.1349-7006.1999.tb00715.x
- Mazur MT, Clark HB. Gastric stromal tumors. Reappraisal of histogenesis. *Am J Surg Pathol*. 1983 Sep;7(6):507-19. doi: 10.1097/00000478-198309000-00001
- Sarlomo-Rikala M, Kovatich AJ, Barusevicius A, Miettinen M. CD117: a sensitive marker for gastrointestinal stromal tumors that is more specific than CD34. *Mod Pathol*. 1998 Aug;11(8):728-34. <https://www.ncbi.nlm.nih.gov/pubmed/9720500>
- Gastrointestinal'nye stromal'nye opukholi. Klinicheskie rekomendatsii, 2018 g. Assotsiatsiia

- onkologov Rossii [Internet]. Moscow, RF; 2018. 34 p. https://oncology-association.ru/files/clinical-guidelines_adults%20A0-%20projects2018/giso_pr2018.pdf (In Russ.)
6. Ol'shanetskii AA, Novoskol'tseva IG. Invaginatsiia kishcheka u vzroslykh. *Kharkivs'ka Khirurgichna Shkola*. 2013;(6):106-10. http://nbuv.gov.ua/UJRN/Khkhsh_2013_6_25 (In Ukr.)
7. Kolotsei VN, Smotryn SM. Intestinal invagination in clinical practice of surgeon performing urgent procedures. *Zhurn GrGMU*. 2016;(3):132-35 <http://journal-grsmu.by/index.php/ojs/article/view/1994> (In Russ.)
8. Kopp MV, Koroleva IA. Multidisciplinary approach in diagnosis and treatment of gastrointestinal stromal tumors. *Malignant Tumours*. 2013;(1):15-27. <https://doi.org/10.18027/2224-5057-2013-1-15-27> (In Russ.)
9. Demetri GD, von Mehren M, Antonescu CR, DeMatteo RP, Ganjoo KN, Maki RG, Pisters PW, Raut CP, Riedel RF, Schuetz S, Sundar HM, Trent JC, Wayne JD. NCCN Task Force report: update on the management of patients with gastrointestinal stromal tumors. *J Natl Compr Canc Netw*. 2010 Apr;8(Suppl 2):S1-41; quiz S42-44. doi: 10.6004/jnccn.2010.0116
10. Miettinen M, Sobin LH, Lasota J. Gastrointestinal stromal tumors of the stomach: a clinicopathologic, immunohistochemical, and molecular genetic study of 1765 cases with long-term follow-up. *Am J Surg Pathol*. 2005 Jan;29(1):52-68. doi: 10.1097/01.pas.0000146010.92933.de
11. Miettinen M, Makhlof H, Sobin LH, Lasota J. Gastrointestinal stromal tumors of the jejunum and ileum: a clinicopathologic, immunohistochemical, and molecular genetic study of 906 cases before imatinib with long-term follow-up. *Am J Surg Pathol*. 2006 Apr;30(4):477-89. doi: 10.1097/0000478-200604000-00008
12. Joensuu H. Risk stratification of patients

- diagnosed with gastrointestinal stromal tumor. *Hum Pathol*. 2008 Oct;39(10):1411-19. doi: 10.1016/j.humpath.2008.06.025
13. Miettinen M, Lasota J. Gastrointestinal stromal tumors: review on morphology, molecular pathology, prognosis, and differential diagnosis. *Arch Pathol Lab Med*. 2006 Oct;130(10):1466-78. doi: 10.1043/1543-2165(2006)130[1466:GSTM]2.0.CO;2
14. West RB, Corless CL, Chen X, Rubin BP, Subramanian S, Montgomery K, Zhu S, Ball CA, Nielsen TO, Patel R, Goldblum JR, Brown PO, Heinrich MC, van de Rijn M. The novel marker, DOG1, is expressed ubiquitously in gastrointestinal stromal tumors irrespective of KIT or PDGFRA mutation status. *Am J Pathol*. 2004 Jul;165(1):107-13. doi: 10.1016/S0002-9440(10)63279-8
15. Demetri GD, Benjamin R, Blanke CD, Choi H, Corless C, DeMatteo RP, Eisenberg BL, Fletcher CD, Maki RG, Rubin BP, Van den Abbeele AD, von Mehren M; NCCN GIST Task Force. NCCN Task Force report: optimal management of patients with gastrointestinal stromal tumor (GIST) – expansion and update of NCCN clinical practice guidelines. *J Natl Compr Canc Netw*. 2004 May;2(Suppl 1):S-1-26; quiz 27-30. <https://www.ncbi.nlm.nih.gov/pubmed/17624289>
16. Berelavichus SV, Kriger AG, Kaldarov AR, Kalinin DV. Minimally invasive surgical treatment of gastrointestinal stromal tumor. *Khirurgiia. Zhurn im NI Pirogova*. 2015;(3):38-41. doi: 10.17116/hirurgia2015338-41 (In Russ.)
17. Kashchenko VA, Karachun AM, Orlova RV, Pelipas YuV, Petrova VV, Nopomnyashchaya SL, Gluzman MI, Boskrovny EG. Peculiarities of surgical approach in treatment of gastrointestinal stromal tumors. *Vestn. Khirurgii im II Grekova*. 2017;176(2):22-27. <https://doi.org/10.24884/0042-4625-2017-176-2-22-27> (In Russ.)

Адрес для корреспонденции

350063, Российская Федерация,
г. Краснодар, ул. им. Митрофана Седина, д. 4,
Кубанский государственный
медицинский университет,
кафедра факультетской и госпитальной хирургии,
тел.: +7 961-581-25-23,
e-mail: nikolaysv26@mail.ru,
Трифанов Николай Александрович

Сведения об авторах

Коровин Александр Яковлевич, д.м.н., профессор,
кафедра факультетской и госпитальной хирургии,
Кубанский государственный медицинский универ-
ситет, г. Краснодар, Российская Федерация.
<http://orcid.org/0000-0002-7986-4455>
Трифанов Николай Александрович, аспирант,
кафедра факультетской и госпитальной хирургии,
Кубанский государственный медицинский универ-
ситет, г. Краснодар, Российская Федерация.
<http://orcid.org/0000-0001-9006-6860>

Информация о статье

Поступила 24 мая 2019 г.
Принята в печать 20 января 2020 г.
Доступна на сайте 28 февраля 2020 г.

Address for correspondence

350063, The Russian Federation,
Krasnodar, Mitrophan Sedin Str., 4,
Kuban State Medical University,
Department of Faculty and Hospital Surgery.
Tel. +7 961 581-25-23,
e-mail: nikolaysv26@mail.ru,
Nikolay A. Trifanov

Information about the authors

Korovin Alexander Ja., MD, Professor, Department
of Faculty and Hospital Surgery, Kuban State Medical
University, Krasnodar, Russian Federation.
<http://orcid.org/0000-0002-7986-4455>
Trifanov Nikolay A., Post-Graduate Student, Department
of Faculty and Hospital Surgery, Kuban State Medical
University, Krasnodar, Russian Federation.
<http://orcid.org/0000-0001-9006-6860>

Article history

Arrived: 24 May 2019
Accepted for publication: 20 January 2020
Available online: 28 February 2020