



## ГИБРИДНЫЙ ГЕМОСТАЗ ПРИ НОЖЕВОМ РАНЕНИИ ПОЗВОНОЧНОЙ АРТЕРИИ, ОСЛОЖНЕННОМ ЛОЖНОЙ АНЕВРИЗМОЙ

Иркутская областная клиническая больница<sup>1</sup>,  
Иркутский государственный медицинский университет<sup>2</sup>,  
Иркутский научный центр хирургии и травматологии<sup>3</sup>, г. Иркутск,  
Российская Федерация

В статье анализируется этапное оказание помощи пациенту с ножевым ранением шеи, повреждением левой позвоночной артерии в канале поперечных отростков шейного отдела позвоночника и внутренней яремной вены. При оказании экстренной помощи в районной больнице была выполнена хирургическая обработка и ревизия раневого канала, ушивание передней стенки внутренней яремной вены. На 5-е сутки послеоперационного периода обнаружено опухолеподобное мягкое пульсирующее болезненное образование над ключицей. При аускультации выслушивается систолический шум. Направлен в отделение сосудистой хирургии. По результатам МСКТ-ангиографии на уровне С3-С4 позвонков визуализировано мешотчатое образование с неровными контурами, 40×30×23 мм, ложная артериовенозная аневризма. При ревизии зоны повреждения и вскрытии аневризмы началось артериальное кровотечение из поврежденной артерии. Временная остановка кровотечения тампонадой костного дефекта воском. Окончательный гемостаз достигнут рентгенэндоваскулярной окклюзией позвоночной артерии с использованием катетерной ретроградной и антеградной спиральной и амплатцерной технологий. В послеоперационном периоде в зоне послеоперационного шва при ультразвуковом исследовании обнаружено подкожное жидкостное образование. После снятия швов удалено 30 мл лизированной крови и сгустки.

На 13-е сутки послеоперационного периода пациент выписан в удовлетворительном состоянии. Осмотрен через два месяца. Физическая активность в полном объеме. Нарушений качества жизни нет.

*Ключевые слова:* ножевое ранение, позвоночная артерия, внутренняя яремная вена, посттравматическая аневризма, эндоваскулярный гемостаз

The article reports the staged management of a patient with stab wound of the neck, the injury of the left vertebral artery in the transverse processes canal of the cervical spine and the injury of the internal jugular vein. Emergency care in the district hospital included surgical debridement and wound canal revision, as well as the closure of the anterior wall of the internal jugular vein. On the fifth postoperative day, a tumor-like soft pulsating painful mass was detected above the clavicle. Auscultation revealed a systolic murmur. The patient was moved to the vascular surgery department of the regional hospital. MSCT-angiography showed a saccular mass lesion 40×30×23 mm with irregular contours at the level of C3-C4 vertebrae - false arteriovenous aneurysm. During the surgical wound exploration and aneurysm opening, arterial bleeding from the injured artery occurred. Temporary bleeding arrest was performed by tamponade of the bone defect with wax. The final hemostasis was achieved by X-ray-endovascular occlusion of the vertebral artery using catheter retrograde and antegrade spiral and amplatzer techniques. In the postoperative period, ultrasound study revealed subcutaneous fluid mass in the area of postoperative suture. After removing the sutures, 30 ml of lysed blood and clots were evacuated.

The patient was discharged in a satisfactory condition on the 13<sup>th</sup> postoperative day. Examination in two months revealed no complaints. Physical activity is in full volume. There are no violations of the quality of life.

*Keywords:* stab wound, vertebral artery, internal jugular vein, posttraumatic aneurysm, endovascular hemostasis

Novosti Khirurgii. 2019 Sep-Oct; Vol 27 (5): 574-578

The articles published under CC BY NC-ND license

Hybrid Hemostasis in Stab Wound of the Vertebral Artery, Complicated by a False Aneurysm

S.A. Kushtumov, S.A. Atamanov, E.V. Shinkevich, P.I. Muraviev, A.G. Makeev, E.G. Grigoryev



### Введение

Посттравматическая аневризма интравертебрального сегмента позвоночной артерии встречается нечасто, требует точной топической диагностики и определения оптимальной тактики лечения [1, 2, 3, 4, 5]. Хирургия аневризм этой локализации сложна ввиду плохой визуализации

артерии в костном канале поперечных отростков шейных позвонков [2]. В последние годы возросла роль рентгенохирургических вмешательств в лечении спинальных аневризм [6]. Использование эндоваскулярных конструкций при повреждении позвоночной артерии стало альтернативой традиционному хирургическому лечению либо применяется в сочетании с открытой операцией [5, 6].

**Цель.** Обсуждение клинического наблюдения успешного лечения ножевого ранения левой позвоночной артерии, осложненного ложной аневризмой и интраоперационным кровотечением, с использованием методов временного и окончательного рентгенохирургического гемостаза.

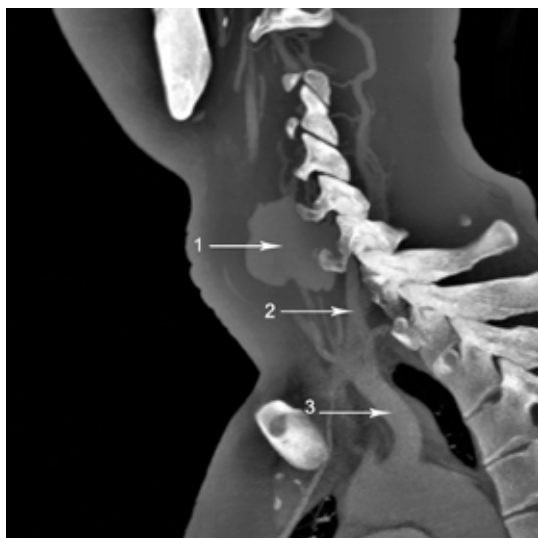### Клиническое наблюдение

Пациент, 21 год, поступил через 16 суток после получения травмы. Предъявлял жалобы на наличие пульсирующего, умеренно болезненного опухолевидного образования в проекции сонного треугольника шеи слева, периодическую гипертермию до 37-38°C в вечернее время.

Выяснилось, что 18 августа получил ножевое ранение шеи слева. В центральной районной больнице выполнена первичная хирургическая обработка раны. Обнаружено повреждение внутренней яремной вены на 1/3 периметра. Дефект ушит непрерывным обвивным швом. На 5-е сутки появилось опухолевидное пульсирующее образование в области послеоперационного шва. Направлен в плановом порядке на консультацию к сосудистому хирургу.

Состояние при поступлении стабильное. Нормостения. Кожа и слизистые оболочки обычного цвета и влажности. Температура тела 37,1°C. Артериальное давление 120/70 мм рт. ст., пульс 76 ударов в минуту, хорошего наполнения. Одышки не отмечалось. При аускультации легких с обеих сторон везикулярное дыхание. Живот при осмотре обычной формы, передняя брюшная стенка равномерно участвовала в акте

**Рис. 1.** МСКТ-ангиограмма брахиоцефальных артерий в левой боковой проекции, 2D реконструкция. 1 – ложная аневризма, 2 – левая позвоночная артерия, 3 – левая подключичная артерия.



дыхания. Перистальтика хорошая. Стул и диурез в норме. В общем и биохимической анализе крови все показатели в пределах нормы. Нарушений свертывающей системы крови не было.

Локально по медиальному краю левой ключичной мышцы – послеоперационный рубец, 4×0,3 см, розового цвета. В его проекции определяется опухолевидное эластическое пульсирующее образование, 8×6 см, умеренно болезненное при пальпации. Выслушивался систолический шум.

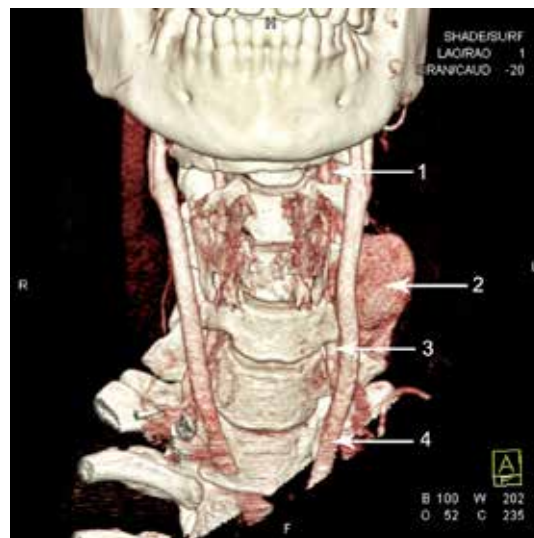
Видеоларингоскопия. Гортань не деформирована. Голосовая щель треугольной формы. Левая складка неподвижна, правая – обычный объем движений. Заключение: парез гортани слева.

Электрокардиография. Синусовый ритм с ЧСС 59 в минуту. Нормальное положение электрической оси сердца.

Дуплексное сканирование. Аневризма внутренней яремной вены слева 22×36 мм с пристеночным тромбозом. Гипоплазия левой позвоночной артерии.

МСКТ-ангиография: дуга аорты и экстрацеребральные сегменты брахиоцефальных артерий обычного диаметра и расположения. Внутренняя яремная вена справа диаметром 20,5×13 мм, слева сужена до 3,4 мм, ее просвет от верхнего контура щитовидной железы не прослеживался. На уровне межпозвонкового отверстия С3-С4 позвонков слева визуализировано мешотчатое образование с неровными контурами, 40×30×23 мм (рис. 1). Достоверно оценить артериальный (позвоночная артерия) или венозный источник (переднее наружное позвоночное венозное сплетение) кровоснабжения не представлялось возможным (рис. 2).

**Рис. 2.** МСКТ-ангиограмма брахиоцефальных артерий в прямой проекции, 3D реконструкция. 1 – левая позвоночная артерия, второй (V2) сегмент, 2 – ложная аневризма, 3 – левая позвоночная артерия, первый (V1) сегмент, 4 – левая общая сонная артерия.



Ангиография. Трансрадиальный доступ справа. Общая, внутренняя и наружные сонные артерии справа и слева без патологии. Во время венозной фазы контрастирования не визуализировалась яремная вена слева. Венозный отток осуществлялся через слаборазвитую систему коллатералей.

17.09.2018 в плановом порядке выполнена левосторонняя цервикотомия по наружному краю кивательной мышцы с обходом аневризматического выпячивания. Выделена и взята на держалки общая сонная артерия. Повреждений не было. Определялось пульсирующее образование, 7-5 см, стенка которого плотно сращена с внутренней яремной веной и позвоночным столбом. При вскрытии аневризматического мешка – пульсирующее артериальное кровотоечение. В области поперечных отростков С3-С4 позвонков пальпаторно определялся костный дефект 1-1,5 см (проекция ножевого ранения). Заподозрена посттравматическая аневризма позвоночной артерии. Гемостаз воском, внедренным в костный дефект.

Пациент транспортирован в рентген-операционную. Трансфеморальным доступом катетеризирована и контрастирована подключичная артерия слева – окклюзия позвоночной ветви в первом (V1) сегменте. При вертебральной ангиографии справа кровотоки по правой позвоночной, основной и обеим задним мозговым артериям не нарушен. Позвоночная артерия слева заполняется ретроградно до шейного сегмента. В правую позвоночную артерию установлен проводниковый катетер Shaperon 6F. Через базилярную артерию на струне SilverSpeed-14/EV3 в шейный сегмент левой позвоночной артерии ретроградно установлен микрокатетер Echelon-10 (рис. 3). Выполнена имплантация двух спиралей «Axium 3D и EV3» (d-12 мм, l-40 мм и d-6 мм, l-10 мм) (рис. 4). При селективной ангиографии визуализирована культя левой позвоночной артерии на уровне сегмента V4 (рис. 5).

Следующим этапом в предпозвоночный сегмент левой позвоночной артерии (V1) антеградно установлен проводниковый катетер Shaperon 6F, имплантирован окклюдер «AMPLATZER Vascular Plug II» диаметром 6 мм. При контрольной ангиографии определялась культя позвоночной артерии в области ее окклюзии (рис. 6).

Диагноз после операции: ножевое ранение левой позвоночной артерии в вертебральном сегменте, посттравматическая аневризма, окклюзия внутренней яремной вены.

В послеоперационном периоде отмечался умеренный болевой синдром. В отделении проводилась реологическая, антикоагулянтная

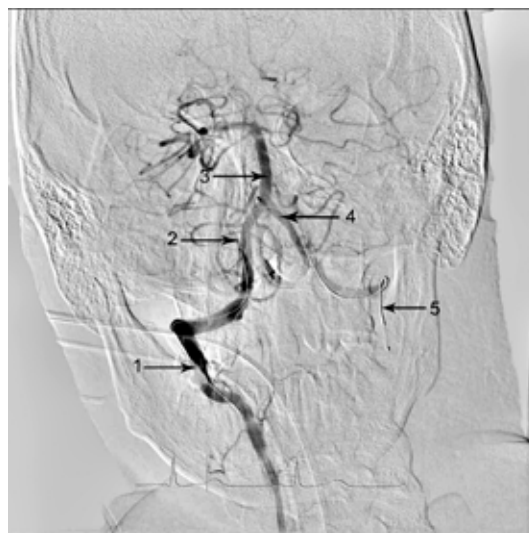


Рис. 3. Ангиограмма артерий Веллизьева круга в прямой проекции. 1 – экстракраниальный V3 сегмент правой позвоночной артерии, 2 – интракраниальный V4 сегмент правой позвоночной артерии, 3 – основная артерия, 4 – интракраниальный V4 сегмент левой позвоночной артерии, 5 – в V4 и V3 сегменты левой позвоночной артерии ретроградно установлен микрокатетер Echelon-10.

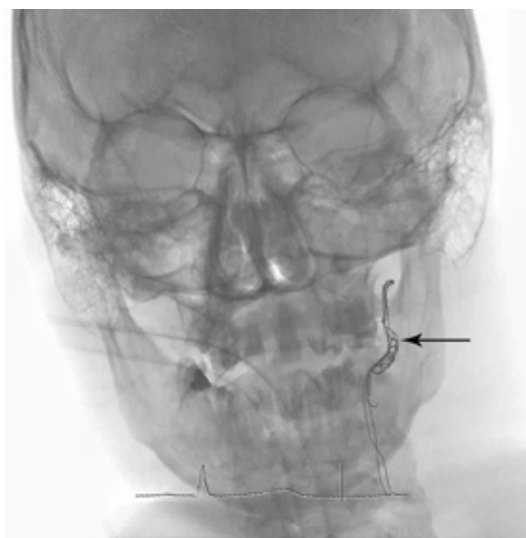

Рис. 4. Ангиограмма позвоночной артерии. Раскрытая спираль в церебральном отрезке V4 и V3 левой позвоночной артерии (стрелка).

терапия, антибиотикопрофилактика (цефтриаксон 2,0 г в сутки), физиолечение, нейропротективная терапия.

20.09.2018 при осмотре и пальпации в зоне операции обнаружен инфильтрат. Ультразвуковое исследование мягких тканей в проекции послеоперационного рубца выявило гипоехогенное образование овальной формы, 1,8×0,4 см, неоднородной эхоструктуры (гематома). Выполнена рециркулотомия снятием кожных швов, удалено 30 мл жидкой крови и сгустки. Рана послойно ушита.

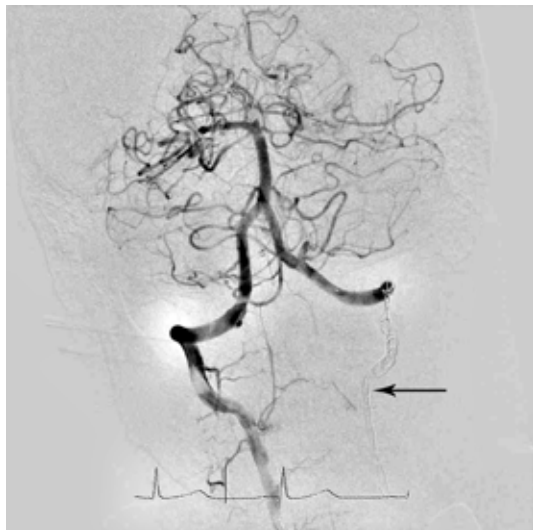

Рис. 5. Ангиограмма позвоночной артерии. Отсутствие кровотока в церебральном отрезке V4 левой позвоночной артерии после установки спирали (стрелка).

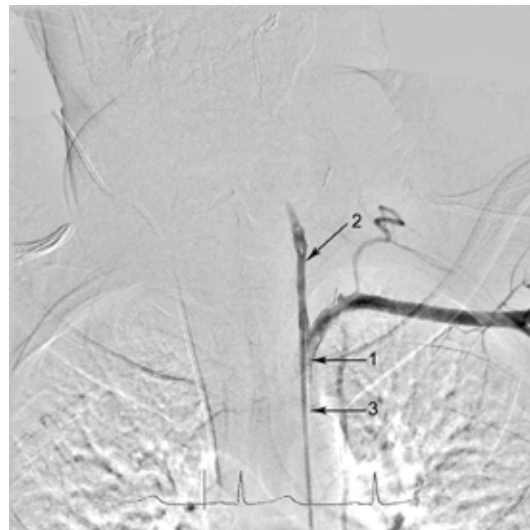


Рис. 6. Ангиограмма позвоночной артерии. Установка окклюдера в каудальный отрезок. 1 – устье левой позвоночной артерии, 2 – в первый (V1) сегмент имплантирован окклюдер AMPLATZER Vascular Plug II диаметром 6 мм, 3 – устье левой подключичной артерии.

На 13-е сутки послеоперационного периода выписан в удовлетворительном состоянии. Осмотрен амбулаторно через два месяца, жалоб нет. Физическая активность в полном объеме. Признаков церебральной недостаточности не отмечено.

### Заключение

Остановка кровотечения при повреждении позвоночной артерии в канале поперечных отростков представляет известные трудности с учетом топографо-анатомических особенностей этой зоны.

Лигирование (клипирование) сосуда возможно лишь в предпозвоночном сегменте. Тампонада костного дефекта воском может обеспечить временный гемостаз с высокой вероятностью рецидива кровотечения. Сочетание методов традиционного и эндоваскулярного вмешательства позволило надежно остановить геморрагию.

### Конфликт интересов

Авторы заявляют, что конфликт интересов отсутствует.

### Согласие пациента

Пациент дал согласие на публикацию сообщения и размещение в интернете информации о характере его заболевания, проведенном лечении и его результатах с научной и образовательной целями.

### ЛИТЕРАТУРА

1. Greer LT, Kuehn RB, Gillespie DL, White PW, Bell RS, Armonda RA, Fox CJ. Contemporary management of combat-related vertebral artery injuries. *J Trauma Acute Care Surg.* 2013 Mar;74(3):818-24. doi: 10.1097/TA.0b013e31827a08a8
2. Rahme R, Hamilton JF. Vertebral artery injuries in penetrating neck and cervical spine trauma. In: Ecklund JM, Moores LE, editors. *Neurotrauma management for the severely injured polytrauma patient.* Switzerland: Springer International Publishing; 2017. p. 103-13. <https://link.springer.com/book/10.1007%2F978-3-319-40208-6>
3. Sarkari A, Singh PK, Mahapatra AK. Lethal penetrating stab injury to the vertebral artery: A case report with review of literature. *Asian J Neurosurg.* 2016 Jul-Sep;11(3):317. doi: 10.4103/1793-5482.144192
4. Антонов ГИ, Миклашевич ЭР, Гладышев СЮ, Богданович СО. Хирургическое лечение ложной аневризмы позвоночной артерии на границе V2 и V3 сегментов. *Вопр Нейрохирургии им НН Бурденко.* 2015;79(3):90-95. doi: 10.17116/neiro201579390-95
5. Yaguchi S, Yamamura H, Kamata K, Shimamura N, Kakehata S, Matsubara A. Treatment strategy for a penetrating stab wound to the vertebral artery: a case report. *Acute Med Surg.* 2019 Jan;6(1):83-86. Published online 2018 Nov 28. doi: 10.1002/ams2.381
6. Uchikawa H, Kai Y, Ohmori Y, Kuratsu J. Strategy for endovascular coil embolization of a penetrating vertebral artery injury. *Surg Neurol Int.* 2015; 6:117. Published online 2015 Jul 8. doi: 10.4103/2152-7806.160320

### REFERENCES

1. Greer LT, Kuehn RB, Gillespie DL, White PW, Bell RS, Armonda RA, Fox CJ. Contemporary management of combat-related vertebral artery injuries. *J Trauma Acute Care Surg.* 2013 Mar;74(3):818-24. doi: 10.1097/TA.0b013e31827a08a8
2. Rahme R, Hamilton JF. Vertebral artery injuries in penetrating neck and cervical spine trauma. In:

Ecklund JM, Moores LE, editors. Neurotrauma management for the severely injured polytrauma patient. Switzerland: Springer International Publishing; 2017. p. 103-13. <https://link.springer.com/book/10.1007%2F978-3-319-40208-6>

3. Sarkari A, Singh PK, Mahapatra AK. Lethal penetrating stab injury to the vertebral artery: A case report with review of literature. *Asian J Neurosurg.* 2016 Jul-Sep;11(3):317. doi: 10.4103/1793-5482.144192

4. Antonov GI, Miklashevich ER, Gladyshev SYu, Bogdanovich SO. New surgical treatment for vertebral artery pseudoaneurysm at the boundary between the V2

and V3 segments. *Vopr Neurokhirurgii im NN Burdenko.* 2015;79(3):90-95. doi: 10.17116/neiro201579390-95 (in Russ.)

5. Yaguchi S, Yamamura H, Kamata K, Shimamura N, Kakehata S, Matsubara A. Treatment strategy for a penetrating stab wound to the vertebral artery: a case report. *Acute Med Surg.* 2019 Jan;6(1):83-86. Published online 2018 Nov 28. doi: 10.1002/ams2.381

6. Uchikawa H, Kai Y, Ohmori Y, Kuratsu J. Strategy for endovascular coil embolization of a penetrating vertebral artery injury. *Surg Neurol Int.* 2015; 6:117. Published online 2015 Jul 8. doi: 10.4103/2152-7806.160320

#### Адрес для корреспонденции

664003, Российская Федерация,  
г. Иркутск, ул. Красного Восстания, 1,  
Иркутский государственный  
медицинский университет,  
кафедра госпитальной хирургии,  
тел.: +7 9025 111 027,  
e-mail: egg@iokb.ru,  
Григорьев Евгений Георгиевич

#### Сведения об авторах

Кыштыморов Сергей Александрович, к.м.н., ассистент кафедры госпитальной хирургии, Иркутский государственный медицинский университет, заведующий отделением сосудистой хирургии, Иркутская областная клиническая больница, г. Иркутск, Российская Федерация.

<http://orcid.org/0000-0003-4630-1274>

Атаманов Сергей Анатольевич, к.м.н., врач по рентгенэндоваскулярным диагностике и лечению, Иркутская областная клиническая больница, г. Иркутск, Российская Федерация.

<http://orcid.org/0000-0002-9660-3740>

Шинкевич Эдуард Владимирович, к.м.н., врач сердечно-сосудистый хирург отделения сосудистой хирургии, Иркутская областная клиническая больница, г. Иркутск, Российская Федерация.

<http://orcid.org/0000-0002-2729-4278>

Муравьев Павел Иванович, врач-сердечно-сосудистый хирург отделения сосудистой хирургии, Иркутская областная клиническая больница, г. Иркутск, Российская Федерация.

<http://orcid.org/0000-0002-9061-0544>

Макеев Александр Геннадьевич, к.м.н., доцент кафедры анатомии человека, оперативной хирургии и судебной медицины, Иркутский государственный медицинский университет, врач-сердечно-сосудистый хирург отделения сосудистой хирургии, Иркутская областная клиническая больница, г. Иркутск, Российская Федерация.

<http://orcid.org/0000-0002-4512-2656>

Григорьев Евгений Георгиевич, д.м.н., профессор, член-корреспондент РАН, научный руководитель, Иркутский научный центр хирургии и травматологии, заведующий кафедрой госпитальной хирургии, Иркутский государственный медицинский университет, г. Иркутск, Российская Федерация.

<https://orcid.org/0000-0002-5082-7028>

#### Информация о статье

Получена 29 марта 2019 г.

Принята в печать 8 августа 2029 г.

Доступна на сайте 1 ноября 2019 г.

#### Address for correspondence

664003, The Russian Federation,  
Irkutsk, Krasnogo Vosstaniya Str., 1,  
Irkutsk State Medical University,  
Hospital Surgery Department.  
Tel. +7 9025 111 027,  
e-mail: egg@iokb.ru,  
Eugene G. Grigoryev

#### Information about the authors

Kushtumov Sergei A., PhD, Assistant of the Hospital Surgery Department, Irkutsk State Medical University, Head of the Vascular Surgery Department, Irkutsk State Clinical Hospital, Irkutsk, Russian Federation.

<http://orcid.org/0000-0003-4630-1274>

Atamanov Sergey A., PhD, Specialist on X-ray Endovascular Diagnostics and Treatment, Irkutsk State Clinical Hospital, Irkutsk, Russian Federation.

<http://orcid.org/0000-0002-9660-3740>

Shinkevich Eduard V., PhD, Cardiovascular Surgeon of the Vascular Surgery Department, Irkutsk State Clinical Hospital, Irkutsk, Russian Federation.

<http://orcid.org/0000-0002-2729-4278>

Muraviev Pavel I., Cardiovascular Surgeon of the Vascular Surgery Department, Irkutsk State Clinical Hospital, Irkutsk, Russian Federation.

<http://orcid.org/0000-0002-9061-0544>

Makeev Alexander G., PhD, Associate Professor of the Human Anatomy Department, Irkutsk State Medical University, Cardiovascular Surgeon of the Vascular Surgery Department, Irkutsk State Clinical Hospital, Irkutsk, Russian Federation.

<http://orcid.org/0000-0002-4512-2656>

Grigoryev Eugene G., MD, Professor, Corresponding Member of RAS, Supervisor, Irkutsk Scientific Centre of Surgery and Traumatology, Head of the Hospital Surgery Department, Irkutsk State Medical University, Head of the Vascular Surgery Department, Irkutsk State Clinical Hospital, Irkutsk, Russian Federation.

<https://orcid.org/0000-0002-5082-7028>

#### Article history

Arrived: 29 March 2019

Accepted for publication: 08 August 2019

Available online: 1 November 2019