

О.И. НАБОЛОТНЫЙ, Ю.М. ГУПАЛО,
Е.Е. ШВЕД, В.Г. ГУРЬЯНОВ



ХИРУРГИЧЕСКОЕ ЛЕЧЕНИЕ НЕСАФЕНОВОГО ВАРИКОЗНОГО РАСШИРЕНИЯ ВЕН НИЖНИХ КОНЕЧНОСТЕЙ У ЖЕНЩИН С СИНДРОМОМ ТАЗОВОГО ПОЛНОКРОВИЯ

Научно-практический центр профилактической и клинической медицины, г. Киев,
Украина

Цель. Оценить эффективность эндоваскулярных вмешательств при лечении несафенового варикозного расширения вен нижних конечностей у женщин с синдромом тазового полнокровия.

Материал и методы. Проведен анализ лечения несафенового варикозного расширения вен нижних конечностей, сочетающегося с синдромом тазового полнокровия, у 25 женщин. Основную группу составили 10 пациенток с несафеновым варикозом, варикозом малого таза и клинически выраженным синдромом тазового полнокровия. В данной группе пациенткам проводили тазовую флебографию с эмболизацией левой яичниковой вены и минифлебэктомию несафенового варикоза. Контрольная группа – 15 пациенток с несафеновым варикозом, варикозом малого таза и со слабовыраженной или отсутствующей клиникой синдрома тазового полнокровия. В этой группе выполняли только минифлебэктомию несафенового варикоза. Результаты лечения оценивались в течение 2 лет. Оценивалось появление рецидивов варикозного расширения варикозных вен и тазовых болей.

Результаты. При наблюдении в течение 2 лет у 8 пациенток основной группы клинические симптомы тазового полнокровия регрессировали или значительно уменьшились. У 2 пациенток хроническая тазовая боль рецидивировала до интенсивности догоспитального периода. Рецидивов варикозного расширения вен нижних конечностей не выявлено. В контрольной группе в те же сроки наблюдения у 1 (6,7%) пациентки был зарегистрирован рецидив несафенового варикозного расширения вен нижних конечностей и у 1 (6,7%) пациентки – рецидив в системе большой подкожной вены. У 2 (13%) пациенток интенсивность тазовой боли увеличилась.

Заключение. Эмболизация левой яичниковой вены у пациенток с синдромом тазового полнокровия, по данным исследования, эффективна в 80% случаев. Выполнение гибридного вмешательства при варикозном расширении вен нижних конечностей и синдроме тазового полнокровия является эффективным методом коррекции патологической флебогемодинамики у пациенток с хроническим заболеванием вен нижних конечностей и таза.

Ключевые слова: несафеновое варикозное расширение поверхностных вен нижних конечностей, синдром тазового полнокровия, тазовая флебография, эмболизация, минифлебэктомия

Objective. To evaluate the effectiveness of endovascular interventions in the treatment of non-saphenous varicose veins of lower limbs in women with pelvic congestion syndrome.

Methods. The treatment analysis of non-saphenous varicose veins of the lower limbs combined with the pelvic congestion syndrome was conducted in 25 women. The main group consisted of 10 patients with non-saphenous varicose veins, pelvic varices and clinically expressed pelvic congestion syndrome. In this group, patients underwent pelvic phlebography with embolization of the left ovarian vein and miniphlebectomy of non-saphenous varicose veins. Control group included 15 patients with non-saphenous varicose veins, pelvic varices and with poorly expressed or absent clinic of pelvic congestion syndrome. In this group only miniphlebectomy of non-saphenous varicose veins was performed. The results of treatment were evaluated within 2 years. The incidence of varicose vein recurrence and pelvic pains was evaluated.

Results. During the a 2-year observation in 8 patients (80% (95%CI=46%-99%)) of the main group, the clinical symptoms of pelvic congestion syndrome regressed or significantly decreased. In 2 patients a chronic pelvic pain recurred to the intensity of the pre-hospital period. Relapses of varicose veins of the lower limbs were not observed. During a 2-year follow-up period, 1 (6.7%) patient of the control group had a recurrence of non-saphenous varicose in the lower limbs and 1 (6.7%) patient had relapse in the system of the great saphenous vein. In 2 (13%) patients, the intensity of pelvic pain increased.

Conclusions. The embolization of the left ovarian vein in patients with pelvic congestion syndrome, according to the study data, is effective in 80% of cases. Conducting the hybrid interference in case of varicose veins of the lower limbs and pelvic congestion syndrome is effective method for correction of pathological phlebohodynamics in patients with chronic diseases of the lower limb and pelvic veins.

Keywords: non-saphenous superficial varicose veins of the lower limbs, pelvic congestion syndrome, pelvic phlebography, embolization, miniphlebectomy



Научная новизна статьи

Впервые предложена гибридная коррекция патологической венозной гемодинамики у пациенток с варикозным расширением поверхностных вен нижних конечностей и синдромом тазового полнокровия. Установлено, что эмболизация левой яичниковой вены – эффективный метод лечения синдрома тазового полнокровия при изолированном и комбинированном тазовом рефлюксе в бассейне левой яичниковой и внутренней подвздошной вен. Скрининговые методы диагностики тазового венозного рефлюкса и использование патогенетически обоснованного метода коррекции венозной гемодинамики уменьшают количество рецидивов варикозного расширения поверхностных вен нижних конечностей.

What this paper adds

Hybrid correction of pathological venous hemodynamics in female patients with varicose veins of the lower limbs and pelvic congestion syndrome has been proposed for the first time. It has been established that embolization of the left ovarian vein is an effective method for the treatment of pelvic congestion syndrome in case of the isolated and combined pelvic reflux in the basin of the left ovarian and internal iliac veins. Screening methods for diagnosis of pelvic venous reflux and the use of pathogenetically substantiated method for the correction of venous hemodynamics reduces the number of recurrences of varicose veins of the lower limbs.

Введение

Несафеновый венозный рефлюкс обнаруживается у 10% пациентов с хроническими заболеваниями вен нижних конечностей и таза, из них 93% составляют женщины [1, 2]. Такое количество пациентов с несафеновым поверхностным рефлюксом и этиологическая ассоциация его с другими патологически измененными венозными системами требуют более глубокого изучения данной проблемы и поиска путей ее решения.

Из общего количества внесистемного варикозного расширения вен 17–20% составляет тазовый рефлюкс как причина развития несафенового варикозного расширения поверхностных вен нижних конечностей [3].

Таким образом, развитие несафенового варикозного расширения вен нижних конечностей часто ассоциировано с расширением тазовых вен и/или внутритазовых венозных сплетений с формированием венозного полнокровия органов малого таза (синдром тазового венозного полнокровия – “Pelvic Congestion Syndrome”) [4]. Данный синдром обнаруживается у 10–25% пациенток репродуктивного возраста при проведении скринингового трансвагинального ультразвукового исследования малого таза [5]. Рефлюкс крови в тазовых венах в 58% наблюдений распространяется на поверхностную венозную систему нижних конечностей и является причиной развития несафенового варикоза нижних конечностей [6]. У пациентов с признаками синдрома тазового венозного полнокровия частота рецидивов варикоза после стриппинга составляет 70%, а частота рецидивов варикоза в общей группе пациентов за тот же период – 15–20% [7].

Соответственно, для улучшения результатов

лечения пациенток с варикозным расширением вен нижних конечностей и синдромом тазового полнокровия необходима коррекция патологического тазового венозного рефлюкса как причины рецидива и развития несафенового варикоза.

Цель. Оценить эффективность эндоваскулярных вмешательств в лечении несафенового варикозного расширения вен нижних конечностей у женщин с синдромом тазового полнокровия.

Материал и методы

В Научно-практическом центре профилактической и клинической медицины Государственного управления делами (г. Киев) за 2 года по поводу варикозного расширения вен нижних конечностей С2 (по классификации CEAP) было прооперировано 276 женщин. Синдром тазового полнокровия и несафеновое варикозное расширение вен нижних конечностей обнаружены в 25 (9,1%) наблюдениях.

Возраст женщин составлял от 27 до 48 лет (средний возраст – $35,8 \pm 5,6$ года ($M \pm m$)). У всех женщин имелся менструальный цикл. В анамнезе от 1 до 3 доношенных беременностей.

Ультразвуковое дуплексное сканирование (УЗДС) вен нижних конечностей проводилось с помощью аппарата Mindray DC-70 (Китай), линейным датчиком 7,5 МГц в положении стоя, с определением флебогемодинамики поверхностной венозной системы нижних конечностей. Проводили тщательную предоперационную маркировку варикозно расширенных вен и несостоятельных перфорантных вен. Также исследовали состояние глубокой венозной системы нижних конечностей, определяли диаметр и пропорцию внутренних подвздошных вен, ульт-

тразвуковые признаки компрессии левой общей подвздошной вены (синдром Мэя-Тернера), наличие рефлюкса в глубоких венах нижних конечностей.

Трансвагинальное ультразвуковое исследование, проводилось в положении лежа на спине, определяли наличие варикозного расширения вен малого таза, диаметр и наличие рефлюкса в правой и левой яичниковых венах, правой и левой внутренних подвздошных венах при выполнении пробы Вальсальвы.

Клиническую оценку синдрома тазового полнокровия проводили с помощью анкеты (Visual Analogue Scales (VAS), Creton, 2007), которая предусматривала оценку интенсивности хронической тазовой боли. Во время сбора анамнеза пациенткам было предложено указать степень выраженности хронической тазовой боли по 3 вопросам: хроническая тазовая боль при менструальном цикле, хроническая тазовая боль по ходу варикозно расширенных вен во время менструации и хроническая тазовая боль во время или после полового акта. Отсутствие боли составляло 0 баллов, максимально выраженная боль – 10 баллов. Максимальное количество баллов по 3 шкалам – 30 баллов. Общую сумму баллов 6 и более расценивали как клинически выраженный синдром тазового полнокровия, и таким пациенткам была предложена диагностическая флебография малого таза с эмболизацией яичниковой вены.

С учетом полученных клинических данных все пациентки были разделены на две группы. Основная группа – 10 пациенток с несафеновым варикозом, варикозом малого таза и клинически выраженным синдромом тазового полнокровия (сумма баллов больше 6). В данной группе пациенткам проводили тазовую флебографию с эмболизацией причинной вены и минифлебэктомию несафенового варикоза. Контрольная группа – 15 пациенток с несафеновым варикозом, варикозом малого таза и со слабовыраженной или отсутствующей клиникой синдрома тазового полнокровия (сумма баллов меньше 6). В этой группе выполняли только минифлебэктомию несафенового варикоза. Средний возраст пациенток первой группы составил $36,1 \pm 6,3$ года, второй группы – $35,7 \pm 5,3$ года (различия по возрасту не обнаружены, $p=0,85$ по критерию Стьюдента).

Тазовую флебографию проводили путем пункции общей бедренной вены под местной анестезией в антеградном направлении с использованием интродьюсера 5 F. Катетеризацию левой яичниковой вены проводили катетерами Cook Cobra, Cook Renalis (США) и гидрофильным проводником Tegimo (Япония).

Применяли гипоосмолярный контраст Iohexol (йогексол) 300 мг/мл. Флебографию проводили в режиме 3 fps, введение контраста – в ручном режиме при выполнении пациенткой пробы Вальсальвы.

Поочередно катетеризовали и проводили флебографию правой общей подвздошной вены, правой внутренней подвздошной вены, левой общей подвздошной вены, левой внутренней подвздошной вены, левой почечной вены, левой яичниковой вены и правой яичниковой вены. Яичниковую вену эмболизировали спиралями Cook Nester, Cook MReye (США) 0.038 дюйма, средней длины 8-10 см и диаметром 5-10 мм. Диаметр спирали выбирали после проведения флебографии и замера диаметра яичниковой вены на уровне позвонков L4-L5. После постановки эмболизационной спирали выполняли контрольную флебографию эмболизированной вены. Удовлетворительным считали результат эмболизации, при котором рентгеноскопически регистрировался выраженный спазм и стаз контраста эмболизированной вены. После окончания процедуры интродьюсер удаляли и накладывали на место пункции эластичную компрессионную повязку.

Следующим этапом выполняли минифлебэктомию предварительно маркированного несафенового варикозного расширения поверхностных вен обеих нижних конечностей. Минифлебэктомию дополняли склеротерапией варикозно расширенных вен препаратом Lauromacrogol (лауромакрогол) 1-3%. У пациенток с симптомным варикозным расширением вен таза и несафеновым варикозом, объединенным с рефлюксом по большой подкожной вене, применялся способ гибридного оперативного вмешательства. При несостоятельности остиального клапана выполняли миникроссектомию с антеградной пункцией устья большой подкожной вены, постановкой интродьюсера и проведением тазовой флебографии с эмболизацией яичниковой вены. Потом интродьюсер удаляли, устье лигировали, ретроградно, в просвет большой подкожной вены проводили лазерный световод, дальше выполняли абляцию большой подкожной вены от уровня распространения патологического рефлюкса (патент Украины на полезную модель № 117884). В случае состоятельного остиального клапана выполняли пункцию большой подкожной вены на границе распространения патологического рефлюкса, устанавливали интродьюсер, выполняли тазовую флебографию с эмболизацией яичниковой вены, проводник удаляли, а катетер рентгеноскопически проектировали в области устья большой подкожной

вены. По катетеру антеградно вводили лазерный световод и выполняли абляцию большой подкожной вены (патент Украины на полезную модель № 117883). Данные способы гибридного оперативного вмешательства не нуждались в пункции общей бедренной вены и использовании давящей повязки, что уменьшало риски послеоперационных осложнений. После проведения оперативного вмешательства пациентки использовали компрессионный трикотаж II класса компрессии в течение 1 месяца.

Сроки наблюдения составляли 2 года. Осмотр проводили через 1, 2, 6 месяцев, один и два года после операции. Критериями оценки результатов лечения были отсутствие рецидива варикозной болезни нижних конечностей и изменение интенсивности хронической тазовой боли.

Статистика

При проведении анализа результатов был использован авторский пакет MedStat (Лях Ю. Е., Гурьянов В.Г., 2004-2011 г.г.) и статистический пакет MedCalc v. 17.9.2 (MedCalc Software Inc, Broekstraat, Бельгия). Для представления данных рассчитывалось среднее значение показателя (\bar{X}) и стандартное отклонение ($\pm SD$). Для оценки эффективности лечения была рассчитана частота достижения эффекта (%) и ее 95% доверительный интервал (95% ДИ). При проведении сравнения двух групп использован критерий Стьюдента, для оценки динамики изменения интенсивности хронической тазовой боли был использован непараметрический критерий Фридмана для сравнения повторных измерений (связанные выборки). Во всех случаях критический уровень значимости принят равным 0,05.

Результаты

В процессе обследования пациенток с несафеновым варикозным расширением вен нижних конечностей и варикозным расширением вен таза (n = 25) первичный несафеновый

варикоз диагностирован у 13 пациенток (52%), у 12 (48%) — несафеновый рецидив после оперативного вмешательства по поводу варикозного расширения вен нижних конечностей (6 пациенток после кроссэктомии и стриппинга и 6 пациенток после эндовенозной лазерной абляции). Структура пациенток с несафеновым варикозным расширением вен нижних конечностей представлена в таблице 1.

У 12 пациенток (48%) варикоз локализовался на левой нижней конечности, у 4 (16%) — на правой и у 9 (36%) — на обеих нижних конечностях. У 21 пациентки (84%) степень хронической венозной недостаточности — С2 (CEAP), у 4 пациенток (16%) — С3 (CEAP).

При проведении трансвагинального УЗИ вен малого таза у 16 пациенток (64%) был диагностирован рефлюкс в левой яичниковой вене, у 1 пациентки (4%) диагностирован рефлюкс в правой яичниковой вене, у 6 пациенток (24%) — рефлюкс обеих яичниковых вен и у 2 пациенток (8%) рефлюкс в яичниковых венах не регистрировали.

В зависимости от интенсивности хронической тазовой боли, определенной путем проведения анкетирования по шкале VAS, все пациентки (n=25) были разделены на основную и контрольную группы.

В основной группе пациенток (n=10) при проведении анкетирования количество баллов составляло более 6, причем 8 пациенток беспокоила хроническая тазовая боль, которая усиливалась во время менструации и в меньшей степени беспокоила во время полового акта, а 2 пациенток хроническая тазовая боль беспокоила во время менструации и значительно усиливалась во время полового акта.

У пациенток данной группы была выполнена тазовая флебография и эмболизация левой яичниковой вены.

При проведении трансвагинального УЗИ вен малого таза среди пациенток, которым была показана эмболизация, у 7 пациенток был зарегистрирован рефлюкс по левой яичниковой вене и у 3 — рефлюкс по обоим яичниковым венам. Диаметр левой яичниковой вены со-

Таблица 1

Структура пациенток с несафеновым варикозным расширением вен нижних конечностей

Тип несафенового варикоза	N=25
Варикоз промежности	—
Варикоз вены седалищного нерва	2
Передне-латеральный варикоз	2
Варикоз промежности + передне-латеральный варикоз	3
Варикоз промежности + передне-латеральный варикоз + большая подкожная вена	2
Варикоз промежности + большая подкожная вена	4
Несафеновый рецидив	12

ставлял от 6,2 мм до 9,6 мм (средний диаметр – $8,2 \pm 1,3$ мм).

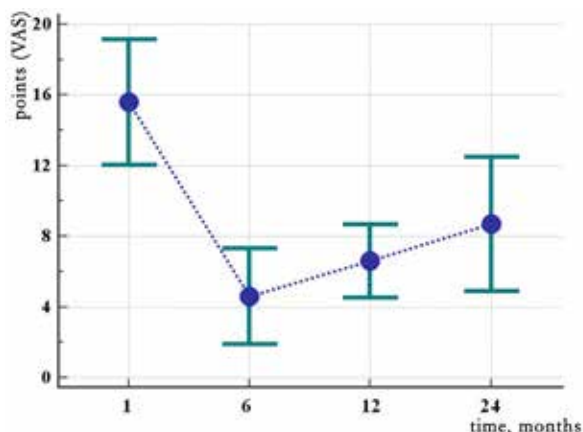
При проведении тазовой флебографии диаметр левой яичниковой вены составлял от 9 до 14 мм (средний диаметр – $11,0 \pm 2,2$ мм).

У 7 пациенток был диагностирован рефлюкс контраста по левой яичниковой вене, у 2 пациенток рефлюкс определялся по левой яичниковой вене и обеим внутренним подвздошным венам и у 1 пациентки рефлюкс регистрировался по левой яичниковой вене и левой внутренней подвздошной вене с контрастированием вен контралатеральной стороны. Провести катетеризацию правой яичниковой вены не удалось ни в одном из случаев в связи с выполнением процедуры через феморальный пункционный доступ.

Всем пациенткам была проведена эмболизация левой яичниковой вены. Эмболизацию ветвей внутренних подвздошных вен не проводили в связи с высоким риском транспозиции эмболизационных спиралей.

В сроки наблюдения 2 года у 8 пациенток (80% (95%ДИ=46%–99%)) основной группы клинические симптомы тазового полнокровия регрессировали или значительно уменьшились. У 2 пациенток за срок наблюдения 2 года хроническая тазовая боль рецидивировала до интенсивности догоспитального периода. Динамика изменения интенсивности хронической тазовой боли у пациенток с синдромом тазового полнокровия, которым выполнили эмболизацию левой яичниковой вены, изображена на рис. При проведении анализа выявлено снижение показателя ($p < 0,001$ по критерию Фридмана), при этом интенсивности хронической тазовой боли на 6 месяце, через 1 год и через 2 года между собой не отличались ($p > 0,05$) и были

Рис. Динамика изменения интенсивности хронической тазовой боли у пациенток с синдромом тазового полнокровия, которым выполнили эмболизацию левой яичниковой вены (указанное среднее значение и 95% ДИ).



статистически значимо ниже ($p < 0,05$), чем через 1 месяц наблюдения.

После проведения эмболизации 9 пациенткам выполнили минифлебэктомию несафенового варикозного расширения поверхностных вен, 1 пациентке – минифлебэктомию, объединенную с эндовенозной лазерной абляцией большой подкожной вены. Рецидивов несафенового варикозного расширения вен нижних конечностей за 2 года наблюдения не было.

В контрольной группе пациенток ($n=15$), у которых сумма баллов при проведении анкетирования составляла менее 6 баллов, была выполнена минифлебэктомию у 10 пациенток и минифлебэктомию, объединенная с эндовенозной лазерной абляцией, у 5 пациенток. В сроки наблюдения 2 года у 1 (6,7%) пациентки был зарегистрирован рецидив несафенового варикозного расширения вен нижних конечностей и у 1 (6,7%) пациентки – рецидив в системе большой подкожной вены. У 2 (13%) пациенток интенсивность тазовой боли увеличилась.

Обсуждение

Согласно данным литературы, частота несафенового варикозного расширения вен составляет от 7 до 10% [1], что сопоставимо с полученными данными в исследуемой группе пациенток и составило 9,1%. Полученные статистические данные относительно возраста пациенток и количества беременностей, болевого синдрома с пиком в репродуктивном возрасте свидетельствуют о корреляции с гормональным балансом и соответствуют статистическим данным полученным другими авторами [8, 9].

Дискуссии вокруг распространения патологического рефлюкса с вен таза на вены нижних конечностей получили научное обоснование с появлением работ о проблеме анатомии вен таза [10, 11]. Однако длительное время продолжают работы по исследованию клинической взаимосвязи венозных систем, роли тазового варикоза в развитии рецидивов варикозного расширения вен нижних конечностей и практической коррекции флебогемодинамики с позиции практической сосудистой хирургии.

Согласно полученным данным исследования структуры несафенового варикоза, наибольший процент составляет несафеновый рецидив, что диктует необходимость более детального исследования распространения рефлюкса при планировании оперативного вмешательства на венах нижних конечностей.

Весомое преобладание пациенток с несафеновым варикозом левой нижней конечности в 48% свидетельствует о наличии феноменов

компрессии подвздошных вен левой нижней конечности у пациенток во время беременности.

Чувствительность трансвагинального УЗИ в диагностике тазового варикоза по сравнению с тазовой флебографией, согласно исследованию, составляет 100%. Соответственно, данный метод является методом выбора для диагностики варикозного расширения вен таза и определения тактики интервенционного этапа лечения синдрома тазового полнокровия.

Согласно данным литературы, при проведении тазовой флебографии чаще всего регистрируют изолированный патологический рефлюкс в левой яичниковой вене и комбинированный рефлюкс в левой яичниковой и внутренних подвздошных венах [12], что соответствует полученным данным при выполнении тазовой флебографии пациенткам основной группы исследования.

Регресс хронической тазовой боли в срок наблюдения 2 года отмечали у 80% пациенток, что немного меньше по сравнению с данными других исследований. Этот результат расценили как отказ от эмболизации ветвей внутренних подвздошных вен при комбинированном тазовом рефлюксе у пациенток исследуемой группы.

В основной группе в срок наблюдения 2 года отсутствовали рецидивы несафенового варикоза в отличие от контрольной группы, в которой в 6,7% наблюдений был зарегистрирован несафеновый рецидив и в 6,7% – рецидив в системе большой подкожной вены. Полученные результаты расценили как успех в ликвидации патологического тазового рефлюкса у пациенток основной группы.

Выводы

1. Эмболизация левой яичниковой вены у пациенток с синдромом тазового полнокровия, по данным исследования, эффективна в 80% (95%ДИ=46%–99%) клинических случаев.

2. Выполнение гибридного вмешательства при варикозном расширении вен нижних конечностей и синдроме тазового полнокровия является эффективным методом коррекции патологической флебогемодинамики у пациенток с хроническим заболеванием вен нижних конечностей и таза.

Финансирование

Работа выполнялась в соответствии с диссертационным исследованием соискателя О.И. Наболотного.

Финансовой поддержки со стороны компаний-производителей лекарственных препаратов

и изделий медицинского назначения авторы не получили.

Конфликт интересов

Авторы заявляют, что конфликт интересов отсутствует.

Одобрение комитета по этике

Клиническое исследование одобрено на заседании комиссии по вопросам этики Научно-практического центра профилактической и клинической медицины, протокол № 2 от 14.05.2014 г.

ЛИТЕРАТУРА

1. Creton D, Hennequin L, Kohler F, Allaert FA. Embolisation of symptomatic pelvic veins in women presenting with non-saphenous varicose veins of pelvic origin – three-year follow-up. *Eur J Vasc Endovasc Surg.* 2007 Jul;34(1):112-17. doi: 10.1016/j.ejvs.2007.01.005
2. Giannoukas AD, Dacie JE, Lumley JS. Recurrent varicose veins of both lower limbs due to bilateral ovarian vein incompetence. *Ann Vasc Surg.* 2000 Jul;14(4):397-400. doi: 10.1007/s100169910075
3. Labropoulos N, Tiongson J, Pryor L, Tassiopoulos AK, Kang SS, Mansour MA, Baker WH. Nonsaphenous superficial vein reflux. *J Vasc Surg.* 2001 Nov;34(5):872-77. doi: 10.1067/mva.2001.118813
4. Meissner MH, Moneta G, Burnand K, Gloviczki P, Lohr JM, Lurie F, Mattos MA, McLafferty RB, Mozes G, Rutherford RB, Padberg F, Sumner DS. The hemodynamics and diagnosis of venous disease. *J Vasc Surg.* 2007 Dec;46(Suppl S):4S-24S. doi: 10.1016/j.jvs.2007.09.043
5. Steenbeek MP, van der Vleuten CJM, Schultze Kool LJ, Nieboer TE. Noninvasive diagnostic tools for pelvic congestion syndrome: a systematic review. *Acta Obstet Gynecol Scand.* 2018 Jan 30. doi: 10.1111/aogs.13311
6. Meneses L, Fava M, Diaz P, Andia M, Tejos C, Irrazaval P, Uribe S. Embolization of incompetent pelvic veins for the treatment of recurrent varicose veins in lower limbs and pelvic congestion syndrome. *Cardiovasc Intervent Radiol.* 2013 Feb;36(1):128-32. doi: 10.1007/s00270-012-0389-x
7. Perrin MR, Labropoulos N, Leon LR Jr. Presentation of the patient with recurrent varices after surgery (REVAS). *J Vasc Surg.* 2006 Feb;43(2):327-34; discussion 334. doi: 10.1016/j.jvs.2005.10.05
8. Gibson K, Minjarez R, Ferris B, Neradilek M, Wise M, Stoughton J, Meissner M. Clinical presentation of women with pelvic source varicose veins in the perineum as a first step in the development of a disease-specific patient assessment tool. *J Vasc Surg Venous Lymphat Disord.* 2017 Jul;5(4):493-99. doi: 10.1016/j.jvsv.2017.03.012
9. Dabbs E, Nemchand JL, Whiteley MS. Suprapubic varicose vein formation during pregnancy following pre-pregnancy pelvic vein embolisation with coils, without any residual pelvic venous reflux or obstruction. *SAGE Open Med Case Rep.* 2017 Aug 8;5:2050313X17724712. doi: 10.1177/2050313X17724712. eCollection 2017.
10. Beckett D, Dos Santos SJ, Dabbs EB, Shiangoli

I, Price BA, Whiteley MS. Anatomical abnormalities of the pelvic venous system and their implications for endovascular management of pelvic venous reflux. *Phlebology*. 2017 Jan 1;268355517735727. doi: 10.1177/0268355517735727

11. Kachlik D, Pechacek V, Musil V, Baca V. The venous system of the pelvis: new nomenclature. *Phlebology*. 2010 Aug;25(4):162-73. doi: 10.1258/phleb.2010.010006

12. Geier B, Barbera L, Mumme A, Köster O, Marpea B, Kaminsky C, Ascitto G. Reflux patterns in the ovarian and hypogastric veins in patients with varicose veins and signs of pelvic venous incompetence. *Chir Ital*. 2007 Jul-Aug;59(4):481-88.

REFERENCES

1. Creton D, Hennequin L, Kohler F, Allaert FA. Embolisation of symptomatic pelvic veins in women presenting with non-saphenous varicose veins of pelvic origin - three-year follow-up. *Eur J Vasc Endovasc Surg*. 2007 Jul;34(1):112-17. doi: 10.1016/j.ejvs.2007.01.005

2. Giannoukas AD, Dacie JE, Lumley JS. Recurrent varicose veins of both lower limbs due to bilateral ovarian vein incompetence. *Ann Vasc Surg*. 2000 Jul;14(4):397-400. doi: 10.1007/s100169910075

3. Labropoulos N, Tiongson J, Pryor L, Tassiopoulos AK, Kang SS, Mansour MA, Baker WH. Nonsaphenous superficial vein reflux. *J Vasc Surg*. 2001 Nov;34(5):872-77. doi: 10.1067/mva.2001.118813

4. Meissner MH, Moneta G, Burnand K, Gloviczki P, Lohr JM, Lurie F, Mattos MA, McLafferty RB, Mozes G, Rutherford RB, Padberg F, Sumner DS. The hemodynamics and diagnosis of venous disease. *J Vasc Surg*. 2007 Dec;46(Suppl S):4S-24S. doi: 10.1016/j.jvs.2007.09.043

5. Steenbeek MP, van der Vleuten CJM, Schultze Kool LJ, Nieboer TE. Noninvasive diagnostic tools for pelvic congestion syndrome: a systematic review. *Acta Obstet*

Gynecol Scand. 2018 Jan 30. doi: 10.1111/aogs.13311.

6. Meneses L, Fava M, Diaz P, Andia M, Tejos C, Irrrazaval P, Uribe S. Embolization of incompetent pelvic veins for the treatment of recurrent varicose veins in lower limbs and pelvic congestion syndrome. *Cardiovasc Intervent Radiol*. 2013 Feb;36(1):128-32. doi: 10.1007/s00270-012-0389-x

7. Perrin MR, Labropoulos N, Leon LR Jr. Presentation of the patient with recurrent varices after surgery (REVAS). *J Vasc Surg*. 2006 Feb;43(2):327-34; discussion 334. doi: 10.1016/j.jvs.2005.10.05

8. Gibson K, Minjarez R, Ferris B, Neradilek M, Wise M, Stoughton J, Meissner M. Clinical presentation of women with pelvic source varicose veins in the perineum as a first step in the development of a disease-specific patient assessment tool. *J Vasc Surg Venous Lymphat Disord*. 2017 Jul;5(4):493-99. doi: 10.1016/j.jvs.2017.03.012

9. Dabbs E, Nemchand JL, Whiteley MS. Suprapubic varicose vein formation during pregnancy following pre-pregnancy pelvic vein embolisation with coils, without any residual pelvic venous reflux or obstruction. *SAGE Open Med Case Rep*. 2017 Aug 8;5:2050313X17724712. doi: 10.1177/2050313X17724712. eCollection 2017.

10. Beckett D, Dos Santos SJ, Dabbs EB, Shiangoli I, Price BA, Whiteley MS. Anatomical abnormalities of the pelvic venous system and their implications for endovascular management of pelvic venous reflux. *Phlebology*. 2017 Jan 1;268355517735727. doi: 10.1177/0268355517735727

11. Kachlik D, Pechacek V, Musil V, Baca V. The venous system of the pelvis: new nomenclature. *Phlebology*. 2010 Aug;25(4):162-73. doi: 10.1258/phleb.2010.010006

12. Geier B, Barbera L, Mumme A, Köster O, Marpea B, Kaminsky C, Ascitto G. Reflux patterns in the ovarian and hypogastric veins in patients with varicose veins and signs of pelvic venous incompetence. *Chir Ital*. 2007 Jul-Aug;59(4):481-88.

Адрес для корреспонденции

01014, Украина,
г. Киев, ул. Верхняя, 5,
Научно-практический центр
профилактической и клинической медицины,
научный отдел малоинвазивной хирургии,
тел.: +380978430155,
e-mail: oleh.nabolotnyi@gmail.com,
Наболотный Олег Иванович

Сведения об авторах

Наболотный Олег Иванович, младший научный сотрудник научного отделения малоинвазивной хирургии, Научно-практический центр профилактической и клинической медицины, г. Киев, Украина. <https://orcid.org/0000-0002-4273-5799>.

Гупало Юрий Миронович, к.м.н., ведущий научный сотрудник научного отделения малоинвазивной хирургии, Научно-практический центр профилактической и клинической медицины, г. Киев, Украина. <https://orcid.org/0000-0002-9467-115X>.

Швед Елена Евгеньевна, к.м.н., старший научный сотрудник научного отделения малоинвазивной хирургии, Научно-практический центр профилактической и клинической медицины, г. Киев, Украина. <https://orcid.org/0000-0002-7652-9301>.

Address for correspondence

01014, Ukraine,
Kiev, Verkhnyaya Str., 5,
Scientific and Practical Center
For Preventive and Clinical Medicine,
Scientific Department of Minimally Invasive Surgery,
Tel.: +380978430155,
e-mail: oleh.nabolotnyi@gmail.com,
Oleh I. Nabolotnyi

Information about the authors

Nabolotnyi Oleh I., Junior Researcher of the Scientific Department of Minimally Invasive Surgery, Scientific and Practical Center for Preventive and Clinical Medicine, Kiev, Ukraine. <https://orcid.org/0000-0002-4273-5799>

Hupalo Yrii M., PhD, Leading Researcher of the Scientific Department of Minimally Invasive Surgery, Scientific and Practical Center for Preventive and Clinical Medicine, Kiev, Ukraine. <https://orcid.org/0000-0002-9467-115X>

Shved Olena E., PhD, Senior Researcher of the Scientific Department of Minimally Invasive Surgery, Scientific and Practical Center for Preventive and Clinical Medicine, Kiev, Ukraine. <https://orcid.org/0000-0002-7652-9301>

Гурянов Виталий Георгиевич, к.ф.-м.н., доцент, старший научный сотрудник научного отделения организации медицинской помощи, Научно-практический центр профилактической и клинической медицины, г. Киев, Украина.
<https://orcid.org/0000-0001-8509-6301>.

Gurianov Vitaly G., PhD, Associate Professor, Senior Researcher of the Scientific Departments of Medical Care Organization, Scientific and Practical Center for Preventive and Clinical Medicine, Kiev, Ukraine.
<https://orcid.org/0000-0001-8509-6301>

Информация о статье

*Поступила 19 января 2018 г.
Принята в печать 7 декабря 2018 г.
Доступна на сайте 31 декабря 2018 г.*

Article history

*Arrived 19 January 2018
Accepted for publication 07 December 2018
Available online 31 December 2018*
