

СОЧЕТАНИЕ НЕЙРОФИБРОМЫ ВЕРХНЕГО СРЕДОСТЕНИЯ С КИСТОЙ ПЕРИКАРДА

Гродненский государственный медицинский университет, г. Гродно,
Республика Беларусь

В статье представлен клинический случай сочетанной патологии нейрогенной медиастинальной доброкачественной опухоли с кистой перикарда. Приводятся краткие сведения об этиологии и патогенезе данных заболеваний. В качестве примера использованы статистические данные клиник по частоте встречаемости нейрогенных опухолей средостения и кист перикарда среди различных возрастных групп. Описаны особенности клинико-рентгенологической картины и этапы диагностического поиска. Обосновывается выполнение торакоскопического удаления опухоли средостения и кисты перикарда в качестве эффективного хирургического лечения.

Литературные источники, а также собственное практическое наблюдение показали, что сочетание доброкачественной нейрогенной опухоли средостения с кистой перикарда — редкая патология с неспецифической симптоматикой, для которой характерны трудности в диагностическом процессе. Высокая точность дифференциальной диагностики с онкологической патологией может быть достигнута посредством пункционной биопсии.

В результате наблюдения и анализа литературных источников установлено, что торакоскопическое удаление кисты и опухоли с резекцией легкого или без него является приоритетным с точки зрения эффективной диагностики и обосновано в качестве малоинвазивного и эффективного хирургического лечения данной патологии.

Ключевые слова: нейрофиброма средостения, киста перикарда, пункционная биопсия, торакоскопия, резекция легкого, удаление кисты

The article presents a clinical case of the combined pathology of neurogenic mediastinal benign tumor and pericardial cyst. The study provides a summary of the etiology and pathogenesis of these diseases. As an example, the statistical data of clinics on the frequency of neurogenic mediastinal tumors and pericardial cysts among different age groups are used. The peculiarities of a clinical and x-ray picture and the stages of diagnosis are described. Thoracoscopic resection of the lung with a tumor and a pericardial cyst is found out to be effective as a surgical treatment.

The literature data as well as our own practical observation showed that the combination of benign neurogenic mediastinal tumor and pericardial cyst is a rare disorder with non-specific symptomatology, which is characterized by difficulties in diagnostics. High accuracy of the differential diagnosis with oncological pathology can be achieved by means of punch biopsy.

As the result of our own observations and literature review it has been established that thoracoscopic cyst and tumor removal with or without a resection of the lung is priority as less invasive and effective surgical treatment of this pathology.

Keywords: mediastinal neurofibroma, pericardial cyst, punch biopsy, thoracoscopy, lung resection, cyst removal

Novosti Khirurgii. 2018 Nov-Dec; Vol 26 (6): 758-764

Combination of Superior Mediastinal Neurofibroma and Pericardial Cyst

A.A. Sushko, E.V. Mahilevets, R.M. Salmin, A.G. Kalach

The articles published under CC BY NC-ND license



Введение

Одной из важнейших проблем торакальной онкологии является проблема опухолей средостения. Нейрогенные опухоли средостения занимают третье место по частоте встречаемости после новообразований тимуса и лимфом. Частота локализации в области средостения колеблется в интервале от 17% до 25% среди всех нейрогенных опухолей [1].

Исходя из патогистологических характеристик самой ткани, составляющей опухоль, и цитоморфологии клеток, все опухоли нейроген-

ного происхождения могут быть разделены на доброкачественные и злокачественные. Элементами нервной системы, из которых они происходят, могут быть шванновские клетки оболочек нервов (шванномы), фибробласты оболочек нервных волокон (нейрофибромы, нейрогенные саркомы). Часто источниками возникновения нейрогенных опухолей служат межреберные нервы и грудной отдел симпатического ствола, именно поэтому они располагаются в реберно-позвоночной борозде [1].

Этиология и гистогенез нейрогенных опухолей остаются спорным вопросом. Согласно

литературным данным, достоверно выше вероятность формирования нейрофибром из стволовых клеток, а не из зрелой нервной ткани [1, 2].

Нейрофибромы — это доброкачественные опухоли, происходящие из оболочек периферических нервных волокон. Термин «нейрофиброма» был введен в 1882 г. F.D. Recklinghausen [3]. Специфической морфологической характеристикой является наличие множества веретеновидных клеток с вытянутыми ядрами, размещенных в коллагеновой строме. Они определяются как пролиферирующие шванновские клетки в окружении фибробластов CD34+. При этом, в опухолевой ткани при иммуногистохимическом исследовании часто удается обнаружить фрагменты нейронов. Формирование таких опухолей характерно для периферических нервных волокон. Морфологически нейрофиброма чаще всего выглядит как единичный плотный узел эллипсоидной формы, анатомически находящийся в пределах эпинеурия. Размеры нейрофиброматозного узла могут достигать 15 см в диаметре. На разрезе ткань узла серо-белого цвета, по консистенции мукоидная или желатинозная. Чаще данная патология встречается у пациентов среднего и молодого возраста. Для нейрофибромы характерна высокая частота локализации в заднем и переднем средостении, а также медленный рост [4].

Клиническая картина медиастинальных нейрогенных опухолей чаще всего не специфична и характеризуется отсутствием патогномоничных признаков, вследствие того, что подобная локализация не является специфичной только для нейрогенных опухолей. И только в случаях, когда опухоль достигает значительных размеров, у пациента возникают боли в грудной клетке, определяются признаки сдавления органов и другие неврологические симптомы, например, симптом Горнера, признаки компрессии спинного мозга при опухолях типа песочных часов. Как правило, только в этих случаях пациент обращается к врачу. Бессимптомное течение является типичным признаком опухолей этой группы. Согласно данным некоторых исследователей, отсутствует прямая связь между размером опухоли и клиническими проявлениями. Частота бессимптомного течения опухолей средостения в последнее время непрерывно возрастает, что, вероятно, связано с массовыми профилактическими обследованиями [1, 5].

Исследователями предприняты попытки систематизации симптомов нейрогенных опухолей средостения. В целом, авторы исследований выделяют три группы характерных

симптомо-комплексов нейрогенных опухолей средостения:

- 1) нейрогенные;
- 2) компрессия сосудов и органов средостения;
- 3) симптомы системного характера (слабость, потеря веса, усталость, гипертермия, головные боли, нарушение сна, анемия) [5, 6].

Диагностика и лечение нейрофибром средостения, как правило, затруднены из-за локализации новообразований в заднем средостении и находящихся рядом жизненно важных структурах. В научной литературе описан случай доброкачественной шванномы средостения, которая проросла в карину. После ошибочной диагностики как злокачественной опухоли левого главного бронха была выполнена левосторонняя пневмонэктомия [7]. Основными методами диагностики нейрогенных опухолей являются компьютерная томография и рентгенологическое исследование. На снимках, как правило, определяется однородная тень округлой формы, с четкими границами, близко расположенная к позвоночнику. Лишь на поздних стадиях болезни (при больших размерах опухолей) выявляют нечеткие границы, рентгенологические признаки инвазии опухоли в окружающие органы и ткани. Согласно ряду исследований, радикальным методом лечения нейрофибром средостения является полное удаление опухоли с резекцией легкого или без резекции [5, 6].

Целомические кисты перикарда, по данным ряда исследователей, макроскопически представлены как тонкостенные кистозные образования, заполненные прозрачной либо с желтым оттенком жидкостью, в некоторых случаях — мутной или геморагической жидкостью. Патогистологически стенка перикардиальной кисты образована в основном зрелой волокнистой соединительной тканью со скудным количеством эластических волокон. Снаружи стенка кисты представлена рыхлой волокнистой соединительной тканью с большим количеством сосудов и адипоцитов. Редко в стенке кисты встречаются очаговые инфильтраты. Изнутри полость кисты часто выстлана однослойным или многослойным кубическим эпителием. Целомические кисты, как правило, изолированы от полости перикарда. В случаях, когда киста сообщается с полостью перикарда, она рассматривается как дивертикул перикарда. Типичной для целомических кист перикарда является локализация в области переднего кардиодиафрагмального угла справа и слева. Встречаются исследования, согласно которым перикардиальные кисты чаще локализуются в

правом кардио-диафрагмальном синусе [8, 9].

В большинстве случаев перикардиальные кисты диагностируются при профилактическом осмотре либо при обследовании по поводу иного заболевания. Чаще всего перикардиальные кисты протекают бессимптомно, но иногда сопровождаются выраженной симптоматикой. Типичные жалобы пациентов в таких случаях — это ноющие и (или) колющие боли в грудной клетке в проекции кисты или в области сердца, головные боли, одышка, усиливающаяся при физической нагрузке, сухой кашель, приступы болей по типу стенокардии. Весьма редко развивается выраженный цианоз и сдавление кистой органов средостения [8].

На обзорной рентгенограмме органов грудной клетки целомическая киста перикарда формирует однородную тень эллиптической формы, с четкими контурами, которые сливаются с сердечной тенью и (или) ниже-внутренним контуром диафрагмы. Характерная локализация патологической тени — это кардиодиафрагмальный угол. В боковой проекции тень кисты в большинстве случаев близко и на значительном протяжении примыкает к передней грудной стенке, имеет полуэллиптическую форму. В ряде случаев тень целомической кисты перикарда изменяет форму и положение при экскурсии грудной клетки. Согласно современным литературным источникам, оптимальным вариантом лечения кисты перикарда является торакоскопическое вмешательство [9].

Согласно научным литературным источникам, одновременное сочетание нейрогенных опухолей и кист перикарда встречается крайне редко. В существующих единичных научных публикациях по данной патологии не представлены в достаточном объеме клиническая картина, оптимальная диагностическая и лечебная тактика, а также результаты лечения пациентов. Поэтому изучение сочетанной патологии нейрогенных медиастинальных опухолей и кист перикарда является весьма актуальной научной задачей.

Цель. Изучить клинические аспекты дифференциальной диагностики случая редкой патологии — сочетания нейрофибромы средостения с кистой перикарда.

Клинический случай

Пациент, 1972 года рождения, 24.05.2016 поступил для планового хирургического лечения в торакальное отделение Гродненской областной клинической больницы (ГОКБ) с жалобами на болевые ощущения в левой половине грудной клетки, слабость, одышку при физической нагрузке. Согласно анамнезу за-

болевания, указанные жалобы беспокоили на протяжении двух лет (с 2014 года), в последний месяц болезненные явления усилились, на обзорной рентгенограмме органов грудной клетки установлены признаки дополнительных тканевых образований. Пациент амбулаторно консультирован хирургом (14.05.2016): острой хирургической патологии не установлено, направлен на дообследование в ГОКБ, где 16.05.2016 выполнена мультиспиральная компьютерная томография (МСКТ) органов грудной клетки.

Протокол МСКТ. В S1-2 левого легкого объемное образование 66×71×61 мм, округлой формы с достаточно четкими контурами, неоднородное по своим плотностным характеристикам от 22 до 42 НУ (рис. 1).

Образование не отграничено от паракостальной плевры и плевры по ходу косой междолевой щели. В толщу данного образования входит ветвь сегментарного бронха S1-2, где его ход далее не прослеживается. На границе S4-S5 правого легкого имеется очаг до 3 мм. Корни легких не расширены. Трахея и крупные бронхи без видимых сужений. Подмышечные лимфоузлы с обеих сторон до 18 мм с типичными жировыми воротами. Свободная жидкость в плевральных полостях не определяется. Кроме того, на сканах определяется образование округлой формы, не отграниченное от правой доли щитовидной железы, со скорлупообразным обызвествлением, размерами 19×20 мм. Нижний паратрахеальный л/узел справа до 13 мм с типичными жировыми воротами, бифуркационный — до 13 мм. В жировой клетчатке кардиодиафрагмального синуса слева имеется овальной формы образование 19×45 мм, с достаточно четкими контурами, плотностью 4НУ, отграниченное от перикарда на протяжении 39 мм — целомическая киста перикарда? Метастаз злокачественной опухоли (рис. 2)?

Рис. 1. Мультиспиральная компьютерная томография до операции.

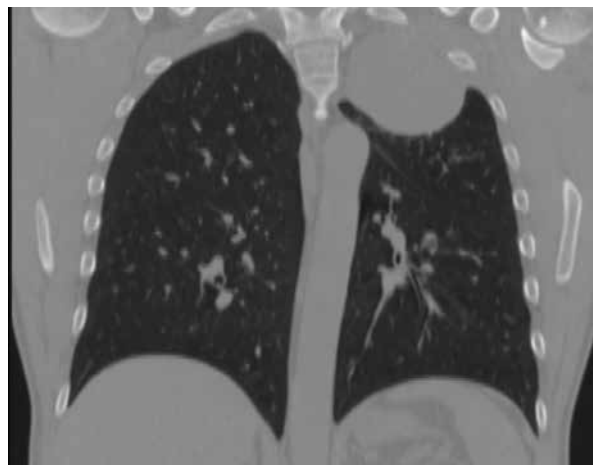

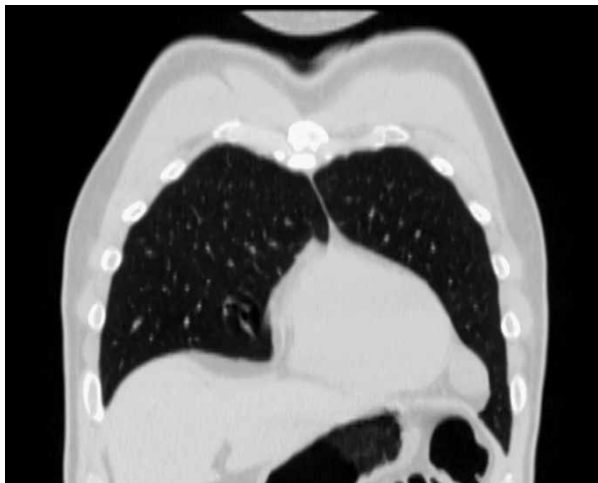


Рис. 2. Мультиспиральная компьютерная томография до операции.

Заключение: КТ-признаки объемного образования верхней доли левого легкого, учитывая неоднородность плотностных характеристик, — возможно, с распадом. Узловое образование кардиодиафрагмального синуса слева.

Пациент консультирован терапевтом (18.05.2016). Выставлен диагноз: (I10.9) системная артериальная гипертензия, N0. Пациент направлен для планового хирургического лечения в торакальное отделение ГОКБ.

В стационаре пациент осмотрен торакальным хирургом. Жалобы: болевые ощущения в груди слева, слабость, одышка при физической нагрузке, которые беспокоят уже два года, в последний месяц болезненные явления усилились. Состояние удовлетворительное, периферические лимфоузлы не определяются. Кожные покровы бледно-розовые. В легких дыхание везикулярное, умеренно ослаблено слева в верхних отделах, тоны сердца ритмичные. Артериальное давление — 120/80 мм рт.ст., пульс — 72 удара в минуту. Живот мягкий, безболезненный при пальпации. Физиологические отправления в норме. Пациенту выполнена пункция образования верхнего средостения. Цитологическое заключение (23.05.2016): в мазках обнаружены эритроциты, бесструктурные массы, фибрин, изредка встречаются нейтрофильные лейкоциты, лимфоциты. В большом количестве наблюдаются относительно мноморфные, преимущественно разрозненно лежащие, овально-вытянутые ядра, местами — единичные скопления клеток не эпителиального генеза.

На основании осмотра, результатов инструментальных, лабораторных методов исследования выставлен клинический диагноз: D15, доброкачественная опухоль верхнего средостения и верхней доли левого легкого. Киста перикарда слева. Противопоказаний к

хирургическому лечению не установлено, запланирована операция.

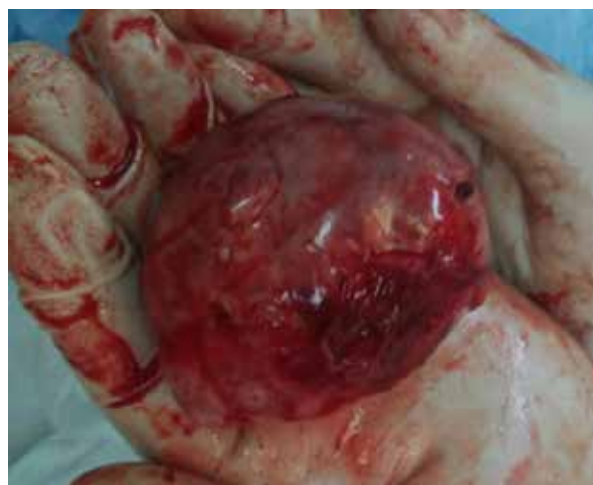Протокол хирургической операции (23.05.2016, торакоскопия, удаление образования верхнего средостения, кисты перикарда слева): под эндотрахеальным наркозом, после обработки операционного поля установлен торакопорт. При ревизии установлено: опухоль верхнего средостения 6,0×7,5×8,0 см, сращена с верхушечным сегментом верхней доли, грудной стенкой в верхней апертуре. Паракардиально в левом кардиодиафрагмальном углу киста перикарда 2,0×1,5×3,0 см, подвижная. Выполнена мобилизация S1 верхней доли левого легкого от опухоли верхнего средостения со швом легкого эндостеплером, затем, парциально лигируя клипсами сосудистую ножку опухоли верхнего средостения, последнюю удалили. Киста перикарда выделена из перикардиального жира. В левом кардиодиафрагмальном углу сосудистая ножка прошита и пересечена эндостеплером. Контроль гемопневмостаза. Инструменты удалены. Гемиторакс дренирован через торакотомическое отверстие. Раны ушиты. Обработка раствором йода. Асептическая повязка.

Макропрепарат №1: солитарный узел из верхнего средостения 6,0×7,5×8,0 см, светло-серого цвета, бугристый, плотно-эластичный (рис. 3). Ткань узла на разрезе влажная, слоистая, бурого цвета, содержит местами мелкие кистозные полости.

Макропрепарат №2: образование округлой формы, светло-серого цвета, плотное при пальпации, размерами 3,5×4,0×3,0 см (рис. 4). При разрезе установлено: стенка тонкая, полость единичная, заполнена прозрачной жидкостью.

Патогистологическое заключение (26.05.2016). Микропрепарат №1: образец ткани представлен смешанной популяцией шван-

Рис. 3. Макропрепарат: нейрофиброма верхнего средостения.



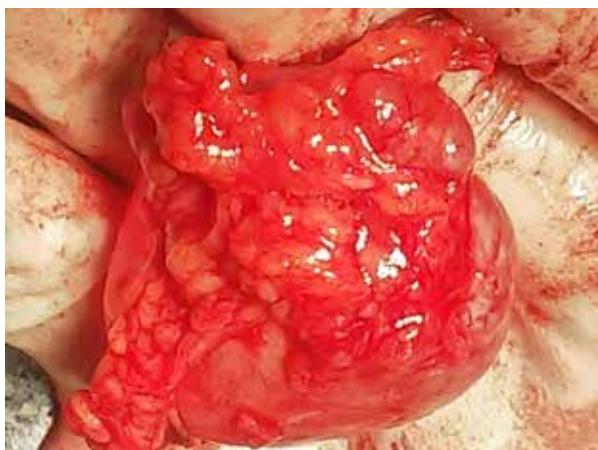


Рис. 4. Макропрепарат: киста перикарда.

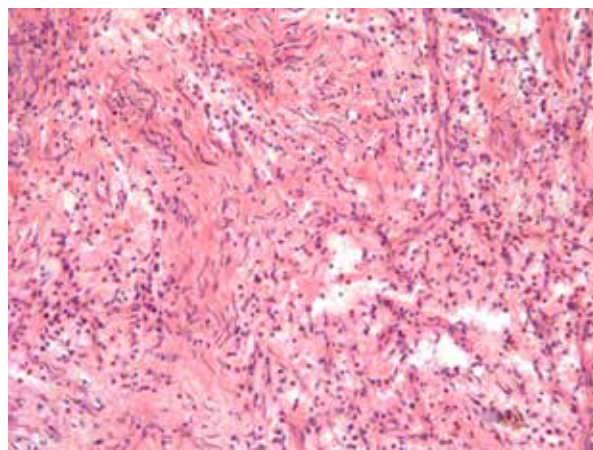


Рис. 5. Микропрепарат. Нейрофиброма, заметны характерные «вихревые» структуры. Окраска – гематоксилин-эозин. Ув. $\times 200$.

новских элементов, периневральных клеток и фибробластов, которые рыхло расположены в миксоидной строме, содержащей местами разное количество зрелых коллагеновых волокон. Заключение: нейрофиброма (рис. 5).

Микропрепарат №2: стенка образования представлена волокнистой соединительной тканью, пронизанной эластическими волокнами, снаружи – слой богато васкуляризированной рыхлой соединительной ткани с включениями жировых клеток, изнутри поверхность выстлана кубическим мезотелием – киста перикарда.

В послеоперационном периоде пациенту выполнена обзорная рентгенография грудной клетки в двух проекциях (26.05.2016): левое легкое расправлено (зон свободных от легочного рисунка не установлено), левый реберно-диафрагмальный синус затемнен, уплотнена междолевая плевра слева. Отмечаются послеоперационные клефты в зоне хирургических вмешательств (в проекции левой верхушки и язычковых сегментов). Справа без дополнительных теней, средостение не расширено, несколько смещено влево. Заключение: рентгенологические признаки состояния после хирургического вмешательства, осложнений не установлено (рис. 6).

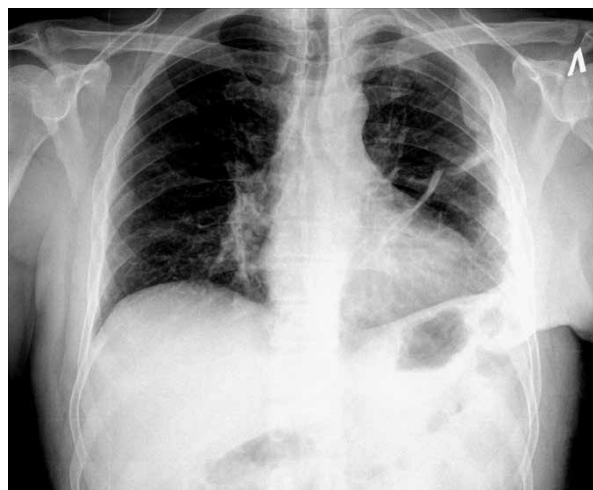Пациент выписан в удовлетворительном состоянии под наблюдение хирурга по месту жительства. Осложнений в послеоперационном периоде не наблюдалось. При клиническом и рентгенологическом обследовании пациента через 1 год патологических образований в грудной клетке не выявлено.

Обсуждение

Согласно анамнезу заболевания, жалобам пациента, результатам осмотров нейрофибро-

ма верхнего средостения в сочетании с кистой перикарда характеризуется неспецифической симптоматикой. Однако можно отметить определенные характерные признаки в анамнезе, позволяющие заподозрить данную патологию. Поначалу проявления заболевания незначительны для пациента, поэтому он не обращается за медицинской помощью. Степень проявления симптомов нарастает медленно, поэтому первичное обращение пациента к врачу происходит по истечении достаточно длительного промежутка времени, в данном случае – два года. Результаты лабораторных исследований крови и мочи специфических изменений также не имеют. Полученные клинические данные подчеркивают значимость профилактической рентгенографии, которая позволяет достоверно установить признаки дополнительных тканевых образований органов грудной клетки и является одним из немногочисленных поводов для тщательного дообследования пациентов данной категории.

Рис. 6. Рентгенография органов грудной клетки на 3-и сутки после операции.



Дифференциальная диагностика высокой степени точности с онкологической патологией в предоперационном периоде возможна только при пункционной биопсии, что позволяет запланировать адекватный объем хирургического лечения. Торакоскопическое хирургическое лечение предпочтительно в целях минимизации операционной травмы, тем более, что остается возможность в любой момент расширить хирургический доступ и перейти к открытой операции. Как оказалось, технически выделить в пределах здоровых тканей, а затем удалить нейрофибром и кисту перикарда, обеспечив надежный пневмогемостаз, не представляло серьезных сложностей. Обследование пациента в раннем послеоперационном периоде и через 1 год подтвердило высокую эффективность и радикальность проведенного лечения.

Заключение

Сочетанная патология — нейрофиброма средостения и киста перикарда — характеризуется неспецифическими клиническими проявлениями. Профилактическая рентгенография органов грудной клетки имеет высокую степень значимости в диагностике данной патологии, а пункционная биопсия в предоперационном периоде позволяет достичь высокой степени точности в дифференциальной диагностике с онкологическим процессом.

Одномоментное торакоскопическое удаление кисты перикарда и нейрофибромы средостения с резекцией легкого или без нее обосновано в качестве радикального и эффективного хирургического лечения.

Финансирование

Работа выполнялась в соответствии с планом научных исследований УО «Гродненский государственный медицинский университет».

Конфликт интересов

Авторы заявляют, что конфликт интересов отсутствует.

Этические аспекты.

Одобрение комитета по этике

Исследование одобрено комитетом по этике УО «Гродненский государственный медицинский университет».

Согласие

Пациент дал согласие на публикацию сообщения и размещение в интернете информации о характере его заболевания, проведенном лечении и его результатах с научной и образовательной целями.

ЛИТЕРАТУРА

1. Шепетько МН, Прохоров АВ, Летковская ТА, Лабунец ИН, Соловей СВ. Диагностика и хирургическое лечение нейрогенных опухолей средостения. *Мед Новости*. 2013;(9)35-37. <https://cyberleninka.ru/article/n/diagnostika-i-hirurgicheskoe-lechenie-neyrogennyh-opuholey-sredosteniya>
2. Weiss SW, Nickoloff BJ. CD-34 is expressed by a distinctive cell population in peripheral nerve, nerve sheath tumors, and related lesions. *Am J Surg Pathol*. 1993 Oct;17(10):1039-45. doi: 10.1097/00000478-199310000-00009
3. Maurea S, Cuocolo A, Reynolds JC, Neumann RD, Salvatore M. Diagnostic imaging in patients with paragangliomas. Computed tomography, magnetic resonance and MIBG scintigraphy comparison. *Q J Nucl Med*. 1996 Dec;40(4):365-71. <https://geoscience.net/research/045/773/045773221.php>
4. Megahed M. Histopathological variants of neurofibroma. A study of 114 lesions. *Am J Dermatopathol*. 1994 Oct;16(5):486-95. <https://journals.lww.com/amjdermatopathology/Abstract/1994/10000>
5. Laurent F, Latrabe V, Lecesne R, Zennaro H, Airaud JY, Rauturier JF, Drouillard J. Mediastinal masses: diagnostic approach. *Eur Radiol*. 1998;8(7):1148-59. doi: 10.1007/s003300050525
6. Зубрицкий ВФ, Токин СА, Агеев АГ, Кипренский АЮ, Кипренский ЮВ, Колесникова АГ, Арефьев МН. Диагностика и хирургическое лечение кист и первичных опухолей перикарда и средостения. *Мед Вестн МВЛ*. 2014;(1):8-13. <https://elibrary.ru/item.asp?id=21104913>
7. Bousamra M, Wrightson W. Neurogenic mediastinal tumors. In: Deslauriers J, Shari Lynn Meyerson, Patterson A, ed, Cooper JD, ed. *Pearson's Thoracic and Esophageal Surgery*. 3rd ed. Philadelphia: Churchill Livingstone; 2008. p. 1634-40.
8. Herlitzka A, Gale JW. Tumors and cysts of mediastinum. *AMA Arch Surg*. 1958;76(5):697-706. doi:10.1001/archsurg.1958.01280230037006
9. Patel J, Park C, Michaels J, Rosen S, Kort S. Pericardial cyst: case reports and a literature review. *Echocardiography*. 2004 Apr;21(3):269-72. doi: 10.1111/j.0742-2822.2004.03097.x

REFERENCES

1. Shepetko MN, Prokhorov AV, Letkovskaya TA, Labunets IN, Solovey SV. Diagnostics and surgical treatment of neurogenic mediastinum tumors. *Med Novosti*. 2013;(9)35-37. <https://cyberleninka.ru/article/n/diagnostika-i-hirurgicheskoe-lechenie-neyrogennyh-opuholey-sredosteniya> (in Russ.)
2. Weiss SW, Nickoloff BJ. CD-34 is expressed by a distinctive cell population in peripheral nerve, nerve sheath tumors, and related lesions. *Am J Surg Pathol*. 1993 Oct;17(10):1039-45. doi: 10.1097/00000478-199310000-00009

3. Maurea S, Cuocolo A, Reynolds JC, Neumann RD, Salvatore M. Diagnostic imaging in patients with paragangliomas. Computed tomography, magnetic resonance and MIBG scintigraphy comparison. *Q J Nucl Med*. 1996 Dec;40(4):365-71. <https://geoscience.net/research/045/773/045773221.php>
4. Megahed M. Histopathological variants of neurofibroma. A study of 114 lesions. *Am J Dermatopathol*. 1994 Oct;16(5):486-95. <https://journals.lww.com/amj-dermatopathology/Abstract/1994/10000>
5. Laurent F, Latrabe V, Lecesne R, Zennaro H, Airaud JY, Rauturier JF, Drouillard J. Mediastinal masses: diagnostic approach. *Eur Radiol*. 1998;8(7):1148-59. doi: 10.1007/s003300050525
6. Zubritskiy V, Tokin S, Ageyev A, Kiprenskiy A, Kiprenskiy Yu, Kolesnikova A, Arefyev M. Diagnosis

Адрес для корреспонденции

230009, Республика Беларусь,
г. Гродно, ул. Горького, 80,
Гродненский государственный
медицинский университет,
1-я кафедра хирургических болезней,
тел. моб.: +375 29 202 61 18,
e-mail: kalachalevtina@mail.ru,
Калач Алевтина Геннадьевна

Сведения об авторах

Сушко Александр Антонович, к.м.н., доцент 1-й кафедры хирургических болезней, Гродненский государственный медицинский университет, г. Гродно, Республика Беларусь.
<https://orcid.org/0000-0002-8147-6304>
Могилевец Эдуард Владиславович, к.м.н., доцент, заведующий 1-й кафедрой хирургических болезней, Гродненский государственный медицинский университет, г. Гродно, Республика Беларусь.
<https://orcid.org/0000-0001-7542-0980>
Салмин Роман Михайлович, к.м.н., ассистент 1-й кафедры хирургических болезней, Гродненский государственный медицинский университет, г. Гродно, Республика Беларусь.
<https://orcid.org/0000-0002-6625-8499>
Калач Алевтина Геннадьевна, студентка, 6 курс, лечебный факультет, Гродненский государственный медицинский университет, г. Гродно, Республика Беларусь.
<https://orcid.org/0000-0003-0121-111X>

Информация о статье

Получена 6 марта 2018 г.
Принята в печать 26 ноября 2018 г.
Доступна на сайте 31 декабря 2018 г.

and surgical treatment of cysts and primary tumors of pericardium and mediastinum. *Med Vestn MVD*. 2014; (1):8-13. <https://elibrary.ru/item.asp?id=21104913> (in Russ.)

7. Bousamra M, Wrightson W. Neurogenic mediastinal tumors. In: Deslauriers J, Shari Lynn Meyerson, Patterson A, ed, Cooper JD, ed. Pearson's Thoracic and Esophageal Surgery. 3rd ed. Philadelphia: Churchill Livingstone; 2008. p. 1634-40.
8. Herlitzka A, Gale JW. Tumors and cysts of mediastinum. *AMA Arch Surg*. 1958;76(5):697-706. doi:10.1001/archsurg.1958.01280230037006
9. Patel J, Park C, Michaels J, Rosen S, Kort S. Pericardial cyst: case reports and a literature review. *Echocardiography*. 2004 Apr;21(3):269-72. doi: 10.1111/j.0742-2822.2004.03097.x

Address for correspondence

230009, The Republic of Belarus,
Grodno, Gorky Str., 80,
Grodno State Medical University,
1st Department of Surgical Diseases,
Tel. mob.: +375 29 202 61 18,
e-mail: kalachalevtina@mail.ru,
Aliautsina G. Kalach

Information about the authors

Sushko Aleksandr A., PhD, Associate Professor of the 1st Department of Surgical Diseases, Grodno State Medical University, Grodno, Republic of Belarus.
<https://orcid.org/0000-0002-8147-6304>
Mahilevets Eduard V., PhD, Associate Professor, Head of the 1st Department of Surgical Diseases, Grodno State Medical University, Grodno, Republic of Belarus.
<https://orcid.org/0000-0001-7542-0980>
Salmin Roman M., PhD, Assistant of the 1st Department of Surgical Diseases, Grodno State Medical University, Grodno, Republic of Belarus.
<https://orcid.org/0000-0002-6625-8499>
Kalach Aliautsina G., 6-Year Student of the Medical Faculty, Grodno State Medical University, Grodno, Republic of Belarus.
<https://orcid.org/0000-0003-0121-111X>

Article history

Arrived 06 March 2018
Accepted for publication 26 November 2018
Available online 31 December 2018