

Л.А. ЛИЧМАН, С.Е. КАТОРКИН, П.С. АНДРЕЕВ,
О.Е. ДАВЫДОВА, А.П. МИХАЙЛИЧЕНКО



ЭПИТЕЛИАЛЬНАЯ КОПЧИКОВАЯ КИСТА: НОВЫЙ ПОДХОД К ОПЕРАТИВНОМУ ЛЕЧЕНИЮ

Самарский государственный медицинский университет, г. Самара,
Российская Федерация

Цель. Улучшение результатов лечения пациентов с эпителиальной копчиковой кистой путем разработки и внедрения нового способа оперативного лечения.

Материал и методы. Методом случайной выборки пациенты (n=111) были разделены на две группы. В контрольной группе (n=68) применялась общепринятая методика – иссечение эпителиальной копчиковой кисты (ЭКК) со швами по Мошковичу. В основной группе (n=43) использовались разработанная оперативная методика – иссечение эпителиальной копчиковой кисты с закрытием раны методом марсупиализации непрерывным швом.

Результаты. Средняя длительность операции иссечения ЭКК с закрытием раны методом марсупиализации непрерывным швом составила $21,9 \pm 4,3$ мин, операции иссечения ЭКК со швами по Мошковичу – $30,9 \pm 5,4$ мин, статистически значимые различия не выявлены. При УЗИ мягких тканей области послеоперационной раны зона инфильтрации у пациентов основной группы $5,3 \pm 1,0$ мм, у пациентов контрольной группы $10,7 \pm 0,92$ мм, выявлены статистически значимые различия, $p < 0,05$.

В послеоперационном периоде у пациентов основной группы наблюдалась меньшая интенсивность болевого синдрома. Выраженность болевых ощущений в области послеоперационной раны по VAS на первые сутки в основной группе – $3,6 \pm 0,4$ и в контрольной группе – $5,6 \pm 0,6$; на третьи сутки $2,07 \pm 0,35$ и $4,7 \pm 0,6$ соответственно; на пятые сутки – $0,96 \pm 0,33$ и $3,9 \pm 0,63$; на десятые сутки – $0 \pm 0,005$ и $0,45 \pm 0,33$. При статистической обработке полученных результатов выявлены статистически значимые различия на первые ($p < 0,05$), третьи ($p < 0,05$), пятые ($p < 0,05$) сутки. Отмечено статистически значимое ($\chi^2 = 14,8$; $p < 0,05$) снижение количества ранних послеоперационных осложнений (нагноение послеоперационной раны, несостоятельность кожных швов) в основной группе до 4,6%.

Заключение. Использование непрерывного шва в сочетании с марсупиализацией для закрытия раневого дефекта после иссечения ЭКК является эффективным способом оперативного лечения и позволяет улучшить результаты лечения пациентов с данной патологией.

Ключевые слова: эпителиальная копчиковая киста, способ ушивания раны, непрерывный шов, хирургическое лечение, новый способ

Objective. To improve the results of treatment in patients with the pilonidal sinus by developing and implementing a new method of surgical treatment.

Methods. By random sampling, patients (n=111) were divided into two groups. In the control group (n = 68), a conventional technique was used – the excision of the pilonidal sinus with sutures according to Moshkovich. In the main group (n=43) the developed operative technique – the excision of the pilonidal sinus with wound closure by the method of marsupialization with a continuous suture – was used.

Results. The average duration of immediate surgical treatment: the excision of the pilonidal sinus with closure of the wound by the method of marsupialization with a continuous suture made up 21.9 ± 4.3 min., the excision of the pilonidal sinus with Moshkovich sutures – 30.9 ± 5.4 min., statistically significant differences were not found. With ultrasound of soft tissues in the area of the postoperative wound, the infiltration zone in the main group was 5.3 ± 1.0 mm, in patients of the control group 10.7 ± 0.92 mm, statistically significant differences were found, $p < 0.05$.

In the postoperative period, the patients of the main group showed less intensity of the pain syndrome. Severity of pain in the area of a postoperative wound by VAS for the first day in the main group was 3.6 ± 0.4 and in the control group 5.6 ± 0.6 ; on the third day, 2.07 ± 0.35 and 4.7 ± 0.6 , respectively; on the fifth day 0.96 ± 0.33 and 3.9 ± 0.63 ; on the tenth day – 0 ± 0.005 and 0.45 ± 0.33 . Statistical processing of the obtained results revealed statistically significant differences for the first ($p < 0.05$), the third ($p < 0.05$), the fifth ($p < 0.05$) day. A statistically significant ($\chi^2 = 14.8$, $p < 0.05$) decrease in the number of early postoperative complications (suppuration of the postoperative wound, inconsistency of cutaneous sutures) in the main group to 4.6% was obtained.

Conclusions. The use of a continuous suture combined with marsupialization to close the wound defect after excision of the pilonidal sinus is an effective method of surgical treatment and allows improving the results of treatment in patients with this pathology.

Keywords: pilonidal sinus, method of wound suturing, continuous suture, surgical treatment, new method



Научная новизна статьи

Впервые предложен и применен новый способ оперативного лечения пациентов с эпителиальной копчиковой кистой. Предложенный способ отличается от своих предшественников сочетанием техник марсупиализации и непрерывного шва. Использование данного способа может улучшить результаты лечения пациентов за счет перераспределения нагрузки на крестцово-копчиковую фасцию и кожный лоскут при марсупиализации и тем самым уменьшить количество послеоперационных осложнений.

What this paper adds

A new method of the operative treatment in patients with the pilonidal sinus has been suggested and used for the first time. The proposed method differs from the predecessors in combining the application of the techniques of marsupialization and continuous suture. The use of this method can improve the treatment results of patients by means of redistributing the load on the sacrococcygeal fascia and skin flap during marsupialization and thereby reduce the number of postoperative complications.

Введение

Эпителиальная копчиковая киста (ЭКК) является ложной кистой, выстланной гранулематозной тканью, которая располагается в подкожной клетчатке межъягодичной складки над крестцово-копчиковой фасцией и может иметь наружные свищевые отверстия, через которые полость кисты сообщается с окружающей средой [1]. Травмы и инфицирование первичных свищевых отверстий способствуют абсцедированию эпителиальной копчиковой кисты [2, 3].

Данная патология поражает молодое трудоспособное население преимущественно мужского пола в возрасте от 15 до 40 лет. Соотношение мужского и женского пола соответственно 4:1 [1, 3]. ЭКК составляет около 1-2% от всей хирургической патологии [4]. Абсцедирование эпителиальной копчиковой кисты составляет около 15% всех гнойно-септических заболеваний [1, 3, 5].

Единственное радикальное лечение данной патологии – хирургическое: удаление ЭКК. Впервые метод иссечения эпителиальной копчиковой кисты в пределах здоровых тканей как радикальную операцию описал А. Anderson в 1847 году в письме редакции «Бостонского медицинского журнала», подписанном "Hair extracted from an ulcer" («Волосы, извлеченные из язвы»). В данном письме сообщалось о клиническом наблюдении кисты в области копчика, которая содержала волосяной пучок, с того времени было предложено множество модификаций оперативного лечения [6]. После иссечения ЭКК образуется обширная и глубокая послеоперационная рана, о способах закрытия которой ведутся основные дискуссии. Отсутствие единого способа закрытия послеоперационной раны приводит к бессистемному применению разных методик, показания к которым требуют уточнения [7]. Все операции делятся на три основные группы: «открытые» – заживление послеоперационной раны путем вторичного натяжения с применением различных повязок

и вакуум-терапии, «закрытые» – ушивание послеоперационной раны «наглухо» (узловые швы, швы по Донатти, операции с применением перемещенного лоскута), «полуоткрытые» – ушивание послеоперационной раны с оставлением дренирующей «дорожки» или дренажной трубки (иссечение ЭКК со швами по Мошковичу) [5]. В Российской Федерации наибольшее распространение получили методики марсупиализации и перемещенного кожного лоскута [8]. Марсупиализация впервые предложена L. Vuie в 1937 году, данный метод в последующем претерпел множество модификаций [9]. Одна из наиболее часто применяемых модификаций марсупиализации – иссечение ЭКК с закрытием раны швами по Мошковичу [5].

Несмотря на большое количество разработанных и внедренных новых оперативных методик сроки заживления послеоперационных ран варьируют от 14 суток до нескольких месяцев, а рецидивы заболевания по данным разных источников литературы колеблются от 2,5 до 53% [8, 10, 11]. В результате развития раневых осложнений (некроза кожного лоскута, несостоятельности кожных швов, кровотечения из области послеоперационной раны, вторичного инфицирования) многие пациенты вынуждены длительное время находиться на листе нетрудоспособности или работать в условиях неполного заживления послеоперационной раны и дискомфорта в межъягодичной области [8, 10, 12]. Пациенты обречены на длительное амбулаторное лечение, сопровождающееся социальной дезадаптацией [8, 11, 12, 13]. Вторичное инфицирование послеоперационной раны, несостоятельность кожных швов с необходимостью удаления шовного материала и продленной открытой санацией воспринимаются многими хирургами как естественное течение послеоперационного периода у пациентов с данной патологией.

Отсутствие единой оперативной методики, большое количество послеоперационных осложнений, а также длительные сроки реабилитации пациентов подвигли нас заняться по-

иском решения данной проблемы и разработкой нового способа оперативного лечения.

Цель исследования: улучшение результатов лечения пациентов с эпителиальной копчиковой кистой путем разработки и внедрения нового радикального способа оперативного лечения с закрытием раны методом марсупиализации непрерывным швом.

Материал и методы

В проспективном сравнительном исследовании, проведенном в клинике госпитальной хирургии Клиник федерального государственного бюджетного образовательного учреждения высшего образования «Самарский государственный медицинский университет» Минздрава России в период с 2016 по 2017 год, приняли участие 111 пациентов с ЭКК. Каждый пациент дал свое письменное информированное согласие на участие в исследовании, проводимом по правилам утвержденного протокола, в соответствии с этическими принципами Хельсинкской декларации Всемирной медицинской ассоциации (Сеул, 2008), трехсторонним соглашением по надлежащей клинической практике (ICH GCP) и действующим законодательством Российской Федерации.

Критерии включения пациентов в исследование были следующие: возраст старше 18 лет; пол любой; отсутствие беременности; подтвержденный диагноз: эпителиальная копчиковая киста; отсутствие выраженных местных и системных воспалительных реакций; подписанное добровольное информированное согласие пациента на участие в исследовании.

Критериями исключения из исследования являлись: отказ пациента от лечения на любом этапе исследования; невозможность сотрудничать с пациентом; наличие сопутствующей патологии в стадии декомпенсации и остром периоде; период лактации; беременность в ходе исследования; наличие выраженных местных и системных воспалительных реакций, ВИЧ-инфекция; сахарный диабет.

Пациенты с ЭКК проходили однотипную подготовку к операции и получали одинаковую

медикаментозную терапию в послеоперационном периоде. Предоперационная подготовка заключалась в однократном введении антибиотика широкого спектра цефалоспоринового ряда, бритье зоны операции и использовании очистительной клизмы накануне вмешательства. В послеоперационном периоде назначались ненаркотические анальгетики и антибиотик широкого спектра цефалоспоринового ряда в течение трех суток.

Методом случайной выборки пациенты были разделены на две группы (n=111). В основную группу были включены пациенты с четными номерами, а в контрольную группу – с нечетными номерами историй болезни.

Основную группу составили 43 пациента (38,7%), которым выполнена разработанная операция (заявка на изобретение № 2017 100 515) – иссечение ЭКК с закрытием раны методом марсупиализации непрерывным швом. В группе доля мужчин – 90,7% (n=39), женщин – 9,3% (n=4). Средний возраст составил 27,8±6,7 года. Давность заболевания – 12,9±4,9 месяца.

В контрольную группу вошли 68 пациентов (61,3%), которым выполнена операция иссечения эпителиальной копчиковой кисты с закрытием раны швами по Мошковичу. В этой группе доля пациентов мужчин – 82,4% (n=52) и женщин – 17,6% (n=12). Средний возраст составил 27,8±6,0 года. Давность заболевания составила 12,4±4,5 месяца.

До госпитализации пациентов для планового оперативного лечения у части исследуемых ранее производилось экстренное оперативное вмешательство по поводу нагноившейся эпителиальной копчиковой кисты (таблица 1).

Статистически значимых различий в группах пациентов по полу ($\chi^2=1,44$; $p>0,05$), возрасту ($t=0,01$; $p>0,05$), длительности заболевания ($t=0,06$; $p>0,05$), хирургическому анамнезу (вскрытие нагноившейся ЭКК) до исследования ($\chi^2=0,126$, $p>0,05$) зафиксировано не было.

Пациентам основной группы в положении на животе по Депажу после обработки операционного поля и прокрашивания свищевых ходов раствором бриллиантовой зелени производились два окаймляющих полулунных разреза

Таблица 1

Распределение пациентов (n=111) в зависимости от наличия в анамнезе вскрытия нагноившейся ЭКК

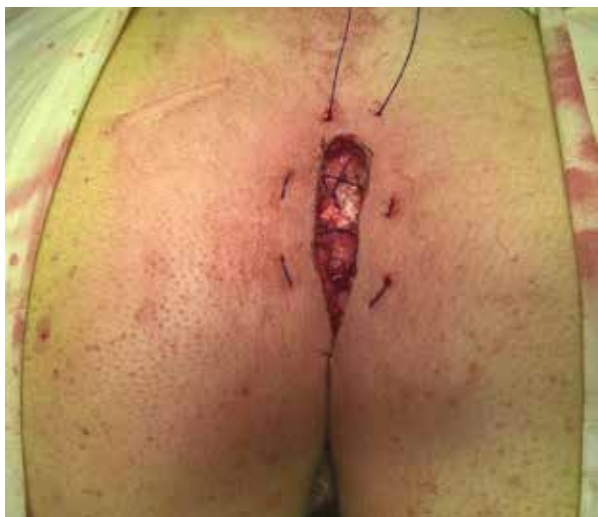Группы пациентов	В анамнезе вскрытие нагноившейся ЭКК		В анамнезе не было нагноения ЭКК		Всего	
	Абс.	(%)	Абс.	(%)	Абс.	(%)
Основная группа	36	83,7%	7	16,3%	43	100%
Контрольная группа	56	82,4%	12	17,6%	68	100%
Итого	92	82,9%	19	17,1%	111	100%

с помощью монополярного электрокоагулятора. Эпителиальная копчиковая киста вместе с окружающей подкожной клетчаткой удалялась в пределах здоровых тканей. Достоверно выделялась крестцово-копчиковая фасция. Края кожного лоскута фиксировались непрерывным швом к крестцово-копчиковой фасции. Швы на коже имели параллельное направление к основной ране. Первый вкол выполнялся со стороны кожи в верхнем углу раны, далее подхватывалось дно раны и третий вкол осуществлялся со стороны раны, через кожу наружу. Подобные действия повторялись по кругу всей раны (рис. 1). Фиксация лоскутов кожи к фасции выполнялась примерно под углом 45° относительно основной раны. В качестве шовного материала использовалась монофиламентная нить с длительным сроком рассасывания. Вид послеоперационной раны представлен на рис. 2.

Пациентам контрольной группы в положении на животе по Депажу после обработки операционного поля и прокрашивания свищевых ходов раствором бриллиантовой зелени, используя монополярный электрокоагулятор производили два окаймляющих полулунных разрезов с иссечением ЭКК. Киста вместе с окружающей подкожной клетчаткой иссекалась в пределах здоровых тканей до крестцово-копчиковой фасции. Края послеоперационной раны подшивались к дну раны отдельными узловыми швами по Мошковичу с оставлением дренирующей «дорожки» в центре раны.

В послеоперационном периоде в обеих группах выполнялась ранняя активация пациента. Удаление шовного материала выполнялось амбулаторно на консультативном приеме на 14-15-е сутки в обеих группах пациентов.

Рис. 1. Вид раны до затягивания марсупиализирующего непрерывного шва.



Начиная с 14-х суток пациентам обеих групп рекомендовались гигиеническая обработка и удаление волос с краев послеоперационной раны до формирования полноценного рубца.

Основные этапы исследования:

- скрининг, рандомизация, проведение предоперационной подготовки – 1-е сутки исследования;
- оперативное вмешательство – 2-е-3-и сутки;
- фаза стационарного лечения – 3-и-16-е сутки;
- первичный исход заболевания – оценка заживления на 20-е сутки;
- вторичные исходы исследования – оценка заживления и наличия рецидива через месяц, контрольные амбулаторные осмотры через 3 и 6 месяцев.

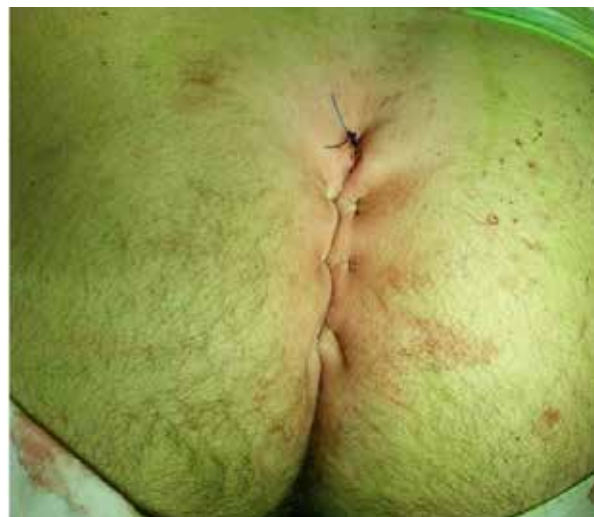Исследование включало:

- 1) сбор медицинского анамнеза;
- 2) ректороманоскопию;
- 3) ультразвуковое исследование (УЗИ) мягких тканей послеоперационной раны;
- 4) общий и биохимический анализ крови;
- 5) общий анализ мочи;
- 6) оценку болевого синдрома с помощью визуально-аналоговой шкалы боли (VAS) (Huskisson E. C., 1974).

Оценка эффективности оперативного лечения проводилась на основании следующих данных:

- 1) возникновение послеоперационных осложнений (вторичного инфицирования, кровотечения из области послеоперационной раны и несостоятельности кожных швов);
- 2) длительность оперативного вмешательства;

Рис. 2. Вид послеоперационной раны после иссечения ЭКК с закрытием раны непрерывным швом с подхватом дна раны.



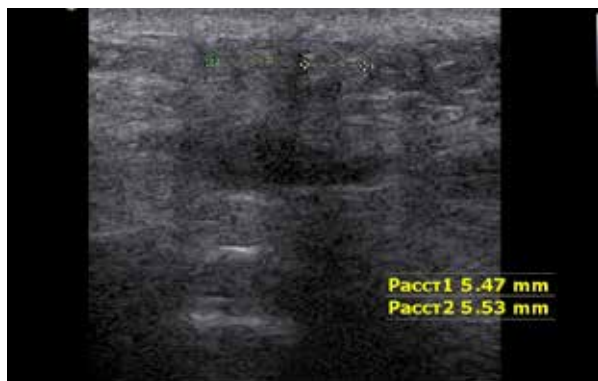


Рис. 3. Эхограмма области послеоперационной раны с выделенными зонами инфильтрации. Пунктиром отмечены и измерены расстояние 1 (Расст1) и расстояние 2 (Расст2) зоны инфильтрации.

3) динамика заживления послеоперационной раны;

4) динамика болевого синдрома на 1-е, 3-и, 5-е и 10-е сутки послеоперационного периода;

5) возникновение рецидива заболевания;

6) УЗИ мягких тканей области послеоперационной раны на 5-е сутки послеоперационного периода.

Основным критерием эффективности была оценка сроков заживления раны, динамика которого изучалась и после окончания стационарного лечения. ЭКК считали излеченной после полной эпителизации послеоперационной раны при отсутствии рецидива заболевания в течение 6 месяцев.

УЗИ проводилось на аппарате экспертного класса SAMSUNG MEDISON ACCUVIX A30 линейным датчиком с частотой 10 Мгц на 5-е сутки послеоперационного периода. При исследовании оценивалась ширина зон инфильтрации с обеих сторон послеоперационной раны, которые представлены тканью повышенной эхогенности относительно окружающей интактной ткани (рис. 3).

Статистика

Статистическая обработка данных проведена в соответствии с требованиями, предъявляемыми к исследованиям в области медицины, с использованием лицензионных электронных пакетов анализа “STATISTICA 10.0” и “Microsoft Excel 2013”. Расчеты проводили с использованием методов параметрической статистики. При этом рассчитывались среднее арифметическое значение и среднее квадратичное отклонение. Данные представлены в виде $M \pm \sigma$. Для определения достоверности различий использовали t-критерий Стьюдента и критерий согласия Пирсона при оценке различий долей

(уровень достоверности $p < 0,05$).

Результаты

Длительность оперативного лечения при иссечении ЭКК с закрытием послеоперационной раны методом марсупиализации непрерывным швом составила по нашим данным $21,9 \pm 4,3$ мин, при иссечении ЭКК с закрытием раны швами по Мошковичу – $30,9 \pm 5,4$ мин, статистически значимые различия не выявлены, $p > 0,05$. При УЗИ мягких тканей области послеоперационной раны зона инфильтрации у пациентов основной группы $5,3 \pm 1,0$ мм, у пациентов контрольной группы $10,7 \pm 0,92$ мм, выявлены статистически значимые различия, $p < 0,05$.

В послеоперационный период у пациентов основной группы наблюдалась меньшая интенсивность болевого синдрома. Выраженность болевых ощущений в области послеоперационной раны по VAS на первые сутки в основной группе – $3,6 \pm 0,4$ и в контрольной группе – $5,6 \pm 0,6$; на третьи сутки – $2,1 \pm 0,3$ и $4,7 \pm 0,6$ соответственно; на пятые сутки – $0,9 \pm 0,3$ и $3,9 \pm 0,6$; на десятые сутки – $0 \pm 0,005$ и $0,5 \pm 0,3$. При статистической обработке полученных результатов выявлены статистически значимые различия на первые ($p < 0,05$), третьи ($p < 0,05$), пятые ($p < 0,05$) сутки, а на десятые сутки статистически значимых различий не получено ($p > 0,05$).

Средний срок стационарного лечения пациентов основной группы составил $7,0 \pm 1,8$ суток, контрольной группы – $8,1 \pm 1,5$ суток, статистически значимые различия не получены ($p > 0,05$). Сроки реабилитации пациентов основной группы составили $21,7 \pm 3,1$ суток, контрольной группы – $30,5 \pm 4,9$ суток, статистически значимые различия не выявлены ($p > 0,05$). При оценке эпителизации отмечено, что полное заживление в основной группе достигалось на $23,2 \pm 2,3$ суток, а в контрольной – на $34,3 \pm 3,9$ суток, получены статистически значимые различия ($p < 0,05$).

В основной группе пациентов первичное заживление раны отмечалось у 41 (95,4%) пациента. У 2 (4,6%) пациентов выявлена несостоятельность кожных швов и, как следствие, увеличение сроков заживления послеоперационной раны.

В контрольной группе у 16 (23,5%) пациентов наблюдались несостоятельность кожных швов и некроз кожного лоскута. Шовный материал был удален и рана зажила вторичным натяжением, что увеличило сроки реабилитации пациентов контрольной группы. Результаты лечения обеих групп представлены в таблице 2.

Таблица 2

Послеоперационные осложнения у пациентов (n=111) с ЭКК

Группы пациентов	Пациенты без осложнений		Пациенты с ранними послеоперационными осложнениями		Всего пациентов	
	Абс.	(%)	Абс.	(%)	Абс.	(%)
Основная группа	41	95,4%	2	4,6%	43	100%
Контрольная группа	52	76,5%	16	23,5%	68	100%
Итого	93	83,8%	18	16,2%	111	100%

Выявлены статистически значимые различия между группами по развитию ранних послеоперационных осложнений ($\chi^2=14,8$; $p<0,05$).

На контрольных осмотрах в основной и контрольной группах пациентов рецидива заболевания зарегистрировано не было. Все пациенты отмечали положительный эффект и были удовлетворены результатами перенесенного хирургического вмешательства.

Обсуждение

Полученные нами результаты лечения пациентов с ЭКК мы сравнили с наиболее цитируемыми литературными данными. По данным В.Л. Денисенко, при закрытии раны узловыми швами послеоперационные осложнения наблюдались в $9,33\pm 1,2\%$ [7]. Это количество меньше, чем во II группе нашего исследования, но больше, чем при применении непрерывного шва с подхватом дна раны. Мы не сравнивали полученные нами результаты лечения с оперативными методиками с перемещением кожного лоскута. При применении кожных пластик рубец располагается не только в межъягодичной складке, но и на самих ягодицах. За счет этого увеличивается протяженность рубца, что непосредственно ухудшает косметический эффект, а также пациенты после операций с перемещенным лоскутом отмечают частый дискомфорт и периодические тянущие боли в области послеоперационного рубца на ягодицах.

По представленным данным М.Ф. Черкасова с соавт. при ведении послеоперационной раны открытым путем заживление происходит за $79\pm 6,6$ суток, а при применении вакуум-терапии – $27,5\pm 3,6$ суток [14]. Эти сроки больше, чем в нашей основной группе с закрытием послеоперационной раны непрерывным швом, где они составляют $23,2\pm 2,3$ суток. При оценке сроков реабилитации пациентов основной группы по отношению к открытому ведению послеоперационной раны ($31\pm 3,9$ дней) и вакуум-терапии ($39\pm 5,7$) соответственно также отмечено улучшение результатов.

При изучении нами литературы по данной проблеме мы не встретили применения УЗ-метода у пациентов в послеоперационном

периоде для оценки зоны инфильтрации и возможного выявления послеоперационных осложнений. По нашему мнению, УЗИ мягких тканей послеоперационной раны после иссечения ЭКК является необходимым исследованием для возможного прогнозирования риска послеоперационных осложнений при внедрении или анализе различных способов закрытия послеоперационных ран.

С нашей точки зрения, применение непрерывного шва с подхватом дна раны позволило уменьшить число ранних послеоперационных осложнений за счет того, что при «прорезывании» нитью кожного лоскута или крестцово-копчиковой фасции в любом месте происходило равномерное распределение биофизической нагрузки на всю конструкцию шва. Это противодействовало несостоятельности швов и способствовало улучшению результатов. При отдельных узловых швах такого эффекта достичь невозможно вследствие того, что каждый шов оказывает отдельную нагрузку на кожный лоскут и фасцию. Если происходит «прорезывание», то равномерного распределения нагрузки не будет, а, наоборот, усиливается нагрузка на соседние стежки, и возникает несостоятельность шва с отставанием кожного лоскута, что приводит к деформации послеоперационной раны и требует удаления всего шовного материала с открытым ведением раны.

Отсутствие рецидива в обеих группах исследуемых объясняется полноценным иссечением эпителиальной копчиковой кисты из окружающих тканей и не зависит от выбранной методики закрытия послеоперационной раны.

Предложенный способ оперативного лечения относится к «закрытому» способу оперативного лечения ЭКК, а иссечение ЭКК со швами по Мошковичу к «полуоткрытому», что приводит к большему риску инфицирования раневой поверхности у пациентов контрольной группы. Также за счет перераспределения нагрузки и в связи с тем, что направление нитей соответствует линиям Кена, нами достигнут лучший косметический эффект у пациентов основной группы. В контрольной группе рубец принимает вид «рыбьего остова», так как при марсупиализации остаются дефекты кожи от

шовного материала перпендикулярно линиям Кена, и такие раны заживают более «грубо» и часто формируют келоид.

Заключение

Использование непрерывного шва в сочетании с техникой марсупиализации для закрытия раневого дефекта после иссечения эпителиальной копчиковой кисты является простым и эффективным способом оперативного лечения и позволяет достигнуть более хороших результатов в лечении пациентов с данной патологией.

Финансирование

Работа выполнялась в соответствии с планом научных исследований Самарского государственного медицинского университета.

Конфликт интересов

Авторы заявляют, что конфликт интересов отсутствует.

Одобрение комитета по этике

Положительное заключение локального независимого этического комитета Самарского государственного медицинского университета получено 09.02.2017, протокол 3-2017.

ЛИТЕРАТУРА

1. Воробьев ГИ, ред. Основы колопроктологии. Ростов-на-Дону, РФ: Феникс; 2001. 416 с. https://www.avito.ru/novosibirsk/knigi_i_zhurnaly/osnovy_koloproktologii_uchebnoe_posobie_15624_68083
2. Лурин ИА, Цема ЕВ. Этиология и патогенез пилонидальной болезни. *Колопроктология*. 2013;(3):35-50. http://www.gnck.ru/pdf/journal_3_45_2013.pdf
3. Магомедова ЗК, Чернышова ЕВ, Грошилин ВС. Преимущества и опыт практического использования способа хирургического лечения больных с рецидивами эпителиальных копчиковых ходов. *Ульян Мед-Биол Журн*. 2016;(2):98-105. http://medbio.ulsu.ru/images/numbers/2016/2_2016.pdf
4. Дульцев ЮВ, Ривкин ВЛ. Эпителиальный копчиковый ход. Москва, СССР: Медицина; 1988. 128 с. <http://med-books.by/hirurgiya/2913-epitelialnyy-kopchikovyy-hod-dulcev-yuv-rivkin-vl-1988-god-128-s.html>
5. Личман ЛА, Каторкин СЕ, Андреев ПС. Результаты хирургического лечения пациентов с эпителиальной копчиковой кистой. *Врач-Аспирант*. 2017;81(2):19-24. <https://elibrary.ru/item.asp?id=28407303>
6. Anderson AW. Hair extracted from an ulcer. *Boston Med Surg J*. 1847;36:74-76.
7. Денисенко ВЛ. Оптимизация лечения эпителиального копчикового хода, осложненного абсцессом. *Новости Хирургии*. 2008;16(1):55-61. http://www.surgery.by/pdf/full_text/2008_1_7_ft.pdf

8. Гулов МК, Зубайдов ТН. Выбор способа хирургического лечения больных с эпителиальным копчиковым ходом. *Вестн Авиценны*. 2012;(3):34-39. http://vestnikavicenna.tj/web/upload/global/pdf/2012/3_2012.pdf
9. Buie L. Practical proctology. Philadelphia: WB Saunders; 1937. 451 p.
10. Gecim IE, Goktug UU, Celasin H. Endoscopic Pilonidal Sinus Treatment Combined With Crystalized Phenol Application May Prevent Recurrence. *Dis Colon Rectum*. 2017 Apr;60(4):405-407. doi: 10.1097/DCR.0000000000000778
11. Harris C, Sibbald RG, Mufti A, Somayaji R. Pilonidal Sinus Disease: 10 Steps to Optimize Care. *Adv Skin Wound Care*. 2016 Oct;29(10):469-78. doi: 10.1097/01.ASW.0000491324.29246.96
12. Dessily M, Charara F, Ralea S, Allé JL. Pilonidal sinus destruction with a radial laser probe: technique and first Belgian experience. *Acta Chir Belg*. 2017 Jun;117(3):164-68. doi: 10.1080/00015458.2016.1272285
13. Isik A, Idiz O, Firat D. Novel Approaches in Pilonidal Sinus Treatment. *Prague Med Rep*. 2016;117(4):145-52. doi: 10.14712/23362936.2016.15
14. Черкасов МФ, Галашокян КМ, Старцев ЮМ, Черкасов ДМ. Вакуум-терапия в лечении эпителиального копчикового хода. *Колопроктология*. 2016;(1):35-39. http://www.gnck.ru/pdf/journal_1_55_2016.pdf

REFERENCES

1. Vorob'ev GI, red. *Osnovy koloproktologii*. Rostov na Donu, RF: Feniks; 2001. 416 p. https://www.avito.ru/novosibirsk/knigi_i_zhurnaly/osnovy_koloproktologii_uchebnoe_posobie_15624_68083 (in Russ.)
2. Lurin IA, Tsema IeV. Aetiology and pathogenesis of pilonidal disease (review article). *Koloproktologiya*. 2013;(3):35-50. http://www.gnck.ru/pdf/journal_3_45_2013.pdf (in Russ.)
3. Magomedova ZK, Chernyshova EV, Groshilin VS. Advantages and application of a new method of surgical treatment of patients with recurrent pilonidal sinus. *Ul'ian Med-Biol Zhurn*. 2016;(2):98-105. http://medbio.ulsu.ru/images/numbers/2016/2_2016.pdf (in Russ.)
4. Dul'tsev IuV, Rivkin VL. Epitelial'nyi kopchikovyi khod. Moscow, SSSR: Meditsina; 1988. 128 p. <http://med-books.by/hirurgiya/2913-epitelialnyy-kopchikovyy-hod-dulcev-yuv-rivkin-vl-1988-god-128-s.html> (in Russ.)
5. Lichman LA, Katorkin SE, Andreev PS. Results of surgical treatment of patients with epithelial coccygeal cyst. *Vrach-Aspirant*. 2017;81(2):19-24. <https://elibrary.ru/item.asp?id=28407303> (in Russ.)
6. Anderson AW. Hair extracted from an ulcer. *Boston Med Surg J*. 1847;36:74-76.
7. Denisenko VL. Optimizatsiia lecheniia epitelial'nogo kopchikovogo khoda, oslozhnennogo abstsessom. *Novosti Khirurgii*. 2008;16(1):55-61. http://www.surgery.by/pdf/full_text/2008_1_7_ft.pdf (in Russ.)
8. Gulov MK, Zubaidov TN. Choice of surgical treatment of patients with pilonidal fistula. *Vestn Avitsenny*. 2012;(3):34-39. http://vestnikavicenna.tj/web/upload/global/pdf/2012/3_2012.pdf (in Russ.)
9. Buie L. Practical proctology. Philadelphia: WB Saunders; 1937. 451 p.
10. Gecim IE, Goktug UU, Celasin H. Endoscopic Pilonidal Sinus Treatment Combined With Crystalized Phenol Application May Prevent Recurrence. *Dis Colon Rectum*. 2017 Apr;60(4):405-407. doi: 10.1097/DCR.0000000000000778
11. Harris C, Sibbald RG, Mufti A, Somayaji R. Pilonidal

Sinus Disease: 10 Steps to Optimize Care. *Adv Skin Wound Care*. 2016 Oct;29(10):469-78. doi: 10.1097/01.ASW.0000491324.29246.96

12. Dessily M, Charara F, Ralea S, Allé JL. Pilonidal sinus destruction with a radial laser probe: technique and first Belgian experience. *Acta Chir Belg*. 2017 Jun;117(3):164-68. doi: 10.1080/00015458.2016.1272285

Адрес для корреспонденции

443079, Российская Федерация,
г. Самара, пр. Карла Маркса, 164 Б,
Клиники Самарского государственного
медицинского университета,
кафедра и клиника госпитальной хирургии,
тел. раб.: +79279008858,
e-mail: lichman163@gmail.com,
Личман Леонид Андреевич

Сведения об авторах

Личман Леонид Андреевич, врач-хирург, хирургическое отделение, клиника госпитальной хирургии, Самарский государственный медицинский университет, г. Самара, Российская Федерация.
<https://orcid.org/0000-0002-4817-3360>

Каторкин Сергей Евгеньевич, к.м.н., доцент, заведующий кафедрой и клиникой госпитальной хирургии, Самарский государственный медицинский университет, г. Самара, Российская Федерация.
<https://orcid.org/0000-0001-7473-6692>

Андреев Павел Сергеевич, к.м.н., ассистент кафедры госпитальной хирургии, врач-колопроктолог, колопроктологическое отделение, клиника госпитальной хирургии, Самарский государственный медицинский университет, г. Самара, Российская Федерация.
<https://orcid.org/0000-0002-0264-7305>

Давыдова Ольга Евгеньевна, врач-колопроктолог, колопроктологическое отделение, клиника госпитальной хирургии, Самарский государственный медицинский университет, г. Самара, Российская Федерация.
<https://orcid.org/0000-0002-2403-1990>

Михайличенко Алена Петровна, врач ультразвуковой диагностики, Самарский государственный медицинский университет, г. Самара, Российская Федерация.
<https://orcid.org/0000-0002-9927-9587>

Информация о статье

Поступила 29 ноября 2017 г.
Принята в печать 16 июля 2018 г.
Доступна на сайте 31 октября 2018 г.

13. Isik A, Idiz O, Firat D. Novel Approaches in Pilonidal Sinus Treatment. *Prague Med Rep*. 2016;117(4):145-52. doi: 10.14712/23362936.2016.15

14. Cherkasov MF, Galashokyan KM, Startsev YuM, Cherkasov DM. Vacuum therapy in treatment of the pilonidal sinus disease. *Koloproktologiya*. 2016;(1):35-39. http://www.gnck.ru/pdf/journal_1_55_2016.pdf (in Russ.)

Address for correspondence

443079, The Russian Federation,
Samara, Karl Marks Ave., 164 B,
Clinic of Samara
State Medical University,
Department and Clinic of Hospital Surgery,
Tel. office: +7 927 900 88 58,
e-mail: lichman163@gmail.com,
Leonid A. Lichman

Information about the authors

Lichman Leonid A., Surgeon, Surgical Unit, Clinic of Hospital Surgery, Samara State Medical University, Samara, Russian Federation.

<https://orcid.org/0000-0002-4817-3360>

Katorkin Sergey E., PhD, Associate Professor, Head of the Department and Clinic of Hospital Surgery, Samara State Medical University, Samara, Russian Federation.
<https://orcid.org/0000-0001-7473-6692>

Andreev Pavel S., PhD, Assistant of the Department of Hospital Surgery, Coloproctologist, Coloproctology Unit, the Clinic of Hospital Surgery, Samara State Medical University, Samara, Russian Federation.
<https://orcid.org/0000-0002-0264-7305>

Davydova Olga E., Coloproctologist, Coloproctology Unit, the Clinic of Hospital Surgery, Samara State Medical University, Samara, Russian Federation.
<https://orcid.org/0000-0002-2403-1990>

Mikhailichenko Alena P., Ultrasound Diagnostic Doctor, Samara State Medical University, Samara, Russian Federation.
<https://orcid.org/0000-0002-9927-9587>

Article history

Arrived 29 November 2017
Accepted for publication 16 July 2018
Available online 31 October 2018