



## ОПТИМИЗАЦИЯ ХИРУРГИЧЕСКОГО ЛЕЧЕНИЯ ПАЦИЕНТОВ ПОСЛЕ ОБСТРУКТИВНЫХ РЕЗЕКЦИЙ ТОЛСТОЙ КИШКИ

ФГБОУ ВО «Казанский государственный медицинский университет»<sup>1</sup>,  
ГАУЗ «Республиканский клинический онкологический диспансер»<sup>2</sup>,  
Приволжский филиал ФГБУ «Российский онкологический научный центр им. Н.Н. Блохина»  
Министерства здравоохранения Российской Федерации<sup>3</sup>, г. Казань,  
Российская Федерация

**Цель.** Изучение ближайших результатов реконструктивно-восстановительных операций, выполненных в условиях специализированного стационара после обструктивных резекций толстой кишки.

**Материал и методы.** Проанализированы данные пролеченных с января 2011 г. по декабрь 2016 г. 128 пациентов с функционирующими кишечными стомами после обструктивных резекций толстой кишки. Семи пациентам не удалось выполнить реконструкцию толстой кишки. Из 121 пациента мужчин было 57 (47,1%), женщин – 64 (52,9%). Средний возраст оперированных составил  $67,8 \pm 10,4$  года. Старше 70 лет было 55 больных (45,5%).

Основной причиной выполнения обструктивных резекций была obturationalная кишечная непроходимость – 103 пациента (85,1%). Преимущественно опухоль располагалась в левой половине толстой кишки – 103 больных (85,1%).

**Результаты.** Медиана сроков реконструктивно-восстановительного этапа составила 6 (от 1 до 31) месяцев. Из 121 пациента у семи интраоперационно диагностирован рецидив заболевания (у 2 – единичные метастазы в париетальную брюшину, у 4 – рецидивы в культях кишки и метастазы в лимфоузлы брыжейки). У 107 пациентов (88,4%) при реконструкции формировался анастомоз по типу «конец в конец», у 10 из них (8,3%) формирование анастомоза выполнено аппаратным способом. У 14 (11,6%) сформированы анастомозы по типу «конец в бок». Медиана послеоперационного койко-дня всех пациентов составила 14 дней (от 8 до 16), у пациентов без осложнений – 10 дней (от 8 до 12).

В послеоперационном периоде осложнения развились у 21 пациента (17,4%). Послеоперационная летальность составила 2,5%.

**Заключение.** Проведенное исследование подтвердило эффективность лечения осложненных форм колоректального рака и выполнения реконструкций толстой кишки в условиях специализированного стационара. Оптимальными сроками проведения реконструктивного этапа после обструктивных резекций толстой кишки являются 5-6-ой месяц.

*Ключевые слова:* колоректальный рак, реконструкция кишечника, кишечная стома, кишечная непроходимость, спаечный процесс, анастомоз

**Objectives.** The study of the short-term results of reconstructive operations in patients undergoing obstructive colonic resection in a specialized hospital.

**Methods.** The data of patients (n=128) with functioning intestinal stoma after obstructive colon resections being treated from January 2011 to December 2016 were analyzed. The reconstruction of the colon was failed in 7 patients. There were 57 males (47.1%) and 64 females (52.9%) from total of 121 patients. The average age of patients was  $67.8 \pm 10.4$  years. There were 55 patients (45.5%) older than 70 years.

The main cause for obstructive resections was large intestinal obstruction – in 103 patients (85.1%); the left-sided tumor of the colon was originated predominantly – in 103 patients (85.1%).

**Results.** Median time of reconstructive and restorative phase was 6 (1-31) months. In 7 out of 121 patients the disease recurrence was diagnosed intraoperatively (2 cases – single parietal peritoneal metastases, 4 cases – an intestine stump recurrence and mesenteric lymph node metastasis). The end-to-end anastomosis were performed in 107 patients (88.4%); in 10 of them (8.3%) anastomosis was performed by stapler technique. The median postoperative hospital stay was 14 (8-16) days and in patients without complications – 10 (8-12) days. Incisional complications developed in 21 cases (17.4%). Postoperative mortality was 2.5%.

**Conclusion.** The conducted study has confirmed the treatment efficacy of complicated forms of colorectal cancer as well as performing reconstructions of the colon in a specialized hospital. The optimal time of the reconstruction phase after the obstructive colon resection is considered to be 5-6 months.

*Keywords:* colorectal neoplasms, intestinal reconstruction, intestinal stoma, intestinal obstruction, abdominal adhesions, anastomosis, mortality

Novosti Khirurgii. 2017 Sep-Oct; Vol 25 (5): 488-493

Optimization of Surgical Treatment of Patients Undergoing Obstructive Colonic Resection

F.Sh. Akhmetzyanov, V.I. Egorov

## Введение

Колоректальный рак (КРР) занимает одно из лидирующих мест в структуре онкологической заболеваемости как в мире, так и в Российской Федерации с тенденцией к росту его заболеваемости [1]. Высокая запущенность при КРР влечет за собой рост удельного веса осложненных форм рака толстой кишки (кишечная непроходимость, параканкрозный абсцесс, перфорации опухоли, кровотечение и другие), которые могут встречаться до 50% случаев [2]. Хирургическое лечение осложненных форм КРР практически всегда заканчивается формированием кишечной стомы [3, 4]. Восстановление непрерывности желудочно-кишечного тракта после обструктивных резекций толстой кишки является сложным оперативным вмешательством, сопровождающимся высокой частотой послеоперационных осложнений в 10-40% случаев [5]. В г. Казань с 1993 года существует уникальная в своем роде служба, благодаря которой происходит централизация всех urgentных онкологических пациентов. В том числе всем пациентам с КРР, осложненным обтурационной кишечной непроходимостью, помощь оказывается в условиях специализированного онкологического стационара [6].

**Цель.** Изучение ближайших результатов реконструктивно-восстановительных операций, выполненных в условиях специализированного стационара после обструктивных резекций толстой кишки.

## Материал и методы

Исследование является ретроспективным одноцентровым. Проанализированы данные 128 пациентов с функционирующими кишечными стомами, которые находились на лечении в республиканском клиническом онкологическом диспансере Министерства здравоохранения Республики Татарстан (РКОД) с января 2011 г. по декабрь 2016 г.

Критерии включения пациентов в исследование были:

- 1) опухолевая патология толстой кишки с морфологической верификацией;
- 2) наличие функционирующей кишечной стомы после обструктивной резекции толстой кишки.

Критерий исключения — наличие функционирующей кишечной стомы после разгрузочной колостомы без удаления первичной опухоли. В электронную базу включали следующие данные пациентов: пол, возраст, индекс массы тела, риск по ASA, сопутствующие заболевания, локализа-

ция опухолей в толстой кишке, классификация TNM, морфологическая характеристика опухоли, характер осложнения опухоли, вид проведенной первичной операции, учреждение, где выполнялась операция, сроки выполнения реконструктивного этапа, степень спаечного процесса, способы формирования анастомозов и их типы, послеоперационные осложнения.

Все пациенты обследованы в объеме ультразвукового исследования органов брюшной полости, органов малого таза, эндоскопического исследования желудка и толстой кишки. При необходимости дополнительно проводилась компьютерная, магнитно-резонансная и/или позитронно-эмиссионная томография.

У семи пациентов в силу разных причин не удалось выполнить реконструкцию толстой кишки (у трех интраоперационно диагностирован канцероматоз брюшины, у одного — в связи с массивной кровопотерей при правосторонней гемигепатэктомии по поводу метастазов в печень и еще у трех — в связи с обширным рубцово-спаечным процессом).

Таким образом, реконструктивный этап после обструктивной резекции толстой кишки выполнен у 121 пациента (94,5%). Из них мужчин было 57, женщин — 64. Средних возраст пациентов составил  $67,8 \pm 10,4$  года ( $M \pm \sigma$ ). Практически каждый второй пациент был старше 70 лет (55 больных — 45,5%).

Демографические и нозологические данные пациентов представлены в таблице 1.

Как видно из таблицы 1, преимущественно опухоль располагалась в левой половине толстой кишки — 103 пациента (85,1%). Основной причиной выполнения обструктивных резекций толстой кишки была кишечная непроходимость — 103 человека (85,1%). Из всех поступивших, 34 (28,1%) госпитализированы в РКОД на реконструктивный этап после выполненных обструктивных резекций в других лечебных учреждениях. Медиана сроков восстановления непрерывности толстой кишки составила 6 месяцев (от 1 до 31 месяца).

Основными рассчитываемыми параметрами статистического анализа были среднее арифметическое, стандартное отклонение, ошибка, медиана. Использовался критерий  $\chi^2$ -Пирсона. Показатели считались статистически достоверными при уровне  $p < 0,05$ . Накопление, корректировка, систематизация исходной информации и визуализация полученных результатов осуществлялись в электронных таблицах Microsoft Office Excel 2007. Статистический анализ проводился с использованием программы MedCalc и портала по медицинской статистике в сети интернет.

Таблица 1

Критерий	Мужчины (n=57)		Женщины (n=64)		Всего (n=121)	
	Абс. число	%	Абс. число	%	Абс. число	%
<i>Локализация опухоли</i>						
правая половина ободочной кишки	7	12,3	5	7,8	12	9,9
поперечная ободочная кишка	2	3,5	3	4,7	5	4,1
левая половина ободочной кишки	11	19,3	8	12,5	19	15,7
сигмовидная кишка	28	49,1	42	65,6	70	57,9
прямая кишка	9	15,8	5	7,8	14	11,6
синхронная опухоль	0		1	1,6	1	0,8
<i>Стадия опухоли</i>						
стадия 2	40	70,1	47	73,5	87	71,9
стадия 3	11	19,3	15	23,4	26	21,5
стадия 4	3	5,3	0		3	2,5
<i>Полипсы</i>	3	5,3	2	3,1	5	4,1
<i>Причины выполнения обструктивных резекций</i>						
кишечная непроходимость	51	89,5	52	81,2	103	85,1
перфорация опухоли	1	1,8	5	7,8	6	4,95
параанкрозный абсцесс	3	5,2	3	4,7	6	4,95
другие	2	3,5	4	6,3	6	4,95
<i>Медиана сроков выполнения реконструктивного этапа, месяцы</i>	6 (от 1 до 31)		6 (от 1 до 23)		6 (от 1 до 31)	
<i>ЛПУ, где выполнена первая операция</i>						
РКОД	41	71,9	46	71,9	87	71,9
другие лечебные учреждения	16	28,1	18	28,1	34	28,1

### Результаты

Самой частой проблемой, с которой хирург сталкивался во время операции, был рубцово-спаечный процесс в брюшной полости. Для систематизации степени распространения спаечного процесса была применена классификация, предложенная О.В. Блинниковым с соавт. [7] (таблица 2).

Как видно из таблицы 2, тяжелая степень спаечного процесса встречалась реже, когда реконструктивная операция выполнялась на сроках 5-6 месяцев. Однако при статистической обработке данных зависимость степени выраженности от сроков выполнения реконструктивного этапа оказалась статистически не достоверной ( $\chi^2=4,978$ ;  $p>0,5$ ). Однако, при сопоставлении ранних сроков реконструкции между 1-4 и 6 месяцами прослежено статистически достоверное различие выраженности спаечного процесса ( $\chi^2=4,126$ ;  $p<0,05$ ). Следует отметить, что практически у каждого второго пациента у 52 (42,9%) имелся тяжелый спаечный процесс.

Характер распространенности спаечного процесса в брюшной полости при реконструк-

тивном этапе в зависимости от сроков его выполнения представлен на рис. 1.

Из 121 пациента, которым выполнено восстановление непрерывности толстой кишки, рецидив заболевания диагностирован у семи пациентов, один из них был оперирован в РКОД (канцероматоз тазовой брюшины), шесть – в других лечебных учреждениях (у двух – единичные метастазы в париетальную брюшину, у четырех – в культиях и брыжейке толстой кишки). Таким образом, у 17,1% пациентов, оперированных в других лечебных учреждениях, выявлены рецидивы болезни, связанные у трех пациентов с нерадикальным оперативным вмешательством, так как были сохранены питающие сосуды в области резецированного участка толстой кишки.

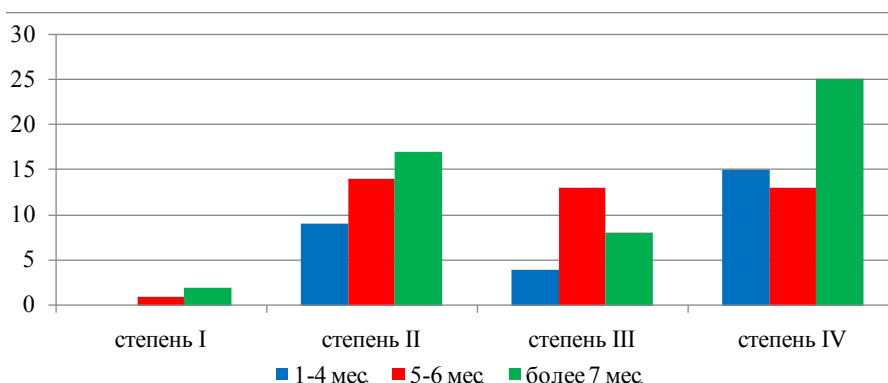
Тип учреждения, где выполнялась первичная операция, оказался статистически достоверным фактором неблагоприятного прогноза рецидива заболевания ( $\chi^2=12,207$ ;  $p<0,01$ ).

У 107 пациентов (88,4%) при реконструкции формировался анастомоз по типу «конец в конец», у 10 из них (8,3%) формирование анастомоза выполнено аппаратным способом ввиду короткой дистальной культи. У 14 (11,6%)

Таблица 2

### Степень распространения спаечного процесса по Блинникову О.В., 1993, в зависимости от сроков выполнения реконструктивного этапа

Степень спаечного процесса	Сроки выполнения операций, мес.		
	1-4	5-6	Более 7
I -III	13	29	27
IV	15	12	25



**Рис. 1. Степень распространенности спаечного процесса в брюшной полости в зависимости от сроков выполнения реконструкций толстой кишки.**

сформированы анастомозы по типу «конец в бок». Статистических различий во влиянии способа и типа формирования анастомоза не выявлено ( $\chi^2=0,132$ ,  $p>0,05$ ).

Характеристика послеоперационных осложнений и летальности представлена в таблице 3.

Как видно из таблицы 3, в послеоперационном периоде осложнения развились у 21 пациента (17,4%). Несмотря на дренирование подкожной клетчатки колостомической раны самым частым осложнением было ее нагноение. Умерли три пациента (2,5%). Причиной летальности в одном случае был разлитой перитонит после субтотальной резекции тонкой кишки по поводу ранней спаечной тонкокишечной непроходимости; в другом – разлитой перитонит, связанный с несостоятельностью швов концевое-концевого ручного анастомоза; в третьем – повторный инфаркт миокарда.

Медиана послеоперационного койко-дня всех пациентов составила 14 дней (от 8 до 16), у пациентов без осложнений – 10 дней (от 8 до 12).

### Обсуждение

Полученные данные позволяют судить о целесообразности хирургического лечения осложненных форм КРР в условиях специализиро-

ванного онкологического стационара, как так, по нашим данным, проведение лечения в условиях других неспециализированных лечебных учреждений является статистически достоверным неблагоприятным фактором рецидива заболевания.

Касательно сроков выполнения реконструктивного этапа, по данным литературы, однозначного ответа нет, и они могут варьировать от одного до шести месяцев и более [8, 9]. Оптимальными сроками выполнения реконструктивного этапа мы считаем 5-6 месяцев. Это связано с несколькими причинами. Во-первых, по данным литературы, это нарушение качественного состава микрофлоры в отключенной петле толстой кишки, изменения соотношения факультативной, условно патогенной и патогенной флор, выраженность которых значительно проявляется на сроках более 6 месяцев [10, 11]. Во-вторых, по данным литературы, развитие «диверсионного колита» имеет прямую зависимость от сроков отключения петли кишки из пассажа, формированием в ее стенке морфологических изменений воспалительного характера, вплоть до эрозий, изъязвлений и язв, принимая картину язвенного колита [12]. Однако в наших наблюдениях при предоперационном эндоскопическом исследовании таких изменений выявлено не было. В-третьих, по на-

Таблица 3

Послеоперационные осложнения и летальность		
Послеоперационные осложнения	Всего	
	Абс. число	%
Нагноение «колостомической» раны	14	11,6
Послеоперационная пневмония	2	1,7
Спаечная тонкокишечная непроходимость ранняя	1 (1)	0,8
Перитонит разлитой, связанный с несостоятельностью швов анастомоза («конец в конец» ручным способом)	1 (1)	0,8
Перитонит без несостоятельности швов	1	0,8
ТЭЛА	1	0,8
Повторный инфаркт миокарда	1 (1)	0,8

Примечание: в скобках указано число умерших.

шим данным, выраженность спаечно-рубцового процесса статистически достоверно меньше на сроках выполнения операции в 5-6 месяцев, по сравнению 1-4 месяцами.

Как и в нашем случае, по данным литературы, посвященной этой проблеме, самым частым послеоперационным осложнением было нагноение раны на месте кишечного свища. Основной причиной является первичная инфицированность параколостомической области. Основным путем снижения частоты нагноений «колостомических ран» является адекватное дренирование подкожной клетчатки [13, 14, 15].

Наложение анастомозов по типу «конец в конец» мы считаем более физиологичным, однако статистически достоверных данных снижения риска несостоятельности швов анастомоза не выявлено.

### Заключение

На основании полученных данных можно сделать заключение, что лечение осложненных форм КРП должно проводиться в условиях специализированного онкологического стационара или в стационарах, оказывающих хирургическую помощь онкологическим пациентам. Централизация выполнения реконструктивно-восстановительных операций на толстой кишке после обструктивных резекций позволяет добиться хороших ближайших результатов.

Основной проблемой, с которой хирург сталкивается при восстановлении непрерывности толстой кишки, являются спаечно-рубцовые изменения в брюшной полости. С целью минимизации данных сложностей рекомендуется проводить реконструктивный этап операции через 5-6 месяцев после обструктивной резекции. Данный промежуток времени позволит пациенту провести адекватную лекарственную терапию.

### ЛИТЕРАТУРА

1. Чиссов ВИ, Старинский ВВ, Петрова ГВ. Состояние онкологической помощи населению России в 2015 году. Москва, РФ; 2016. 236 с.
2. Тотиков ЗВ, Тотиков ВЗ, Калицова МВ, Медоев ВВ. Новый способ декомпрессии при толстокишечной непроходимости опухолевого генеза. *Мед Вестн Юга России*. 2016;(3):86-91. doi: 10.21886/2219-8075-2016-3-86-91.
3. Lin BQ, Wang RL, Li QX, Chen W, Huang ZY. Investigation of treatment methods in obstructive colorectal cancer. *J BUON*. 2015 May-Jun;20(3):756-61.
4. Osian G. Emergency Surgery for Colorectal Cancer Complications: Obstruction, Perforation, Bleeding. Contemporary Issues in Colorectal Surgical Practice. 2012. p. 75-87.
5. Fujita F, Torashima Y, Kuroki T, Eguchi S. Risk factors and predictive factors for anastomotic leakage after resection for colorectal cancer: reappraisal of the

literature. *Surg Today*. 2014 Sep;44(9):1595-602. doi: 10.1007/s00595-013-0685-3.

6. Ахметзянов ФШ, Шайхутдинов НГ, Шаймарданов ИВ. Организация лечения в экстренных и неотложных состояниях, паллиативная терапия больных онкологического профиля. *Поволож Онкол Вестн*. 2014;(1):9-14.

7. Блинников ОИ, Дронов АФ, Смирнов АН. Лапароскопические операции при острой спаечной кишечной непроходимости у детей. *Лапароскоп Хирургия*. 1993;(1):82-88.

8. Лунтовский АМ, Кечеруков АИ, Чинарев ЮБ, Плотноков ВВ, Спириев ВВ. Восстановление непрерывности толстой кишки после операций типа Гартмана. *Мед Наука и Образование Урала*. 2005;(1):73.

9. Халиков ММ, Гатауллин ИГ. Анализ непосредственных и отдаленных результатов реконструктивно-восстановительного этапа после операций типа Гартмана. *Поволж Онкол Вестн*. 2015;(4):43-46.

10. Baek SJ, Kim SH, Lee CK, Roh KH, Keum B, Kim CH, et al. Relationship between the severity of diversion colitis and the composition of colonic bacteria: a prospective study. *Gut Liver*. 2014 Mar; 8(2):170-76. doi: 10.5009/gnl.2014.8.2.170.

11. Zarnescu EC, Zarnescu NO, Costea R, Rahau L, Neagu S. Morbidity after reversal of Hartmann operation: retrospective analysis of 56 patients. *J Med Life*. 2015 Oct-Dec; 8(4):488-91.

12. Son DN, Choi DJ, Woo SU, Kim J, Keom BR, Kim CH, et al. Relationship between diversion colitis and quality of life in rectal cancer. *World J Gastroenterol*. 2013 Jan 28; 19(4):542-49. doi: 10.3748/wjg.v19.i4.542.

13. Грошилин ВС, Султанмурадов МИ, Московченко АН, Петренко НА. Современные аспекты профилактики осложнений после обструктивных резекций дистальных отделов толстой кишки. *Фундам Исследования*. 2013;(9-1):24-27.

14. Малахов ЮП, Лысенко МВ. Реконструктивные операции на левой половине ободочной кишки после радикальных вмешательств по поводу ее острой опухолевой обструкции. *Воен-Мед Журн*. 2006; 327(8):20-27.

15. Tan WS, Lim JF, Tang CL, Eu KW. Reversal of Hartmann's procedure: experience in an Asian population. *Singapore Med J*. 2012 Jan;53(1):46-51.

### REFERENCES

1. Chissov VI, Starinskii VV, Petrova GV. Sostoianie onkologicheskoi pomoshchi naseleniiu Rossii v 2015 godu [Oncological assistance to the population of Russia in 2015]. Moscow, RF; 2016. 236 p.
2. Totikov ZV, Totikov VZ, Kalitsova MV, Medoev VV. Novyi sposob dekompressii pri tolstokishechnoi neprokhodimosti opukholevogo geneza [A new way of decompression in colonic obstruction of tumor origin]. *Med Vestn Iuga Rossii*. 2016;(3):86-91. doi: 10.21886/2219-8075-2016-3-86-91.
3. Lin BQ, Wang RL, Li QX, Chen W, Huang ZY. Investigation of treatment methods in obstructive colorectal cancer. *J BUON*. 2015 May-Jun;20(3):756-61.
4. Osian G. Emergency Surgery for Colorectal Cancer Complications: Obstruction, Perforation, Bleeding. Contemporary Issues in Colorectal Surgical Practice. 2012. p. 75-87.
5. Fujita F, Torashima Y, Kuroki T, Eguchi S. Risk factors and predictive factors for anastomotic leakage after resection for colorectal cancer: reappraisal of the

- literature. *Surg Today*. 2014 Sep;44(9):1595-602. doi: 10.1007/s00595-013-0685-3.
6. Akhmetzianov FSh, Shaikhutdinov NG, Shaimardanov IV. Organizatsiia lecheniia v ekstremnykh i neotlozhnykh sostoianiakh, palliativnaia terapiia bol'nykh onkologicheskogo profilia [Organization of treatment in emergency and urgent conditions, palliative therapy of cancer patients]. *Povolzh Onkol Vestn*. 2014;(1):9-14.
7. Blinnikov OI, Dronov AF, Smirnov AN. Laparoskopicheskie operatsii pri ostroi spaechnoi kischechnoi neprokhodimosti u detei [Laparoscopic surgery for acute adhesive intestinal obstruction in children]. *Laparoskop Khirurgiia*. 1993;(1):82-88.
8. Luntovskii AM, Kecherukov AI, Chinarev IuB, Plotnikov VV, Spirev VV. Vosstanovlenie nepreynosti tolstoii kishki posle operatsii tipa Gartmana [Restoration of colon continuity after operations of the Hartmann type]. *Med Nauka i Obrazovanie Urala*. 2005;(1):73.
9. Khalikov MM, Gataullin IG. Analiz neposredstvennykh i otdalennykh rezul'tatov rekonstruktivno-vosstanovitel'nogo etapa posle operatsii tipa Gartmana [Analysis of immediate and long-term results of the reconstructive-restorative stage after operations of the Hartmann type]. *Povolzh Onkol Vestn*. 2015;(4):43-46.
10. Baek SJ, Kim SH, Lee CK, Roh KH, Keum B, Kim CH, et al. Relationship between the severity of

- diversion colitis and the composition of colonic bacteria: a prospective study. *Gut Liver*. 2014 Mar; 8(2):170-76. doi: 10.5009/gnl.2014.8.2.170.
11. Zarnescu EC, Zarnescu NO, Costea R, Rahau L, Neagu S. Morbidity after reversal of Hartmann operation: retrospective analysis of 56 patients. *J Med Life*. 2015 Oct-Dec; 8(4):488-91.
12. Son DN, Choi DJ, Woo SU, Kim J, Keom BR, Kim CH, et al. Relationship between diversion colitis and quality of life in rectal cancer. *World J Gastroenterol*. 2013 Jan 28; 19(4):542-49. doi: 10.3748/wjg.v19.i4.542.
13. Groshilin VS, Sultanmuradov MI, Moskovchenko AN, Petrenko NA. Sovremennye aspekty profilaktiki oslozhnenii posle obstruktivnykh rezektsii distal'nykh otdelov tolstoii kishki [Modern aspects of preventing complications after obstructive resections of the distal colon]. *Fundam Issledovaniia*. 2013;(9-1):24-27.
14. Malakhov YP, Lysenko MV. Rekonstruktivnye operatsii na levoi polovine obodochnoi kishki posle radikal'nykh vmeshatel'stv po povodu ee ostroi opukholevoi obstruktsii [Reconstructive surgery on the left side of the colon after radical interventions for her acute tumor obstruction]. *Voen-Med Zhurn*. 2006; 327(8):20-27.
15. Tan WS, Lim JF, Tang CL, Eu KW. Reversal of Hartmann's procedure: experience in an Asian population. *Singapore Med J*. 2012 Jan;53(1):46-51.

#### Адрес для корреспонденции

420012, Российская Федерация,  
Республика Татарстан, г. Казань, ул. Бутлерова,  
д. 49, ФГБОУ ВО «Казанский государственный  
медицинский университет»,  
кафедра онкологии,  
лучевой диагностики и лучевой терапии,  
тел.: +927 429-96-71,  
e-mail: drvasiliy21@gmail.com,  
Егоров Василий Иванович

#### Сведения об авторах

Ахметзянов Ф.Ш., д.м.н., профессор, заведующий кафедрой онкологии, лучевой диагностики и лучевой терапии ФГБОУ ВО «Казанский государственный медицинский университет», руководитель лечебно-диагностического корпуса №2 Республиканского клинического онкологического диспансера Министерства здравоохранения Республики Татарстан, сотрудник отдела разработки современных и перспективных методов лечения опухолевых заболеваний Приволжского филиала ФГБУ «Российский онкологический научный центр им. Н.Н. Блохина» Минздрава России.  
Егоров В.И., к.м.н, ассистент кафедры онкологии, лучевой диагностики и лучевой терапии ФГБОУ ВО «Казанский государственный медицинский университет», врач-онколог Республиканского клинического онкологического диспансера Министерства здравоохранения Республики Татарстан.

#### Информация о статье

Поступила 14 февраля 2017 г.  
Принята в печать 27 апреля 2017 г.  
Доступна на сайте 25 сентября 2017 г.

#### Address for correspondence

420012, Russian Federation,  
420012, Russian Federation,  
Republic of Tatarstan,  
Kazan, Butlerova str., 49,  
FSBEE HE "Kazan State Medical University",  
Department of Oncology, Radiation  
Diagnosis and Radiation Therapy,  
tel.: +927 429-96-71,  
e-mail: drvasiliy21@gmail.com

#### Information about the authors

Akhmetzyanov F.Sh. MD, Professor, Head of Department of Oncology, Radiation Diagnosis and Radiation Therapy, FSBEE HE "Kazan State Medical University", Head of medical-diagnostic building N2 of the Republican Clinical Oncology Center of the Ministry of Health of the Republic of Tatarstan, an employee of department for the development of current and prospective methods of treatment of neoplastic diseases of Volga Federal Branch of N.N. Blokhin Russian Cancer Research Center of the Ministry of Health of RF.  
Egorov V.I. PhD, Assistant of Department of Oncology, Radiation Diagnosis and Radiation Therapy of FSBEE HE "Kazan State Medical University", oncologist of the Republican Clinical Oncology Center of the Ministry of Health of the Republic of Tatarstan.

#### Article history

Arrived 14 February 2017  
Accepted for publication 27 April 2017  
Available online 25 September 2017