

А.А. ДМИТРИЕНКО ¹, В.В. АНИЧКИН ², А.А. ТРЕТЬЯКОВ ²,
М.Ф. КУРЕК ², А.Я. МАКАНИН ¹



ХИРУРГИЧЕСКАЯ КОРРЕКЦИЯ ДЕФОРМАЦИИ СТОПЫ ПРИ ОСТЕОАРТРОПАТИИ ШАРКО

ГУЗ «Гомельская городская клиническая больница №3» ¹,
УО «Гомельский государственный медицинский университет» ²,
Республика Беларусь

Цель. Проанализировать первый опыт применения реконструктивно-восстановительных хирургических вмешательств у пациентов с остеоартропатией Шарко.

Материал и методы. Проанализированы результаты лечения четырех пациентов с остеоартропатией Шарко (диабетической нейроостеоартропатией, ДНОАП), которым были выполнены реконструктивно-восстановительные хирургические вмешательства, направленные на коррекцию костно-суставной деформации стопы.

Диагностика остеоартропатии Шарко основывалась на результатах клинического и рентгенологического исследований (прямой рентгенографии, компьютерной томографии). В лечении пациентов использовалась методика артродезирования разрушенных суставов стопы с осуществлением стабилизации аппаратом внешней фиксации либо с использованием методики очагового (накостного и чрескостного) остеосинтеза.

Результаты. Установлено, что при локализации деструкции в зоне голеностопного сустава методом выбора способа хирургической коррекции деформации стопы при острой фазе ДНОАП является артродез сустава с внешней фиксацией с помощью компрессионно-дистракционного аппарата, при хронической фазе ДНОАП – артродез сустава с использованием накостного остеосинтеза металлической пластиной с угловой стабильностью винтов. При локализации зоны деструкции в среднем отделе стопы в хроническую фазу заболевания методом выбора хирургической коррекции является артродез суставов предплюсны с внутренней фиксацией металлическими спицами. У всех 4 пациентов, выполненные оперативные вмешательства позволили добиться улучшения анатомо-функциональных характеристик стопы, отказаться от использования сложной ортопедической обуви при опоре на конечность и ходьбе, а также избежать рецидивов образования трофических язв на стопе на протяжении всего периода послеоперационного наблюдения.

Заключение. Вопрос применения тех или иных способов ортопедической коррекции деформации стопы является актуальным в хирургии синдрома диабетической стопы (СДС) и должен рассматриваться индивидуально с учетом таких факторов, как стадия заболевания, локализация и распространенность зоны костно-суставной деструкции, выраженность деформации стопы, наличие очагов гнойного воспаления и трофических язв, а также соматический статус пациента.

Ключевые слова: синдром диабетической стопы, остеоартропатия Шарко, невропатическая артропатия, деформация стопы, артродез суставов, трофическая язва стопы

Objectives. To analyze the first experience of the reconstructive surgery in patients with Charcot joint.

Methods. Treatment results of 4 patients with Charcot joint (diabetic neurogenic arthropathy) who were performed the reconstructive surgery aimed to correct osteoarticular foot deformities. Charcot joint diagnostics was based on the results of clinical and radiological studies (direct radiography, computed tomography). In the treatment of patients, the technique of arthrodesis of the destructed foot joints was used with the stabilization of by the external fixators or using the techniques of focal (osteal and transosseous) osteosynthesis (internal fracture fixation).

Results. It is established that when the destruction is located in the ankle joint area, the method of choice of the surgical correction of the foot deformation in the acute phase of diabetic neurogenic arthropathy is arthrodesis of the joint with the external fixation with the compression-distraction apparatus; in the chronic phase of neurogenic arthropathy – arthrodesis of the joint using internal fracture fixation with a metal plate with angular stability of screws. When the destruction zone is located in the middle part of the foot in the chronic phase of the disease, the method of choice of the surgical correction is arthrodesis of the tarsal joints with the internal fixation with the metal wires. In all 4 patients, the performed surgical interventions resulted in the improvement of the anatomical and functional characteristics of the foot and there was no need to use complex orthopedic footwear while resting on the limb and walking, and one managed to avoid recurrences of trophic ulcers on the foot during the entire period of the postoperative follow-up.

Conclusions. The issue of using various methods of orthopedic correction of the foot deformity is relevant in the surgery of the diabetic foot syndrome (DFS) and should be considered individually, taking into account such factors as: the stage of the disease, localization and prevalence of the bone-joint destruction zone, the severity of foot deformity, the presence of foci of purulent inflammation and trophic ulcers as well as the patient's somatic status.

Keywords: diabetic foot syndrome, Charcot joint, neurogenic arthropathy, foot deformity, arthrodesis of the joints, foot trophic ulcer

Novosti Khirurgii. 2017 Sep-Oct; Vol 25 (5): 535-542

Surgical Correction of Foot Deformity in Charcot Osteoarthropathy

A.A. Dmitrienko, V.V. Anichkin, A.A. Tretyakov, M.F. Kurek, A.Y. Makanin

Введение

Актуальным направлением современной медицины остается лечение сахарного диабета (СД) и его осложнений [1]. В Республике Беларусь отмечается ежегодный рост заболеваемости СД на 5-7%, при этом каждые 12-15 лет число пациентов с СД удваивается [2].

Прогрессирование СД сопровождается развитием ряда тяжелых осложнений, одним из которых является синдром диабетической стопы (СДС) [3]. Редкой, но тяжелой формой СДС является диабетическая нейроостеоартропатия (ДНОАП) или стопа Шарко [1, 4]. В международном соглашении по диабетической стопе 1999 года ДНОАП определена как неинфекционная деструкция костей и суставов стоп, ассоциированная с диабетической нейропатией [5].

Распространенность ДНОАП среди пациентов, страдающих СД, составляет от 0,1 до 7,5% [6]. ДНОАП в 29% случаев осложняет течение диабетической полинейропатии нижних конечностей [6].

Выраженная деформация стопы с нарушением ее статико-динамических свойств является закономерным исходом ДНОАП, приводящим в 60-70% случаев к формированию обширных язвенных дефектов, развитию гнойно-некротического поражения мягких тканей стопы и остеомиелита, что в конечном итоге определяет высокую частоту ампутаций в структуре пациентов с ДНОАП и уровень смертности, достигающий 30-35% [1, 4].

Актуальной в настоящее время является проблема применения хирургических способов стабилизации костных структур и коррекции деформации стопы как на фоне продолжающегося процесса остеолизиса в острую фазу заболевания, так и при формировании стойких анатомических и функциональных изменений стопы в хронической фазе ДНОАП [7].

Цель. Проанализировать опыт применения первых реконструктивно-восстановительных

хирургических вмешательств у пациентов с остеоартропатией Шарко.

Материал и методы

Проанализированы истории заболевания 4 пациентов с остеоартропатией Шарко, находившихся на лечении в областном центре «Диабетическая стопа» на базе ГУЗ «Гомельская городская клиническая больница №3» в 2015-2016 гг., которым были выполнены реконструктивно-восстановительные хирургические вмешательства, направленные на коррекцию деформации стопы при ДНОАП. Данные о пациентах приведены в таблице.

Диагностика остеоартропатии Шарко основывалась на результатах клинического и рентгенологического исследований. Дифференциальная диагностика между остеоартропатией и остеомиелитом для решения вопроса о способе и объеме хирургического вмешательства проводилась с использованием гистологического исследования образцов костной ткани из зоны костно-суставной деструкции. В лечении пациентов использовалась методика артродеза разрушенных суставов стопы с выполнением остеосинтеза аппаратом внешней фиксации, либо с использованием методик очагового остеосинтеза.

Результаты лечения пациентов оценивались во временном интервале от 4 до 12 месяцев с момента выполненного оперативного вмешательства. Критериями оценки лечения служили состоятельность выполненного артродеза, подтвержденная данными рентгенологического исследования, отсутствие рецидивов образования трофических язв на стопах, а также восстановление функции опороспособности нижней конечности.

Результаты

Из таблицы видно, что у троих пациентов имелся IV тип поражения по классификации

Таблица

Данные о пациентах с ДНОАП, которым были выполнены хирургические вмешательства по коррекции деформации стопы

Пациент	Возраст (лет)	Пол	Тип СД	Длительность СД (лет)	Длительность ДНОАП (лет)	Фаза ДНОАП	Локализация зоны деструкции (по Sanders)
1	54	м	2	15	1	острая	IV
2	43	ж	1	10	6	хроническая	IV
3	29	ж	1	12	5	хроническая	III
4	65	м	2	11	3	хроническая	IV

Sanders с вовлечением в патологический процесс голеностопного и подтаранного суставов, у одного из этих троих пациентов имелась острая фаза ДНОАП, у двоих – хроническая (рис. 1).

У одного из четырех пациентов имелся III тип поражения по классификации Sanders с локализацией зоны костно-суставной деструкции в среднем отделе стопы (рис. 2).

Показания для хирургического лечения:

- развитие у троих пациентов с IV типом поражения по Sanders тяжелой деформации стопы, не корригируемой ортопедическими средствами, сопровождающейся выраженным нарушением опороспособности нижней конечности;

- развитие у одного пациента с поражением среднего отдела стопы (III тип поражения по Sanders) рецидивирующих трофических язв на фоне выраженной деформации стопы, не корригируемой ортопедическими приспособлениями.

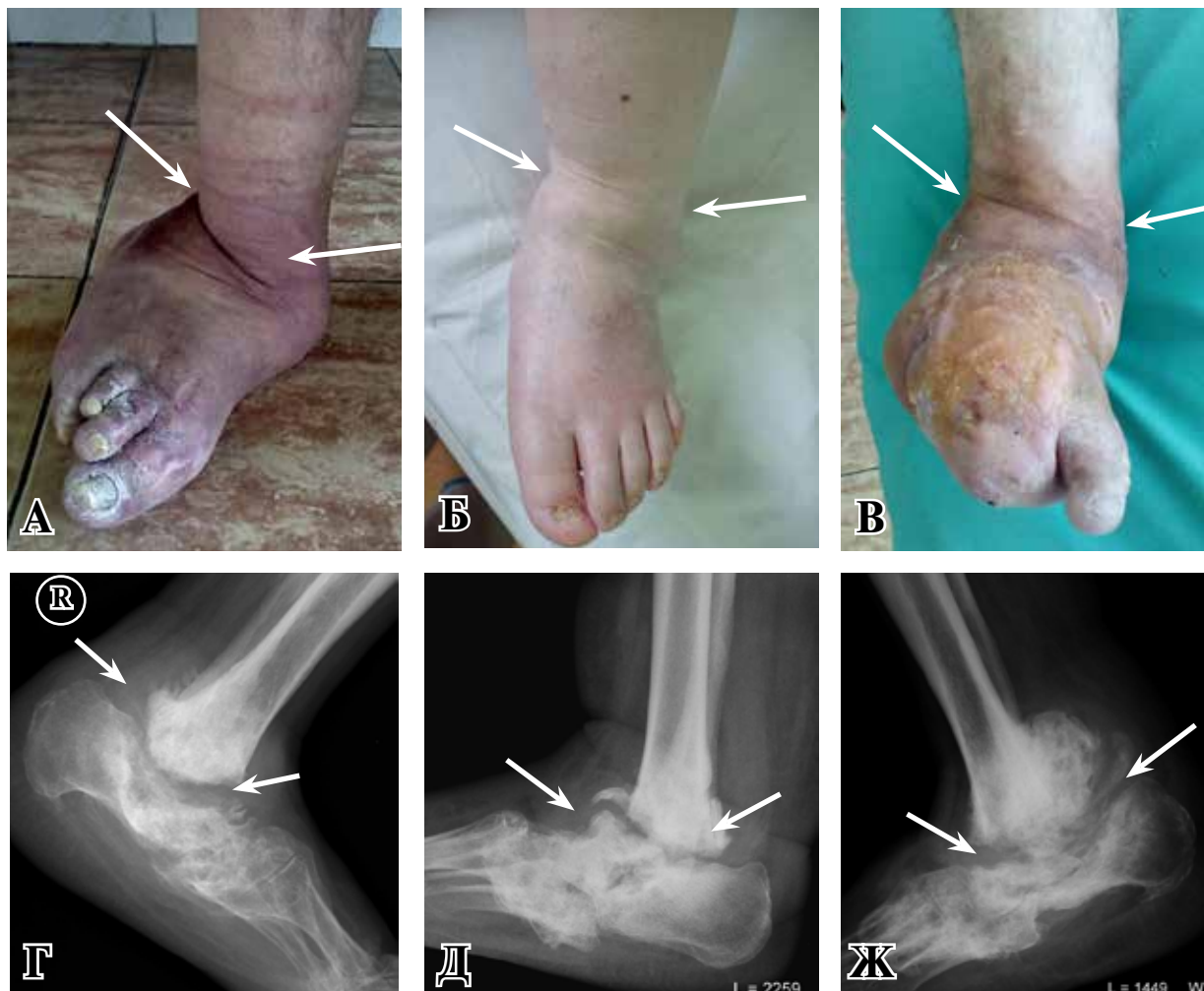Характеристика выполненных оперативных вмешательств.

Двоим пациентам с IV типом локализации поражения на фоне хронической фазы ДНОАП был выполнен корригирующий артродез голеностопного сустава шурупами и спицами. Однако у одного из этих пациентов через 4 месяца после операции, у другого – через 1 месяц, была установлена несостоятельность артродеза, что потребовало выполнения повторного хирургического вмешательства. В обоих случаях выполнен реартродез с внутренней фиксацией пластиной с угловой стабильностью и шурупами, что позволило добиться стабильности голеностопного сустава (рис. 3).

В послеоперационном периоде пациентам выполнена иммобилизация нижней конечности циркулярной гипсовой повязкой сроком на 12 недель.

У пациента 1, 54 лет, с IV типом локализации зоны деструкции на фоне острой фазы

Рис. 1. Вид стоп и рентгенограммы стоп пациентов с IV типом локализации зоны деструкции (по Sanders): А, Г – пациент №4, 65 лет; Б, Д – пациент №2, 43 лет; В, Ж – пациент №1, 54 лет (стрелками указана зона деструкции).



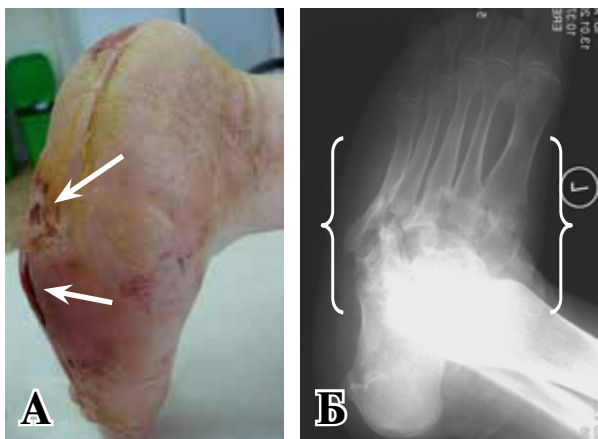


Рис. 2. Пациент №3, 29 лет, III тип локализации зоны деструкции (по Sanders): А – вид стопы (стрелками указаны трофические язвы подошвенной поверхности стопы); Б – рентгенограмма левой стопы, косая проекция (фигурной скобкой указана зона деструкции).

ДНОАП был выполнен артродез голеностопного сустава с внешней фиксацией компрессионно-дистракционным аппаратом Илизарова и корригирующей остеотомией левой пяточной кости и костей предплюсны (рис. 4).

В процессе лечения у данного пациента удалось добиться удовлетворительного сопоставления костей в зоне артродезирования с сохранением опороспособности нижней конечности.

Пациенту 3, 29 лет, с III типом локализации зоны деструкции по классификации Sanders был выполнен корригирующий артродез стопы с применением костной аутопластики, внутренней фиксацией металлическими спицами с одномоментной пластикой ахиллова сухожилия и иссечением трофической язвы подошвенной поверхности стопы. Результаты изменения анатомии скелета стопы, достигнутого в результате выпол-

Рис. 4. Пациент №1, 54 лет, состояние после оперативного лечения: А, Б – вид левой стопы и рентгенограмма левого голеностопного сустава, 8 неделя после операции, наружная фиксация аппаратом Илизарова.

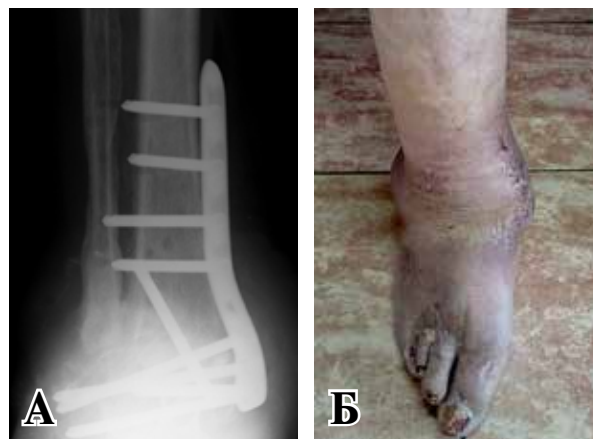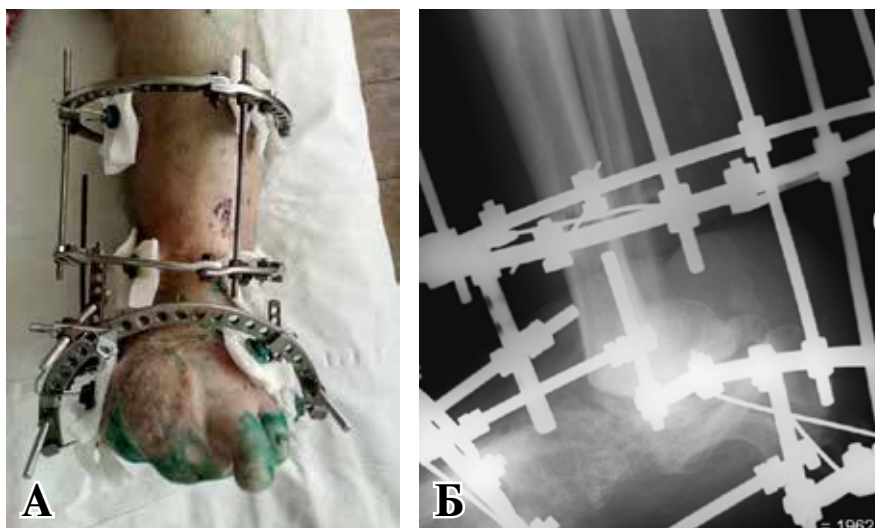


Рис. 3. Пациент №4, 65 лет, состояние после оперативного лечения: А – рентгенограмма правого голеностопного сустава, прямая проекция, артродез металлической пластиной и шурупами; Б – вид стопы, 14 сутки после операции.

ненного вмешательства, приведены на рисунке 5.

В послеоперационном периоде пациенту выполнена иммобилизация конечности задней гипсовой лонгетой на 3 месяца.

У всех четверых пациентов на протяжении 4-12 месяцев после оперативного лечения артродез остается состоятельным, рецидивов трофических язв на стопах не выявлено, сохранена опороспособность нижней конечности.

Обсуждение

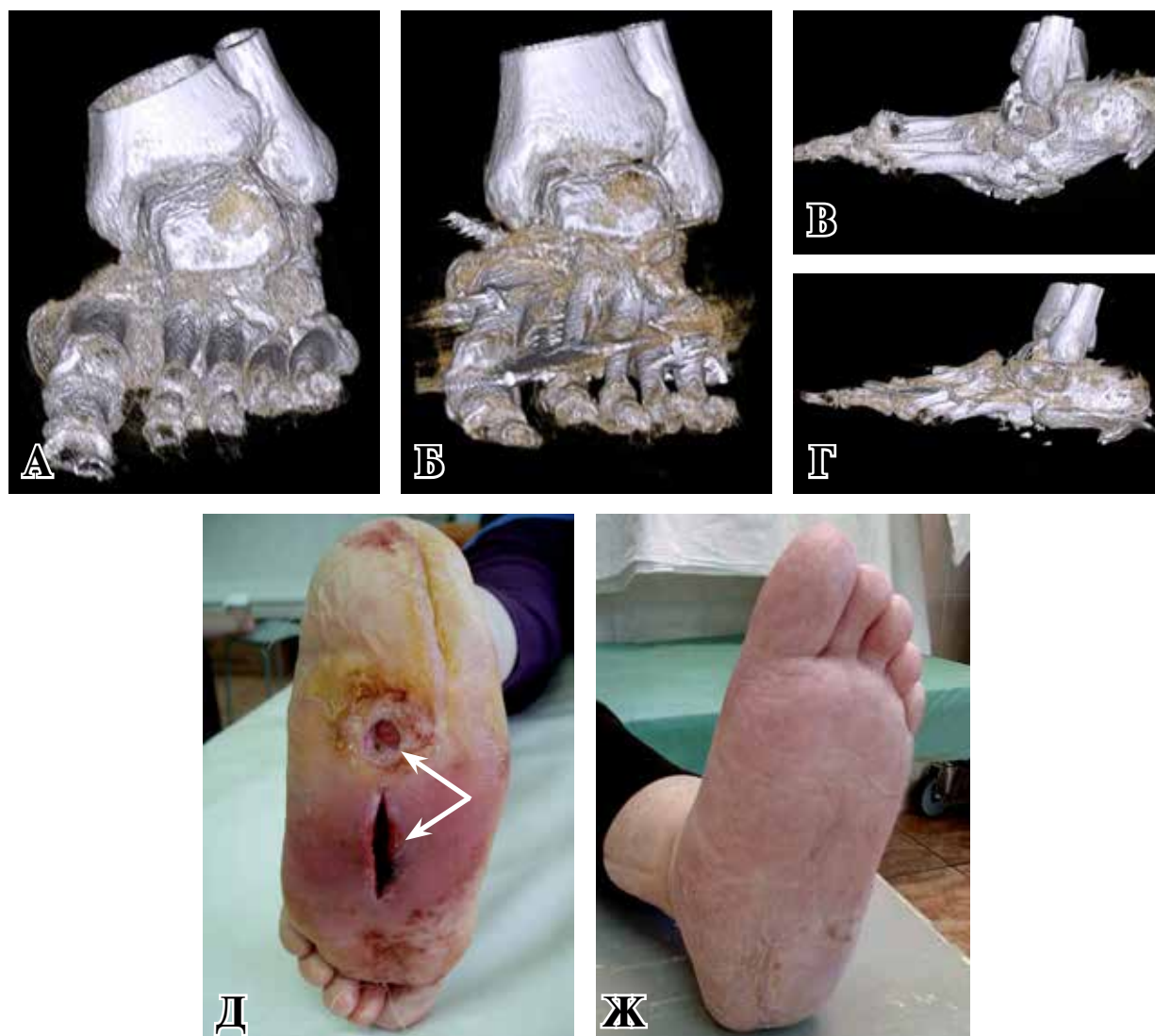
В настоящее время не разработаны четкие подходы к определению показаний для хирургического лечения деформаций стопы при ДНОАП, отсутствуют рекомендации, касающиеся оптимальных методов коррекции деформации и стабилизации анатомических структур стопы, кроме того, опыт применения

таких вмешательств в отечественных клиниках невелик [4, 8]. Известно, что в острой фазе остеоартропатии Шарко целью лечения является приостановление процесса деструкции костной ткани, что достигается иммобилизацией нижней конечности на стороне поражения на срок от 3 до 6 месяцев [4, 8]. Оптимальным условием для выполнения хирургических вмешательств, направленных на коррекцию возникшей деформации стопы, является переход процесса в хроническую фазу [1, 9]. Целью таких вмешательств является максимальное восстановление анатомических и биомеханических характеристик стопы, необходимых для выполнения функции опоры и ходьбы [4, 10]. Оперативное лечение в острую фазу заболевания, по мнению большинства авторов, нецелесообразно из-за высокого риска прогрессирования процессов

костно-суставной деструкции [8, 11]. Однако в случаях, когда возникшую нестабильность разрушенного сустава не представляется возможным устранить с помощью иммобилизации конечности, становится открытым вопрос о выполнении хирургического вмешательства [4, 9]. Данная ситуация может возникнуть в случаях развития тяжелой деформации стопы с выраженным нарушением опороспособности конечности (особенно при поражении голеностопного сустава), при прогрессирующей костно-суставной деструкции, которую не удается приостановить путем адекватно выполненной иммобилизации конечности, а также при возникновении трофических нарушений на стопе вследствие ее выраженной деформации [4, 11].

У одного из вышеописанных пациентов (1) имелась острая фаза ДНОАП с поражением голе-

Рис. 5. Пациент №3, 29 лет. А, В – КТ левой стопы до операции; Б, Г – КТ левой стопы после операции; Д – вид левой стопы до коррекции деформации: инфицированная трофическая язва подошвенной поверхности, рана после вскрытия флегмоны стопы (указаны стрелками); Ж – вид левой стопы через 8 недель после хирургической коррекции деформации.



ностопного сустава. Консервативное лечение на протяжении 12 месяцев не позволило добиться приостановления процесса костно-суставной деструкции, что в конечном итоге привело к тотальному разрушению голеностопного сустава и потере опороспособности левой нижней конечности. Кроме того, пациент неоднократно на протяжении указанного промежутка времени проходил стационарное лечение по поводу гнойного поражения мягких тканей стопы, возникающего как осложнение рецидивирующих трофических язв стопы. Принимая во внимание наличие у пациента острой фазы ДНОАП, сопровождающейся высокой порозностью костной ткани, осуществить стабилизацию голеностопного сустава с помощью рекомендуемых рядом авторов [4, 10, 12] способов очагового остеосинтеза не представлялось возможным. Учитывая данные обстоятельства, для стабилизации разрушенного костно-суставного аппарата использовали комплекс внешней фиксации, что позволило успешно осуществить постепенную реконструкцию и артродезирование пораженного сустава.

У двоих пациентов с деструкцией голеностопного сустава на фоне хронической фазы ДНОАП для стабилизации разрушенных костно-суставных структур голеностопного сустава использовался артродез спицами и шурупами с минимальным объемом металлоконструкций, однако данная методика не обеспечила фиксацию необходимой жесткости, способную выдержать нагрузку на эту зону. По данным одних авторов, в подобных случаях остеосинтез рекомендуется дополнять металлической пластиной, расположенной по передней поверхности большеберцовой и таранной костей [4, 13], по данным других — лучшие результаты наблюдаются при применении на костного остеосинтеза пластиной с угловой стабильностью винтов, которая располагается по задней поверхности большеберцовой кости и задне-верхней поверхности пяточной кости [14]. Нами в обоих случаях при повторных вмешательствах для остеосинтеза успешно использовалась металлическая пластина с угловой стабильностью, которую располагали на медиальной поверхности большеберцовой и пяточной кости.

Нестабильность среднего отдела стопы, имевшаяся у пациента 3, привела к развитию деформации по типу «стопы-качалки», что и обусловило неизбежное возникновение длительно незаживающих и рецидивирующих язвенных дефектов на подошвенной поверхности стопы. Данный вид деформации является наиболее характерным для пациентов с ДНОАП [8]. Восстановление сводчатой структуры стопы осуществляется в таких случаях посредством

остеотомии дислоцированных костей с выполнением артродеза суставов предплюсны, остеосинтез при этом может осуществляться с помощью пластин, винтов, аппарата внешней фиксации [15]. В данном случае для артродезирования суставов предплюсны нами были использованы спицы Илизарова, а во избежание укорочения стопы дополнительно выполнена костная аутопластика, кроме того, были произведены пластика ахиллова сухожилия и иссечение язвенного дефекта подошвенной поверхности стопы. Все это позволило в конечном итоге добиться улучшения анатомо-функциональных характеристик стопы, отказаться от использования сложной ортопедической обуви и избежать у данного пациента рецидивов образования трофических язв на подошвенной поверхности стопы на протяжении 12 месяцев наблюдения с момента выполненной операции.

Заключение

Остеоартропатия Шарко является тяжелым осложнением сахарного диабета, сопровождающимся массивным разрушением костно-суставных структур стопы, приводящим к потере ее анатомо-функциональных свойств. При выборе методики хирургического лечения деформации стопы при ДНОАП необходимо принимать во внимание такие факторы, как стадия заболевания, локализация и распространенность зоны деструкции, наличие очагов гнойного воспаления и трофических язв, соматический статус пациента. Вопрос применения тех или иных способов ортопедической коррекции деформации стопы остается актуальным в хирургии СДС и должен рассматриваться индивидуально с учетом перечисленных выше факторов.

Клинические случаи представлены с согласия пациентов на размещение информации о них в научных изданиях и с образовательной целью в интернете.

ЛИТЕРАТУРА

1. Lowery NJ, Woods JB, Armstrong DG, Wukich DK. Surgical management of Charcot neuroarthropathy of the foot and ankle: a systematic review. *Foot Ankle Int.* 2012 Feb;33(2):113-21. doi: 10.3113/FAI.2012.0113.
2. Рундо А.И. Современные аспекты этиологии и патогенеза синдрома диабетической стопы. *Новости Хирургии.* 2015;23(1):97-104. doi: 10.18484/2305-0047.2015.1.97.
3. Рисман БВ. Дифференцированная тактика закрытия послеоперационных дефектов кожи у пациентов с гнойно-некротическими осложнениями синдрома диабетической стопы. *Новости Хирургии.* 2011;19(2):66-71.
4. Павлюченко СВ, Жданов АИ, Орлова ИВ. Со-

временные подходы к хирургическому лечению нейроостеоартропатии Шарко (обзор литературы). *Травматология и Ортопедия России*. 2016;22(2):114-23.

5. International Consensus on the Diabetic Foot. International Working Group on the Diabetic Foot. Amsterdam; 1999.

6. Ergen FB, Sanverdi SE, Oznur A. Charcot foot in diabetes and anupdate on imaging. *Diabet Foot Ankle*. 2013;4(Is 1):21884. doi: 10.3402/dfa.v4i0.21884.

7. Garchar D, DiDomenico LA, Klaue K. Reconstruction of Lisfranc joint dislocations secondary to Charcot neuroarthropathy using a plantar plate. *J Foot Ankle Surg*. 2013 May-Jun;52(3):295-97. doi: 10.1053/j.jfas.2013.02.019.

8. Удовиченко ОВ, Грекова НМ. Диабетическая стопа. Москва, РФ: Практик медицина; 2010. 105 с.

9. Johnson T. Charcot's osteoarthropathy: An increased awareness of this condition may help in enabling an earlier diagnosis, instituting appropriate treatment, and preventing severe deformity and disability. *Cont Med Educ*. 2010;28(4):171-75.

10. Koller A, Springfield R, Engels G, Fiedler R, Orthner E, Schrinner S, et al. German-Austrian consensus on operative treatment of Charcot neuroarthropathy: Perspectiveby the Charcot task force of the German Association for Foot Surgery. *Diabet Foot Ankle*. 2011;2. doi: 10.3402/dfa.v2i0.10207.

11. Rogers LC, Frykberg RG, Armstrong DG, Boulton AJ, Edmonds M, Van GH, et al. The Charcot foot in diabetes. *Diabetes Care*. 2011 Sep;34(9):2123-29. doi: 10.2337/dc11-0844.

12. Belczyk RJ, Rogers LC, Andros G, Wukich DK, Burns PR. External fixation techniques for plastic and reconstructive surgery of the diabetic foot. *Clin Podiatr Med Surg*. 2011 Aug;28(4):649-60. doi: 10.1016/j.cpm.2011.07.001.

13. Wülker N, Stukenborg C, Savory KM, Alfke D. Hindfoot motion after isolated and combined arthrodeses: measurements in anatomic specimens. *Foot Ankle Int*. 2000 Nov;21(11):921-27.

14. Didomenico LA, Sann P. Posterior approach using anterior ankle arthrodesis locking plate for tibiotalarcalcaneal arthrodesis. *J Foot Ankle Surg*. 2011 Sep-Oct;50(5):626-29. doi: 10.1053/j.jfas.2011.05.007.

15. Grant WP, Garcia-Lavin SE, Sabo RT, Tam HS, Jerlin E. A retrospective analysis of 50 consecutive Charcot diabetic salvage reconstructions. *J Foot Ankle Surg*. 2009 Jan-Feb;48(1):30-38. doi: 10.1053/j.jfas.2008.10.004.

REFERENCES

1. Lowery NJ, Woods JB, Armstrong DG, Wukich DK. Surgical management of Charcot neuroarthropathy of the foot and ankle: a systematic review. *Foot Ankle Int*. 2012 Feb;33(2):113-21. doi: 10.3113/FAI.2012.0113.

2. Rundo A.I. Sovremennye aspekty etiologii i patogeneza sindroma diabetichekoi stopy [Modern aspects of the etiology and pathogenesis of diabetic foot syndrome]. *Novosti Khirurgii*. 2015;23(1):97-104. doi: 10.18484/2305-0047.2015.1.97.

3. Risman BV. Differentsirovannaiia taktika zakrytiia posleoperatsionnykh defektov kozhi u patsientov s gnoino-nekroticheskimi oslozhneniiami sindroma diabetichekoi stopy [Differential tactics of closing postoperative skin defects in patients with purulent-necrotic complications of diabetic foot syndrome]. *Novosti Khirurgii*. 2011;19(2):66-71.

4. Pavliuchenko SV, Zhdanov AI, Orlova IV. Sovremennye podkhody k khirurgicheskomu lecheniiu neuroosteoartropatii Sharko (obzor literatury) [Modern approaches to the surgical treatment of neuro-osteoarthropathy of Charcot (a review of the literature)]. *Travmatologiya i Ortopediia Rossii*. 2016;22(2):114-23.

5. International Consensus on the Diabetic Foot. International Working Group on the Diabetic Foot. Amsterdam; 1999.

6. Ergen FB, Sanverdi SE, Oznur A. Charcot foot in diabetes and anupdate on imaging. *Diabet Foot Ankle*. 2013;4(Is 1):21884. doi: 10.3402/dfa.v4i0.21884.

7. Garchar D, DiDomenico LA, Klaue K. Reconstruction of Lisfranc joint dislocations secondary to Charcot neuroarthropathy using a plantar plate. *J Foot Ankle Surg*. 2013 May-Jun;52(3):295-97. doi: 10.1053/j.jfas.2013.02.019.

8. Udovichenko OV, Grekova NM. Diabetichekakaia stopa [Diabetic foot]. Moscow, RF: Prakt Meditsina; 2010. 105 p.

9. Johnson T. Charcot's osteoarthropathy: An increased awareness of this condition may help in enabling an earlier diagnosis, instituting appropriate treatment, and preventing severe deformity and disability. *Cont Med Educ*. 2010;28(4):171-75.

10. Koller A, Springfield R, Engels G, Fiedler R, Orthner E, Schrinner S, et al. German-Austrian consensus on operative treatment of Charcot neuroarthropathy: Perspectiveby the Charcot task force of the German Association for Foot Surgery. *Diabet Foot Ankle*. 2011;2. doi: 10.3402/dfa.v2i0.10207.

11. Rogers LC, Frykberg RG, Armstrong DG, Boulton AJ, Edmonds M, Van GH, et al. The Charcot foot in diabetes. *Diabetes Care*. 2011 Sep;34(9):2123-29. doi: 10.2337/dc11-0844.

12. Belczyk RJ, Rogers LC, Andros G, Wukich DK, Burns PR. External fixation techniques for plastic and reconstructive surgery of the diabetic foot. *Clin Podiatr Med Surg*. 2011 Aug;28(4):649-60. doi: 10.1016/j.cpm.2011.07.001.

13. Wülker N, Stukenborg C, Savory KM, Alfke D. Hindfoot motion after isolated and combined arthrodeses: measurements in anatomic specimens. *Foot Ankle Int*. 2000 Nov;21(11):921-27.

14. Didomenico LA, Sann P. Posterior approach using anterior ankle arthrodesis locking plate for tibiotalarcalcaneal arthrodesis. *J Foot Ankle Surg*. 2011 Sep-Oct;50(5):626-29. doi: 10.1053/j.jfas.2011.05.007.

15. Grant WP, Garcia-Lavin SE, Sabo RT, Tam HS, Jerlin E. A retrospective analysis of 50 consecutive Charcot diabetic salvage reconstructions. *J Foot Ankle Surg*. 2009 Jan-Feb;48(1):30-38. doi: 10.1053/j.jfas.2008.10.004.

Адрес для корреспонденции

246013, Республика Беларусь,
г. Гомель, улица Ильича, д. 286,
ГУЗ «Гомельская городская клиническая
больница №3», хирургическое отделение №3,

Address for correspondence

246013, Republic of Belarus,
Gomel, Ilich str., 286,
SME "Gomel City Clinical Hospital №3",
Surgical Unit №3,

тел. +375 44 780-19-50,
e-mail: dmitrienko-83@mail.ru,
Дмитриенко Анатолий Анатольевич

Сведения об авторах

Дмитриенко А.А., заместитель главного врача по медицинской части ГУЗ «Гомельская городская клиническая больница №3».

Аничкин В.В., д.м.н., профессор кафедры хирургических болезней №3 УО «Гомельский государственный медицинский университет».

Третьяков А.А., ассистент кафедры травматологии, ортопедии, ВПХ УО «Гомельский государственный медицинский университет».

Курек М.Ф., к.м.н., доцент кафедры хирургических болезней №1 УО «Гомельский государственный медицинский университет».

Маканин А.Я., заведующий хирургическим отделением №3 ГУЗ «Гомельская городская клиническая больница №3».

Информация о статье

*Поступила 10 февраля 2017 г.
Принята в печать 17 апреля 2017 г.
Доступна на сайте 25 сентября 2017 г.*

tel. 375 44 780-19-50,
e-mail: dmitrienko-83@mail.ru,
Anatoly A. Dmitrienko

Information about the authors

Dmitrienko A.A. Deputy Chief Physician on Medical Affairs, SME "Gomel City Clinical Hospital N3".

Anichkin V.V. MD, Professor of Department of Surgical Diseases N3, EE "Gomel State Medical University".

Tretyakov A.A. Assistant of Department of Traumatology, Orthopedics, Military Field Surgery, EE "Gomel State Medical University".

Kurek M.F. PhD, Ass. Professor of Department of Surgical Diseases N1, EE "Gomel State Medical University".

Makanin A.Y. Head of Surgical Unit N3, SME "Gomel City Clinical Hospital N3".

Article history

*Arrived 10 February 2017
Accepted for publication 17 April 2017
Available online 25 September 2017*
