



## УЩЕМЛЕННАЯ ЛЕВОСТОРОННЯЯ ПОСТТРАВМАТИЧЕСКАЯ ДИАФРАГМАЛЬНАЯ ГРЫЖА

ФГБОУ ВО «Курский государственный медицинский университет» Минздрава России<sup>1</sup>,

БМУ «Курская областная клиническая больница»<sup>2</sup>, г. Курск,

Российская Федерация

Посттравматические ущемленные диафрагмальные грыжи характеризуются сложностью диагностики и значительным количеством диагностических ошибок, которые чреваты возникновением тяжелых осложнений, вплоть до летального исхода. Существенные затруднения в постановке диагноза возникают у пациентов с недиагностированными в прошлом повреждениями диафрагмы при торакоабдоминальных ранениях. Даже небольшие по размеру раны диафрагмы способны привести в различные промежутки времени после травмы к дислокации органов брюшной полости в плевральную полость через дефекты в диафрагме. В статье представлен клинический случай ущемленной левосторонней посттравматической диафрагмальной грыжи, осложненной гангреной тощей и поперечной ободочной кишки, у мужчины 24 лет. Ущемление возникло через 16 месяцев после неустановленного левостороннего колото-резаного торакоабдоминального ранения и диагностировано лишь на третьи сутки по причине нечеткой клинической симптоматики, а оперативное вмешательство ввиду организационных моментов произведено через четверо суток после ущемления в условиях другого лечебного учреждения (областной клинической больницы со специализированным отделением торакальной хирургии). Несмотря на тяжесть развившихся осложнений ущемленной грыжи и существенный промежуток времени до хирургической операции, а также травматичность самой операции, произведенной последовательно из торакотомного и лапаротомного доступов, удалось добиться выздоровления пациента.

*Ключевые слова:* посттравматическая диафрагмальная грыжа, повреждение диафрагмы, ущемление, кишечная непроходимость, гангрена, торакотомия, лапаротомия

Post-traumatic strangulated diaphragmatic hernia is characterized by the complexity of diagnosis and a significant number of diagnostic errors, which are fraught with the occurrence of severe complications, up to a lethal outcome. Significant difficulties in diagnosing occur in patients with previously undiagnosed lesions of the diaphragm with thoracoabdominal injuries. Even small-sized diaphragm wounds can lead at various intervals after injury to the dislocation of abdominal organs into the pleural cavity through defects in the diaphragm. Even small-sized diaphragm injury can lead and to the dislocation of abdominal organs into the thoracic cavity through a defect in the diaphragm at various intervals after the injury. The paper presents a clinical case of the posttraumatic strangulated left-sided diaphragmatic hernia complicated by gangrene of the jejunum and transverse colon in a 24 year-old patient. The incarceration occurred 16 months after the undiagnosed left-sided stabbing – cutting thoracoabdominal injury and it was diagnosed only on the third day due to the indistinct clinical symptoms, and the surgery due to organizational issues was carried out in four days after the incarceration in another hospital (regional clinical hospital with a specialized department of thoracic surgery). Despite the severity of complications caused by the strangulated hernia and a long time period priota surgery as well as the traumatic character of the operation, performed consistently via thoracotomy and laparotomy bypass, the patient has recovered.

*Keywords:* posttraumatic diaphragmatic hernia, diaphragm injury, incarceration, bowel obstruction, gangrene, thoracotomy, laparotomy

Novosti Khirurgii. 2017 May-Jun; Vol 25 (3): 312-316

Posttraumatic Left-Sided Diaphragmatic Hernia Complicated by Strangulation

V.I. Temirbulatov, M.E. Kletkin

### Введение

Посттравматические ущемленные диафрагмальные грыжи характеризуются сложностью диагностики и значительным количеством диагностических ошибок, обусловленных недостаточной информированностью врачей о данной патологии, большим разнообразием клинических проявлений ущемленных диафрагмальных грыж, симулирующих различные

острые хирургические заболевания органов брюшной полости и грудной клетки, а также малой диагностической информативностью лучевых методов исследования. Диагностические ошибки при этом серьезном состоянии чреваты возникновением тяжелых осложнений (кишечной непроходимости, гангрены) и летальным исходом [1, 2, 3, 4, 5].

Кроме того, в последнее время в медицинской литературе отмечается возрастание ко-

личества недиагностированных повреждений диафрагмы при торакоабдоминальных ранениях и закрытых сочетанных травмах груди и живота, способных привести к дислокации органов брюшной полости в плевральную полость через дефекты в диафрагме как в остром периоде травматической болезни, так и вскоре после травмы или же через какой-либо промежуток времени [5, 6].

Истинные посттравматические грыжи, развивающиеся при неполном повреждении грудобрюшной преграды с сохранением целостности образующей грыжевой мешок диафрагмальной брюшины, наблюдаются очень редко и характеризуются отсутствием значительного сращения грыжевого содержимого с мешком. В подавляющем большинстве случаев посттравматическая диафрагмальная грыжа не имеет грыжевого мешка, на основании чего некоторые авторы предлагают термин «ложная грыжа». В большинстве случаев встречаются левосторонние посттравматические диафрагмальные грыжи, а наиболее часто ущемляемыми органами являются желудок и ободочная кишка. Ввиду разницы давления в плевральной и брюшной полостях диафрагмальные грыжи ущемляются с частотой, близкой к 100% [2, 5, 7, 8].

В инструментальной диагностике посттравматических диафрагмальных грыж помимо классических рентгенологических методов (обзорной рентгенографии органов грудной клетки и брюшной полости, контрастных исследований желудочно-кишечного тракта) большую роль играют компьютерная томография органов грудной клетки и ультразвуковое исследование органов брюшной полости и грудной клетки, позволяющие не только визуализировать дефект в диафрагме, но и определить характер имеющихся осложнений со стороны других органов [7, 8, 9].

В лечении ущемленных диафрагмальных грыж единственным методом является хирургический. В литературе нет однозначных показаний к выбору предпочтительного хирургического доступа (трансторакального или трансабдоминального). При возникновении технических трудностей рекомендуется выполнение хирургического вмешательства из комбинированного доступа [7, 9, 10, 11].

**Целью** данной публикации является наглядная демонстрация сложности диагностики и возможных тяжелых осложнений ущемленных посттравматических грыж, а также эффективности адекватного хирургического вмешательства даже через значительный промежуток времени после возникновения ущемления.

## Клинический случай

Пациент 24 лет, госпитализирован в хирургическое отделение Дмитриевской ЦРБ Курской области 30.12.2012 г. через 14 часов с момента начала заболевания с диагнозом острый панкреатит. Из анамнеза. В сентябре 2011 года пациенту было нанесено ножевое колото-резанное ранение левой половины грудной клетки в нижних отделах, по поводу которого он за медицинской помощью не обращался, жалоб впоследствии не предъявлял. В ночь с 29.12.2012 г. на 30.12.2012 г. пациент употреблял спиртные напитки, обильную жирную пищу, после чего около 4<sup>00</sup> появились боли в верхних отделах живота, тошнота, многократная рвота.

При поступлении в ЦРБ состояние больного тяжелое. Отмечалась бледность кожных покровов, тахикардия до 120 ударов в минуту при нормальном АД. В легких выслушивалось везикулярное дыхание, частота дыхательных движений – 18 раз в мин. Язык суховат, обложен. Живот не вздут, при пальпации мягкий, болезненный в верхних отделах, преимущественно в левом подреберье. Перистальтика кишечника вялая. Симптом Щеткина-Блюмберга отрицательный. Газы не отходили.

В общем анализе крови (30.12.2012 г.): Эр.  $5,69 \times 10^{12}/л$ , Нб 180 г/л, Лейк.  $21,7 \times 10^9/л$ ; в биохимическом анализе крови (30.12.2012 г.): общий белок 75 г/л, билирубин 15,7-5,5-10,2 мкмоль/л, мочевины 7,7 ммоль/л, креатинин 170 мкмоль/л, амилаза 48 е/л, диастаза 64 ед., глюкоза 6,1 ммоль/л.

На обзорной рентгенограмме органов брюшной полости патологии не выявлено; при УЗИ органов брюшной полости (30.12.2012 г.) – признаки острого панкреатита; при ФЭГДС (30.12.2012 г.) – хронический гастрит.

Учитывая результаты обследований, выставлен предварительный диагноз – острый панкреатит, проводилась консервативная терапия (инфузия в объеме 3000 мл, антибактериальная и спазмолитическая терапия).

31.12.2012 г. на фоне проводимого лечения состояние пациента ухудшилось, появилась клиника острой дыхательной недостаточности. На обзорной рентгенограмме грудной клетки выявлен левосторонний тотальный гидроторакс со смещением тени средостения вправо. Ситуация расценена как реактивный плевральный выпот на фоне панкреатита. Торакальным хирургом КОКБ по линии санитарной авиации в условиях ЦРБ произведено дренирование левой плевральной полости, порционно эвакуировано 4000 мл серозно-геморрагической жидкости.

При контрольной рентгенографии груд-

ной клетки 01.01.2013 г. в левой плевральной полости выявлены уровни жидкости (чаши Клойбера), контуры левого купола диафрагмы не дифференцировались. Больной повторно консультирован торакальным хирургом КОКБ, диагностирована левосторонняя посттравматическая ущемленная грыжа, осложненная кишечной непроходимостью.

От проведения оперативного вмешательства в условиях ЦРБ, ввиду отсутствия полноценного отделения реанимации и несогласия пациента и родственников, было решено воздержаться. На реанимобиле пациент транспортирован в Курскую областную клиническую больницу, где при поступлении в отделение торакальной хирургии выполнена компьютерная томография органов грудной клетки: в левой плевральной полости выявлены множественные петли тонкой кишки с горизонтальными уровнями жидкости и петля толстой кишки, раздутая газом, поджимающие левое легкое, небольшое количество жидкости; левый купол диафрагмы четко не визуализируется, смещение органов и сосудистых структур средостения вправо (рис. 1). При ультразвуковом исследовании в левой плевральной полости обнаружена неперистальтирующая петля кишки диаметром до 3,8 см, до 200 мл свободной жидкости, в левых отделах брюшной полости — дилатированные до 3,5 см петли кишечника без перистальтики, по левому фланку и в малом тазу до 500 мл свободной жидкости с наличием гипоехогенной взвеси. В общем анализе крови (02.01.2013 г. 0156): Эр.  $5,1 \times 10^{12}/л$ , Нб 160 г/л, Лейк.  $13,4 \times 10^9/л$ .

После непродолжительной предоперационной подготовки пациент в 3.30 02.01.2013 г. взят в операционную. При левосторонней торакотомии по VI межреберью в левой плевральной полости обнаружена до 1 л мутного геморрагического экссудата с колибациллярным запахом, до 1 м петель тонкого кишечника с гангренозными изменениями стенки и некротизированная поперечная ободочная кишка, а также некротизированный большой сальник. Диаметр тощей кишки — до 7-8 см, ободочной до 5-6 см. Произведена резекция тощей и поперечной ободочной кишки, резекция большого сальника. Выявлены грыжевые ворота в куполе диафрагмы размером — до 5-6 см, с выраженными фиброзными изменениями краев, произведено рассечение грыжевых ворот, культя тонкого и толстого кишечника погружены в брюшную полость. Выполнена пластика диафрагмы, санация плевральной полости растворами антисептиков, дренирование ее из трех точек. Рана грудной стенки ушита послойно. После выполнения верхне-срединной лапаротомии в брюшной по-

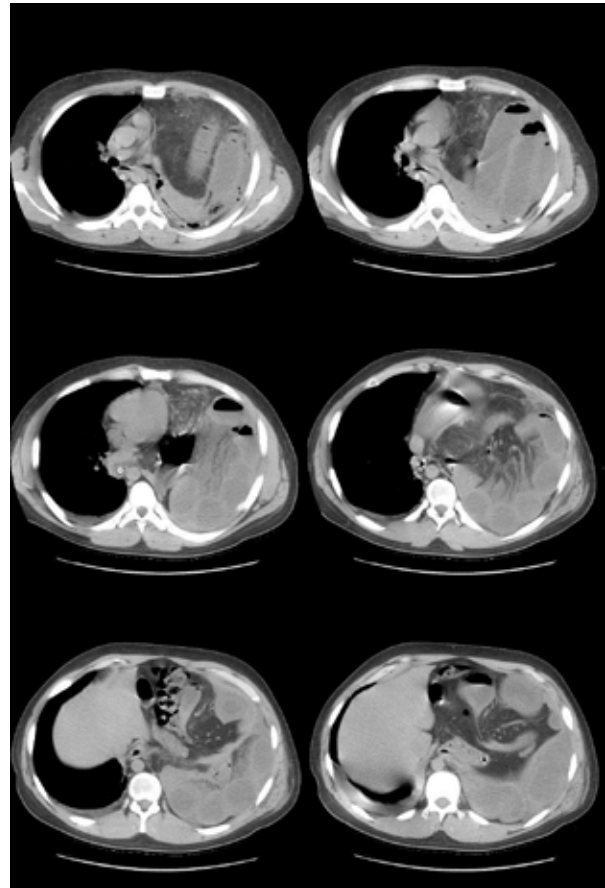


Рис. Компьютерная томография органов грудной клетки пациента при поступлении в КОКБ (02.01.2013 г.).

лости обнаружено до 700 мл геморрагической жидкости. Проксимальный участок тощей кишки — с признаками нарушения кровообращения на протяжении 10-15 см от края ранее резецированной культи, произведена дополнительная резекция 35 см проксимального участка тощей кишки и 15 см дистального участка тощей кишки. Расстояние от линии резекции до связки Трейтца — 30 см, а до Баугиниевой заслонки — 2 м. Наложен межтонкокишечный анастомоз «бок в бок». В желудок введен зонд для аспирации, а в тонкую кишку за анастомоз проведен зонд для кормления. Произведена резекция проксимального и дистального участков ободочной кишки до зон устойчивого кровообращения. Операция завершена выведением одноствольной колостомы (операция типа Гартмана) и наложением лапаростомы, дренированием брюшной полости из трех точек.

03.01.2013 г. выполнено этапное оперативное вмешательство: релапаротомия, ревизия брюшной полости, закрытие лапаростомы.

В послеоперационном периоде имели место частичное нагноения лапаротомной раны, тромбоз яремной и подключичной вен справа. Проводилась комплексная антибактериальная,

инфузионная, антикоагулянтная и физиотерапия. Заживление торакотомной раны — первичным натяжением, лапаротомной — частично вторичным натяжением. 28.01.2013 г. пациент выписан из стационара в удовлетворительном состоянии. В июне 2013 г. в условиях колопроктологического отделения КОКБ выполнена реконструктивная операция по закрытию колостомы. В настоящее время пациент живет полноценной жизнью.

### Обсуждение

Ущемленная посттравматическая диафрагмальная грыжа — серьезное осложнение нераспознанного открытого повреждения диафрагмы, диагностика которого затруднена, особенно на этапе центральной районной больницы, не имеющей в своем арсенале современных методов инструментальной диагностики, таких как компьютерная томография. Рентгенологическая картина транслокации кишечника в плевральную полость в нашем случае первоначально была стертой из-за наличия левостороннего субтотального гидроторакса; рентгенография органов грудной клетки позволила диагностировать диафрагмальную грыжу лишь после дренирования плевральной полости и эвакуации жидкости. В связи со значительным промежутком времени, прошедшим от момента ущемления до оперативного вмешательства (4 суток), в ущемленных органах успели развиться обширные некротические изменения, потребовавшие выполнения травматичного оперативного вмешательства как из трансторакального, так и трансабдоминального доступов, обширной резекции ободочной и тощей кишки, выведения одностольной колостомы, наложения лапаростомы.

Приведенный клинический случай, на наш взгляд, представляет интерес как демонстрация сложности диагностики ущемленных посттравматических диафрагмальных грыж, возможности их формирования через значительный промежуток времени после недиагностированного торакоабдоминального ранения и опасности развития тяжелых осложнений при транслокации органов брюшной полости в плевральную полость с последующим ущемлением.

Облегчить диагностический процесс и ускорить постановку верного диагноза, тем самым позволив выполнить оперативное вмешательство до развития гангрены кишечника, в этом случае могла бы большая информированность хирургов общего профиля о данной патологии, а также оснащенность центральной районной больницы современными методами диагностики.

### Заключение

Выполнение адекватного по объему оперативного вмешательства даже после развития кишечной непроходимости и некроза ущемленных органов позволило избежать послеоперационных осложнений и добиться удовлетворительных результатов лечения. Реконструктивная операция по закрытию колостомы, произведенная через 6 месяцев, позволила пациенту вернуться к нормальной жизни.

**Согласие пациента на публикацию данного клинического случая с научной и образовательной целью, а также размещение материалов статьи в сети «Интернет» получено.**

### ЛИТЕРАТУРА

1. Алиев СА, Рафиев СФ, Зейналов БМ. Диагностика и хирургическое лечение разрывов диафрагмы. *Хирургия Журн им НИ Пирогова*. 2010;(10):22-28.
2. Андреев АЛ, Проценко АВ, Глобин АВ. Лапароскопическая операция при посттравматической диафрагмальной грыже, осложненной ущемлением и толстокишечной непроходимостью. *Хирургия Журн им НИ Пирогова*. 2010;(5):82-85.
3. Багдасарова ЕА, Антонов АН, Абагян АЭ, Багдасаров ВВ. Особенности хирургической тактики при левосторонних колото-резаных торакоабдоминальных ранениях. *Грудная и Сердеч-сосуд Хирургия*. 2006;(4):63-66.
4. Комаров НВ, Комаров РН, Канашкин ОВ, Лобанов АВ. Разрыв диафрагмы. *Хирургия Журн им НИ Пирогова*. 2009;(7):62.
5. Сотниченко БА, Салиенко СВ, Сотниченко АБ. Диагностика и лечение травматических ущемленных диафрагмальных грыж. *Грудная и Сердеч-Сосуд Хирургия*. 2006;(4):67-71.
6. Плаксин СА, Котельникова ЛП. Двусторонние посттравматические диафрагмальные грыжи. *Вестн хирургии им ИИ Грекова*. 2015;174(1):47-51.
7. Борисов АЕ, Кубачев КГ, Кукушкин АВ, Заркуа НЭ, Зайцев ДА. Диафрагмальные грыжи. Диагностика и хирургическое лечение. *Вестн хирургии им ИИ Грекова*. 2012;171(6):38-42.
8. Hirano ES, Silva VG, Bortoto JB, Barros RH, Caserta NM, Fraga GP. Plain chest radiographs for the diagnosis of post-traumatic diaphragmatic hernia. *Rev Col Bras Cir*. 2012 Jul-Aug;39(4):280-85. [Article in English, Portuguese]
9. Eren S, Ciri F. Diaphragmatic hernia: diagnostic approaches with review of the literature. *Eur J Radiol*. 2005 Jun;54(3):448-59.
10. Плеханов АН. Хирургия травматических диафрагмальных грыж. *Вестн хирургии им ИИ Грекова*. 2012;171(5):107-109.
11. Алтыев БК, Шукуров БИ, Кучкаров ОО. Диагностика и хирургическое лечение посттравматических диафрагмальных грыж. *Вестн Хирург Гастроэнтерологии*. 2016(3):147.

### REFERENCES

1. Aliev SA, Rafiev SF, Zeinalov BM. Diagnostika i

khirurgicheskoe lechenie razryvov diafragmy [Diagnosis and surgical treatment of diaphragm ruptures]. *Khirurgiia Zhurn im NI Pirogova*. 2010;(10):22-28.

2. Andreev AL, Protsenko AV, Globin AV. Laparoskopicheskaia operatsiia pri posttravmaticheskoi diafragmal'noi gryzhe, oslozhnennoi ushchemleniem i tolstokishechnoi neprokhodimost'iu [Laparoscopic surgery for posttraumatic diaphragmatic hernia complicated by infringement and colonic obstruction]. *Khirurgiia Zhurn im NI Pirogova*. 2010;(5):82-85.

3. Bagdasarova EA, Antonov AN, Abagian AE, Bagdasarova VV. Osobennosti khirurgicheskoi taktiki pri levostoronnikh koloto-rezanykh torakoabdominal'nykh raneniiakh [Features of surgical tactics with left-sided stab-cut thoracoabdominal wounds]. *Grudnaia i Serdech-Sosud Khirurgiia*. 2006;(4):63-66.

4. Komarov NV, Komarov RN, Kanashkin OV, Lobanov AV. Razryv diafragmy [Rupture of the diaphragm]. *Khirurgiia Zhurn im NI Pirogova*. 2009;(7):62.

5. Sotnichenko BA, Salienco SV, Sotnichenko AB. Diagnostika i lechenie travmaticheskikh ushchemlennykh diafragmal'nykh gryzh [Diagnosis and treatment of traumatic strangulated diaphragmatic hernias]. *Grudnaia i Serdech-Sosud Khirurgiia*. 2006;(4):67-71.

6. Plaksin SA, Kotel'nikova LP. Dvustoronnie post-

travmaticheskie diafragmal'nye gryzhi [Bilateral traumatic diaphragmatic hernia]. *Vestn Khirurgii im II Grekova*. 2015;174(1):47-51.

7. Borisov AE, Kubachev KG, Kukushkin AV, Zarkua NE, Zaitsev DA. Diafragmal'nye gryzhi. Diagnostika i khirurgicheskoe lechenie [Diaphragmatic hernia. Diagnosis and surgical treatment]. *Vestn Khirurgii im II Grekova*. 2012;171(6):38-42.

8. Hirano ES, Silva VG, Bortoto JB, Barros RH, Caserta NM, Fraga GP. Plain chest radiographs for the diagnosis of post-traumatic diaphragmatic hernia. *Rev Col Bras Cir*. 2012 Jul-Aug;39(4):280-85. [Article in English, Portuguese]

9. Eren S, Ciri F. Diaphragmatic hernia: diagnostic approaches with review of the literature. *Eur J Radiol*. 2005 Jun;54(3):448-59.

10. Plekhanov AN. Khirurgiia travmaticheskikh diafragmal'nykh gryzh [Surgery of traumatic diaphragmatic hernias]. *Vestn Khirurgii im II Grekova*. 2012;171(5):107-109.

11. Altyev BK, Shukurov BI, Kuchkarov OO. Diagnostika i khirurgicheskoe lechenie posttravmaticheskikh diafragmal'nykh gryzh [Diagnosis and surgical treatment of post-traumatic diaphragmatic hernias]. *Vestn Khirurg Gastroenterologii*. 2016(3):147.

#### Адрес для корреспонденции

305007, Российская Федерация,  
г. Курск, ул. Сумская, д. 45а,  
БМУ «Курская областная клиническая больница»,  
отделение торакальной хирургии,  
тел.: +7 903 875-30-58,  
e-mail: kletkin-max@mail.ru,  
Клеткин Максим Евгеньевич

#### Сведения об авторах

Темирбулатов В.И., д.м.н., профессор кафедры хирургических болезней ФПО ФГБОУ ВО «Курский государственный медицинский университет» Минздрава России, заведующий отделением торакальной хирургии БМУ «Курская областная клиническая больница».

Клеткин М.Е., врач отделения торакальной хирургии БМУ «Курская областная клиническая больница».

#### Информация о статье

Поступила 16 декабря 2016 г.  
Принята в печать 20 февраля 2017 г.  
Доступна на сайте 4 мая 2017 г.

#### Address for correspondence

305007, the Russian Federation,  
Kursk, Sumskaya str., 45a,  
BMU «Kursk Regional Clinical Hospital»  
department of thoracic surgery  
Tel.: 7 903 875-30-58,  
E-mail: kletkin-max@mail.ru,  
Maxim E. Kletkin

#### Information about the authors

Temirbulatov V.I. MD, Professor of department of surgical diseases, FSEE HE «Kursk State Medical University» MH RF, Head of department of thoracic surgery, BME «Kursk regional clinical hospital».  
Kletkin M.E. Physician of department of thoracic surgery, BME «Kursk regional clinical hospital».

#### Article history

Received 16 December 2016  
Accepted 20 February 2017  
Available online 4 May 2017