



ОЦЕНКА ЭФФЕКТИВНОСТИ И БЕЗОПАСНОСТИ ПРИМЕНЕНИЯ АДЕРТ ДЛЯ ПРОФИЛАКТИКИ СПАЙКООБРАЗОВАНИЯ В БРЮШНОЙ ПОЛОСТИ В ЭКСПЕРИМЕНТЕ

ФГБНУ «Иркутский научный центр хирургии и травматологии», г. Иркутск,
Российская Федерация

Цель. Оценка эффективности и безопасности препарата Адепт для профилактики спайкообразования в брюшной полости в эксперименте.

Материал и методы. Проведено моделирование спаечного процесса в брюшной полости у самцов крыс линии Wistar методом вскрытия серозно-мышечного слоя слепой кишки с последующим ушиванием раны швом типа Шмидена и скарификации париетальной брюшины правого бокового канала. Исследованы 2 группы на 14 и 30 сутки: контрольная (n=10), с введением в брюшную полость 3 мл физиологического раствора, и опытная группа (n=10), с введением 3 мл Адепт, однократно. Используются макроскопическая шкала оценки спаечного процесса и гистологическое исследование зон спаек с окраской гематоксилин-эозином и по Ван-Гизон.

Результаты. На 14 сутки в контрольной группе выраженность спаечного процесса (9 (6; 9) (Me (Q25; Q75)) баллов) не отличалась от опытной группы (6 (3; 8) баллов). На 30 сутки в контрольной группе выраженность спаечного процесса оценена в 12 (9; 13) баллов, в опытной группе – в 7 (3; 10) баллов. Методом множественных сравнений (2-tailed method) установлено, что выраженность спаечного процесса на 30 сутки значимо не различалась (p=0,609). Кроме того, в опытной группе зафиксированы побочные эффекты применения препарата Адепт: эозинофильная инфильтрация подслизистого слоя, зоны шва (80%), формирование гранулематозного воспаления с наличием большого количества клеток Пирогова-Лангханса (20%). В одном случае выявлен осумкованный абсцесс сальника, еще в одном – воспалительная инфильтрация зоны спайки.

Заключение. Однократное интраоперационное применение препарата Адепт в дозе 3 мл у крыс недостаточно эффективно для профилактики развития спаечного процесса в эксперименте. Применение препарата Адепт приводит к побочным эффектам: выраженной эозинофильной инфильтрации зоны образования спайки, развитию гранулематозного воспаления с наличием большого количества клеток Пирогова-Лангханса, осумкованному абсцессу сальника.

Ключевые слова: послеоперационные перитонеальные спайки, абсцесс сальника, Адепт, клетки Пирогова-Лангханса, икодекстрин, воспалительный ответ, заживление раны

Objectives. To assess the efficacy and safety of Adept drug for adhesion prevention in the abdominal cavity in the experiment.

Methods. A simulation method of adhesions in the abdominal cavity of experimental animals (male Wistar rats) was carried out by opening the serous-muscular layer of the caecum followed by closing the wound with Schmieden suture and scarification of the parietal peritoneum of the right lateral channel. On the 14th and 30th days 2 groups were studied: NaCl (3 ml) was injected into the peritoneal cavity of control group (n=10) and Adept drug (3 ml) was injected into the peritoneal cavity only once in the experimental group (n=10). Macroscopic scale for the adhesion process assessment was used as well as histological study of the adhesion area with haematoxylin and eosin staining and by Van Gieson's stain.

Results. At the 14th day in the control group, the severity of adhesions 9 (6;9) (Me [Q25-Q75]) scores did not differ significantly comparing to experimental group – 6 (3;8) scores). At the 30th day the severity of adhesions was assessed by 12 (9;13) scores vs. 7 (3;10) scores in the experimental group. By the method of multiple comparisons (2-tailed method) it was revealed that the severity of adhesions did not differ significantly on the 30th day (p = 0,609). Furthermore, in the experimental group the side effects of the Adept drug were registered: eosinophilic infiltration of the subserous layer (80%), the formation of the granulomatous inflammation with the large number of Pirogov-Langhans cells (20%). In one case the encapsulated omental abscess was found and in another case – inflammatory infiltration of adhesion zone.

Conclusion. A single intraoperative application of Adept drug at a dose of 3 ml per rat is thought to be not enough effective for the prevention of adhesions in the experiment. It is noteworthy the application of Adept drug leads to side effects: severe eosinophilic infiltration of the adhesion area, granulomatous inflammation characterized by a large number of Pirogov-Langhans cells, the encapsulated omental abscess.

Keywords: postoperative peritoneal adhesions, omental abscess, Adept drug, Pirogov-Langhans cells, Icodextrin, inflammatory response, wound healing

Введение

Развитие абдоминальной хирургии и гинекологии определило значительное увеличение числа пациентов с послеоперационными спайками брюшной полости. Это связано как с увеличением количества операций, так и с отсутствием надежных средств и способов интраоперационной и послеоперационной профилактики спаек, в результате чего заболеваемость спаечной болезнью брюшной полости не имеет тенденции к снижению [1].

По данным Международного спаечного общества, по поводу спаечной болезни ежегодно в хирургических отделениях лечится от 2 до 8% прооперированных ранее пациентов, у 50-75% этой категории развивается кишечная непроходимость с высокой летальностью [2]. Консервативное лечение спаечной болезни малоэффективно, а после оперативных вмешательств рецидивы наблюдаются в 32-71% случаев [1, 3, 4].

Если причины, приводящие к развитию таких серьезных последствий, нашли достаточное отражение в литературе (большинство авторов едины во мнении, что основным этиопатогенетическим фактором является воспаление с преобладанием его пролиферативной фазы [5]), то до настоящего времени не разработаны способы профилактики чрезмерной пролиферации при повреждении серозных оболочек. Отсутствуют надежные медикаментозные препараты, способные в послеоперационном периоде блокировать чрезмерное образование спаек [6].

Одним из препаратов, способных предотвращать спайкообразование является Adept — коллоидный осмотический агент (4% раствор икодекстрина), способный удерживать жидкость в брюшной полости в течение 3-4 дней, обеспечивающий временное разобщение листков брюшины, что предотвращает формирование спаек [7]. Управлением по контролю за качеством пищевых продуктов и лекарственных препаратов США (Food and Drug Administration, FDA, US FDA) препарат разрешен к применению для профилактики спайкообразования только при лапароскопических гинекологических операциях [8]. В Российской версии инструкции фирма Baxter рекомендует раствор ADEPT® для использования в качестве интраперитонеального инстиллята с целью уменьшения образования спаек после операций на органах брюшной полости при хирургических вмешательствах. Разночтение показаний к

применению препарата и явилось поводом к проведению данного исследования [9].

Целью настоящего исследования явилась оценка эффективности и безопасности препарата Adept для профилактики спайкообразования в брюшной полости в эксперименте.

Материал и методы

Моделирование спаечного процесса в брюшной полости у экспериментальных животных

Все эксперименты на животных выполняли в соответствии с правилами гуманного обращения с животными, которые регламентированы «Правилами проведения работ с использованием экспериментальных животных» (Приложение к приказу Министерства здравоохранения СССР от 12.08.1977 г. № 755). Все оперативные вмешательства проводили в асептических условиях. Содержание животных проводили в условиях сертифицированного вивария при свободном доступе к пище и воде на рационе питания, соответствующем нормативам ГОСТа. Протокол эксперимента одобрен Комитетом по биомедицинской этике ИНЦХТ (протокол № 8 от 09.10.10 г.).

Для проведения экспериментов использовали самцов крыс линии Wistar весом 220-250 г в возрасте 9 мес. Под кетаминным наркозом (кетамин 50 мг/кг, дроперидол и атропин) у крыс производили вскрытие серозно-мышечного слоя слепой кишки длиной 1 см с последующим ушиванием раны швом типа Шмидена и скарификацию париетальной брюшины правого бокового канала размером 1,5×1,5 см.

В эксперименте использованы две группы животных:

1) контрольная (n=10). Моделирование спаечного процесса в брюшной полости, введение в брюшную полость физиологического раствора в объеме 3 мл;

2) опытная (n=10). Моделирование спаечного процесса в брюшной полости, введение в брюшную полость в момент завершения операции препарата Adept (Baxter Healthcare, США) — 4% стерильного раствора икодекстрина — в объеме 3 мл однократно.

На протяжении всего опыта животные находились под ежедневным наблюдением. Выведение из эксперимента проводили на 14, 30 сутки передозировкой тиопентала натрия внутривенно. Проводили вскрытие брюшной полости, описание макроскопической картины спаечного процесса. Результаты по каждому

Таблица

Макроскопическая шкала оценки выраженности спаечного процесса в брюшной полости

Баллы	Количество сращений	Строение спаек	Распространенность сращений	Деформация кишечной трубки
0	Нет сращений	нет	нет	нет
1	Одиночная спайка между органами или между органами и брюшной стенкой	Пленчатые	1 анатомическая область (в нашем случае слепая кишка)	Легкая деформация без сужения просвета
2	2 спайки между органами или с брюшной стенкой	Рыхлые, аваскулярные	1 этаж брюшной полости (слепая кишка + другие органы)	Умеренная деформация без сужения просвета
3	Более 2 спаек между органами или с брюшной стенкой	Плотные, аваскулярные	2 этажа брюшной полости	Деформация, сужение до $1/2$ просвета
4	Конгломерат спаек	Плотные, васкуляризованные	Более 2 этажей	Выраженная деформация, сужение более $1/2$ просвета

животному отражали в заранее утвержденной форме. В соответствии с макроскопической шкалой оценки спаечного процесса определяли выраженность спаечного процесса у каждого животного (таблица).

Место шва кишечника, место скарификации брюшной стенки, а также все места крепления спаек иссекали, фиксировали раствором FineFix (Milestone, Италия) в течение 24 часов, заливали в парафин, изготавливали серийные срезы толщиной 5 мкм. Срезы окрашивали гематоксилин-эозином и по Ван-Гизон. Для визуализации препаратов применяли микроскоп Nikon 80i.

Статистическая обработка осуществлялась с использованием пакета Statistica for Windows 10.0. Данные по группам представлены в виде медианы и интерквартильного диапазона (Me (Q25; Q75). Проведен многофакторный дисперсионный анализ (MANOVA). Достоверность различий между группами по выраженности спаечного процесса оценивали методом множественных сравнений (2-tailed method).

Результаты

Установлено, что на 14 сутки у всех животных контрольной группы зарегистрирован спаечный процесс, выявлены множественные спайки типа «кишка – кишка», «кишка – сальник», «кишка – брюшная стенка». В 60% случаев спайки привели к выраженной деформации и сужению кишечной трубки, а также вздутию вышележащих отделов кишечника. При микроскопическом исследовании выявлены плотные васкуляризованные спайки, разрастание соединительной ткани вокруг шва.

При применении препарата Adept в срок 14 суток регистрировались спайки между местом шва кишечника и сальником (в 100% случаев),

между лапаротомным швом и сальником (в 40% случаев), а также типа «кишка – кишка» (в 40% случаев). Легкая деформация кишечной трубки без сужения просвета и нарушения пассажа содержимого по кишечнику отмечена в 20% случаев. При микроскопическом исследовании выявлены умеренно плотные васкуляризованные спайки, разрастание соединительной ткани вокруг шва.

Кроме этого, в 80% случаев отмечена выраженная эозинофильная инфильтрация как зоны спайки (рис. 1), так и субсерозного слоя. У 20% животных в зоне кишечного шва отмечено формирование гранулематозного воспаления с наличием большого количества клеток Пирогова-Ланханса (рис. 2). У 40% отмечена выраженная воспалительная инфильтрация подслизистого слоя кишки.

К 30 суткам выраженность спаечного процесса в брюшной полости у животных контрольной группы достигала максимума. Во всех случаях формировались множественные спайки, в том числе наиболее прогностически неблагоприятные типа «кишечник – кишечник». В 60% наблюдений спайки привели к выраженной деформации и сужению кишечной трубки, вздутию вышележащих отделов кишечника. При микроскопическом исследовании выявлялись широкие спайки с высокой плотностью коллагеновых волокон, богато васкуляризованные (рис. 3).

В опытной группе в срок 30 суток выявлены спайки между местом шва кишечника и сальником (в 100% случаев), между лапаротомным швом и сальником (в 40% случаев), а также типа «кишка – кишка» (в 20% случаев). Легкая деформация кишечной трубки без сужения просвета и нарушения пассажа содержимого по кишечнику отмечена в 20% случаев, умеренная деформация кишечной трубки без сужения просвета и нарушения пассажа содержимого

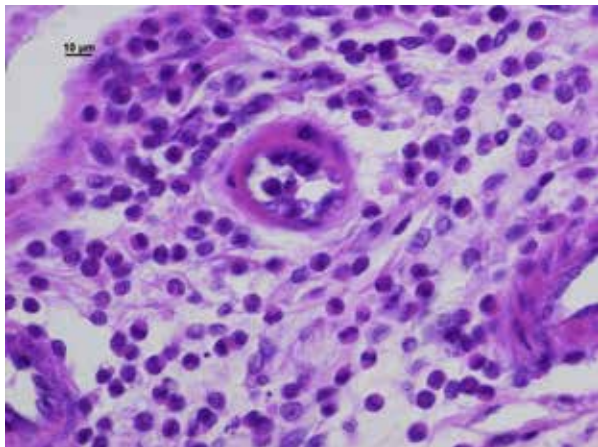


Рис. 1. Опытная группа, 14 суток, спайка типа «кишечник – сальник», умеренно плотная, хорошо васкуляризированная, большое количество эозинофилов. Окраска – гематоксилин-эозин. Ув. $\times 400$.

по кишечнику отмечена в 40% случаев. При микроскопическом исследовании выявлены умеренно плотные васкуляризованные спайки, разрастание соединительной ткани вокруг шва (рис. 4).

Кроме того, в 80% случаев отмечена умеренная эозинофильная инфильтрация подслизистого слоя, зоны шва (рис. 5). В 20% случаев в зоне кишечного шва формировалось гранулематозное воспаление с наличием большого количества клеток Пирогова-Ланхганса. В одном случае выявлен осумкованный абсцесс сальника, еще в одном – воспалительная инфильтрация зоны спайки (рис. 6).

При использовании балльной оценки выраженности спаечного процесса выявлено, что на 14 сутки в контрольной группе выраженность спаечного процесса составила 9 (6; 9) баллов, в опытной группе выраженность спаечного процесса оценивалась в 6 (3; 8) баллов. Методом

Рис. 3. Контрольная группа, 30 суток, плотная васкуляризованная спайка типа «кишечник – кишечник». Окраска по Ван Гизон. Ув. $\times 400$.

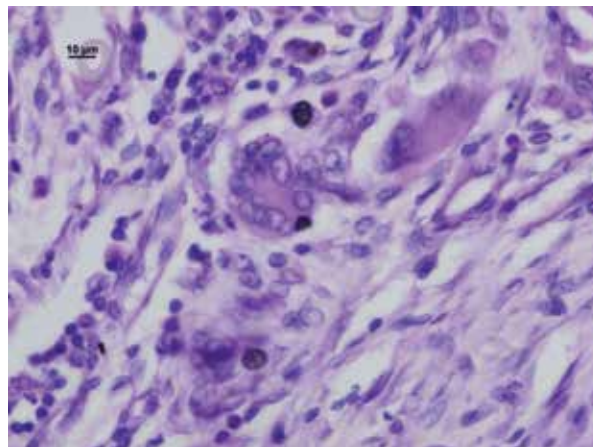
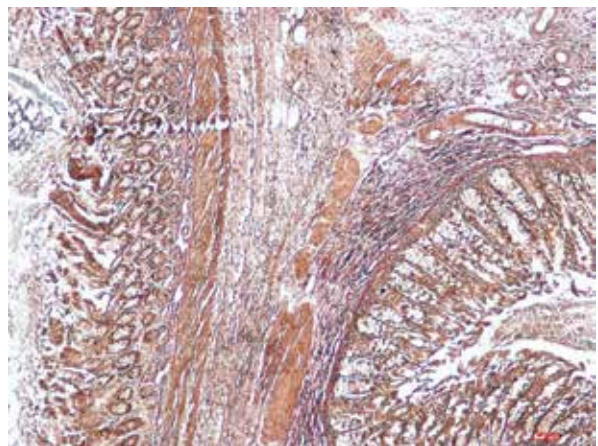


Рис. 2. Опытная группа, 14 суток, клетки Пирогова-Ланхганса в зоне образования спайки. Окраска – гематоксилин-эозин. Ув. $\times 400$.

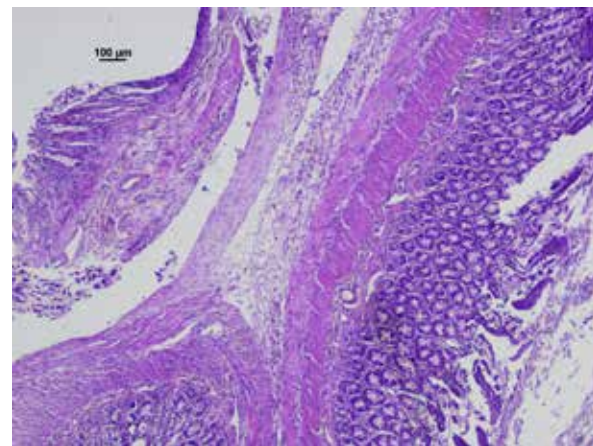
множественных сравнений (2-tailed method) установлено, что выраженность спаечного процесса на 14 сутки в изучаемых группах значимо не различалась ($p=0,648$).

На 30 сутки в контрольной группе выраженность спаечного процесса оценена в 12 (9; 13) баллов, в опытной группе – в 7 (3; 10) баллов. Методом множественных сравнений (2-tailed method) установлено, что выраженность спаечного процесса на 30 сутки значимо не различалась ($p=0,609$).

Обсуждение

В результате проведенного исследования нами установлено, что однократное интраоперационное применение препарата Adept в дозе 3 мл, не препятствующей ушиванию операционных ран при лапаротомной операции, значимо не влияет на интенсивность спайкообразования

Рис. 4. Опытная группа, 30 суток, спайка типа «кишечник – кишечник – сальник», умеренно плотная, хорошо васкуляризированная. Окраска – гематоксилин-эозин. Ув. $\times 400$.



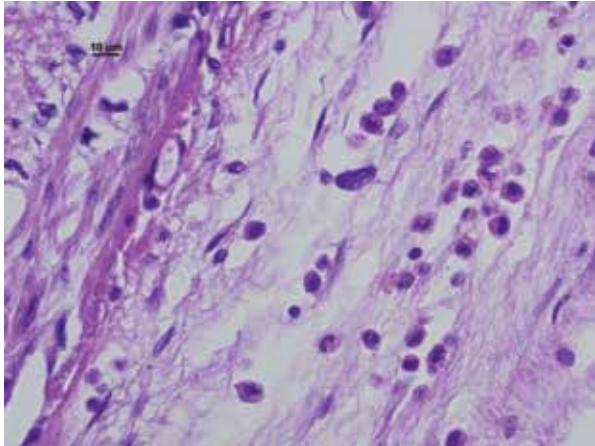


Рис. 5. Опытная группа, 30 суток, спайка типа «кишечник – сальник», умеренно плотная, умеренное количество эозинофилов. Окраска – гематоксилин-эозин. Ув. $\times 400$.

при экспериментальном спаечном процессе. К сходным выводам о неэффективности препарата для профилактики спаечного процесса в брюшной полости пришли D. Poehnert et al. [10] на основе тестирования препарата Adept на модели скарификации стенки слепой кишки у самцов крыс линии Lewis и K.E. Rodgers et al. [11] при сравнении препарата Adept с раствором Рингера на модели наложения кишечного анастомоза у новозеландских белых кроликов.

В то же время С.Д. Klink et al. [12] на модели скарификации стенки слепой кишки у крыс при исследовании на 21 сутки выявили снижение частоты развития, но не интенсивности спаечного процесса. При этом авторы отметили снижение интенсивности воспалительного процесса в зоне повреждения под действием Adept.

Нами установлено, что применение препарата Adept приводит к значимым побочным эффектам: выраженной эозинофильной инфильтрации зоны образования спайки, развитию гранулематозного воспаления с наличием большого количества клеток Пирогова-Ланханса, осумкованному абсцессу сальника, воспалительной инфильтрации зоны спайки. По-видимому, данные побочные эффекты обусловлены потенцированием инфекционного процесса, отсутствием в препарате веществ, способных предотвращать инфицирование брюшной полости, а также чужеродностью полимера, его потенциальными алергизирующими свойствами, провоцированием реакции на инородное тело, отсутствием способности эффективно элиминироваться из брюшной полости.

Выводы

1. Однократное интраоперационное при-

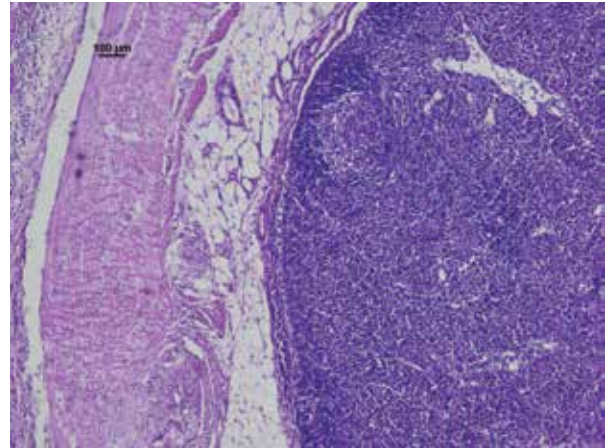


Рис. 6. Опытная группа, 30 суток, спайка типа «кишечник – сальник», осумкованный абсцесс сальника. Окраска – гематоксилин-эозин. Ув. $\times 400$.

менение препарата Adept в дозе 3 мл недостаточно эффективно для профилактики развития абдоминального спаечного процесса у крыс в эксперименте.

2. Применение препарата Adept в эксперименте у крыс привело к развитию побочных эффектов: выраженной эозинофильной инфильтрации зоны образования спайки, развитию гранулематозного воспаления с наличием большого количества клеток Пирогова-Ланханса, осумкованному абсцессу сальника, воспалительной инфильтрации зоны спайки.

Конфликт интересов отсутствует.

Работа выполнялась в соответствии с планом научных исследований ФГБНУ «Иркутский научный центр хирургии и травматологии». Финансовой поддержки со стороны компаний-производителей лекарственных препаратов авторы не получали.

ЛИТЕРАТУРА

1. Бурлев ВА, Дубинская ЕД, Гаспаров АС. Перитонеальные спайки: от патогенеза до профилактики. *Проблемы Репродукции*. 2009;(3):36-44.
2. Аюшинова НИ, Шурыгина ИА, Шурыгин МГ, Григорьев ЕГ. Госпитальная эпидемиология спаечной болезни брюшной полости. *Бюл Вост-Сиб Научн Центра*. 2016;1(4):115-18.
3. Баранов ГА, Карбовский МЮ. Отдаленные результаты оперативного устранения спаечной кишечной непроходимости. *Хирургия Журн им НИ Пирогова*. 2006;(7):56-60.
4. Тарасенко ЭИ. Острая спаечная тонкокишечная непроходимость: диагностика и лечение. *Анналы Хирургии*. 2007;(4):61-5.
5. Lai KN, Tang SC, Leung JC. Mediators of inflammation and fibrosis. *Perit Dial Int*. 2007 Jun;27(Suppl 2):S65-71.
6. Мендель НА. Профилактика спайкообразования и рецидивов острой непроходимости кишечника:

доказательные исследования. *Хирургия Украины*. 2012;(3):85-91.

7. Karakas DO, Yigitler C, Gulec B, Kucukodaci Z, Ipcioglu OM, Akin ML. Comparison of 4 % icodextrin and omega 3 Fatty acids in prevention of peritoneal adhesions. *Indian J Surg*. 2014;(3):181-86. doi: 10.1007/s12262-012-0661-y.

8. Adept® Summary of safety and effectiveness data [Electronic Resource]. [cited 2016 Nov 5]. Available from: http://www.accessdata.fda.gov/cdrh_docs/pdf5/p050011b.pdf.

9. Adept – предотвращение образования спаек [Электронный ресурс]. [Дата доступа: 05.11.2016]. Режим доступа: http://www.baxter.com.ru/downloads/healthcare_professionals/products/Adept%20_new.pdf.

10. Poehnert D, Grethe L, Maegel L, Jonigk D, Lippmann T, Kaltenborn A, et al. Evaluation of the Effectiveness of Peritoneal Adhesion Prevention Devices in a Rat Model. *Int J Med Sci*. 2016 Jun 30;13(7):524-32. doi: 10.7150/ijms.15167. eCollection 2016.

11. Rodgers KE, Verco SJ, diZerega GS. Effects of intraperitoneal 4% icodextrin solution on the healing of bowel anastomoses and laparotomy incisions in rabbits. *Colorectal Dis*. 2003 Jul;5(4):324-30.

12. Klink CD, Schickhaus P, Binnebösel M, Jockenhoevel S, Rosch R, Tolba R, et al. Influence of 4% icodextrin solution on peritoneal tissue response and adhesion formation. *BMC Surg*. 2013 Sep 10;13:34. doi: 10.1186/1471-2482-13-34.

REFERENES

1. Burlev VA, Dubinskaia ED, Gasparov AS. Peritoneal'nye spaiki: ot patogeneza do profilaktiki [Peritoneal adhesions: from pathogenesis to prevention]. *Problemy Reproduktsii*. 2009; (3):36-44.

2. Aushinova NI, Shurygina IA, Shurygin MG, Grigor'ev EG. Gospital'naia epidemiologiia spaечноi bolezni briushnoi polosti [Hospital epidemiology of adhesive abdominal disease]. *Bul Vost Sib Nauchn Tsentra*. 2016;1(4):115-18.

3. Baranov GA, Karbovskii MIu. Otdalennye rezul'taty operativnogo ustraneniia spaечноi kishechnoi neprokhodimosti [Long-term results of surgical removal of adhesive intestinal obstruction]. *Khirurgiia*. 2006; (7): 56-60

Адрес для корреспонденции

664003, Российская Федерация,
г. Иркутск, ул. Борцов Революции, д. 1,
Иркутский научный центр хирургии
и травматологии,
тел. раб.: +7 395 229-03-69,
e-mail: irinashurygina@gmail.com,
Шурыгина Ирина Александровна

Сведения об авторах

Шурыгина И.А., д.м.н., профессор РАН, заместитель директора по научной работе ФГБНУ «Иркутский научный центр хирургии и травматологии». Аюшинова Н.И., к.м.н., старший научный сотрудник ФГБНУ «Иркутский научный центр хирургии и травматологии». Шурыгин М.Г., д.м.н., заведующий научно-лабораторным отделом ФГБНУ «Иркутский научный центр хирургии и травматологии».

Поступила 19.09.2016 г.

Принята в печать 31.10.2016 г.

4. Tarasenko EI. Ostraiia spaечnaia tonkokishechnaia neprokhodimost': diagnostika i lechenie [Acute adhesive small bowel obstruction: diagnosis and treatment]. *Annaly Khirurgii*. 2007;(4):61-65.

5. Lai KN, Tang SC, Leung JC. Mediators of inflammation and fibrosis. *Perit Dial Int*. 2007 Jun;27 Suppl 2:S65-71.

6. Mendel' NA. Profilaktika spaikoobrazovaniia i retsidivov ostroi neprokhodimosti kishechnika: dokazatel'nye issledovaniia [Prevention of adhesions and recurrence of acute intestinal obstruction: evidence-based research]. *Khirurgiia Ukrainy*. 2012;(3):085-091.

7. Karakas DO, Yigitler C, Gulec B, Kucukodaci Z, Ipcioglu OM, Akin ML. Comparison of 4 % icodextrin and omega 3 Fatty acids in prevention of peritoneal adhesions. *Indian J Surg*. 2014 Jun;76(3):181-86. doi: 10.1007/s12262-012-0661-y.

8. Adept® Summary of safety and effectiveness data. [cited 2016 Nov 5]. ADEPT® (4% icodextrin) adhesion reduction solution. Available from: http://www.accessdata.fda.gov/cdrh_docs/pdf5/p050011b.pdf

9. Adept – предотвращение образования спаек [Preventing the formation of adhesions]. [Elektronnyi resurs]. [Data dostupa: 05.11.2016]. Rezhim dostupa: http://www.baxter.com.ru/downloads/healthcare_professionals/products/Adept%20_new.pdf

10. Poehnert D, Grethe L, Maegel L, Jonigk D, Lippmann T, Kaltenborn A, Schrem H, Klempnauer J, Winny M. Evaluation of the Effectiveness of Peritoneal Adhesion Prevention Devices in a Rat Model. *Int J Med Sci*. 2016 Jun 30;13(7):524-32. doi: 10.7150/ijms.15167. eCollection 2016.

11. Rodgers KE, Verco SJ, diZerega GS. Effects of intraperitoneal 4% icodextrin solution on the healing of bowel anastomoses and laparotomy incisions in rabbits. *Colorectal Dis*. 2003 Jul;5(4):324-30.

12. Klink CD1, Schickhaus P, Binnebösel M, Jockenhoevel S, Rosch R, Tolba R, Neumann UP, Klinge U. Influence of 4% icodextrin solution on peritoneal tissue response and adhesion formation. *BMC Surg*. 2013 Sep 10;13:34. doi: 10.1186/1471-2482-13-34.

Address for correspondence

664003, the Russian Federation, Irkutsk,
Bortsov Revolutsi Str., 1,
Irkutsk Scientific Center of Surgery
and Traumatology,
Tel.: +7 395 229-03-69
E-mail: irinashurygina@gmail.com
Irina A. Shurygina

Information about the authors

Shurygina I.A. MD, Professor of RAS, Deputy Director for Science, FSBRE «Irkutsk Scientific Center of Surgery and Traumatology». Aushinova N.I. PhD, Senior Researcher of FSBSI «Irkutsk Scientific Center of Surgery and Traumatology». Shurygin M.G. MD, Head of the scientific-laboratory department, FSBSI «Irkutsk Scientific Center of Surgery and Traumatology».

Received 19.09.2016

Accepted 31.10.2016