А.А. ГЛУХОВ, Н.Т. АЛЕКСЕЕВА, А.П. ОСТРОУШКО

МОРФОФУНКЦИОНАЛЬНЫЕ ИЗМЕНЕНИЯ В ТКАНЯХ ПРИ ЗАЖИВЛЕНИИ РАН НА ФОНЕ ПРИМЕНЕНИЯ ТРОМБОЦИТАРНОГО КОНЦЕНТРАТА

ГБОУ ВПО «Воронежская государственная медицинская академия им. Н.Н. Бурденко»,
Российская Федерация

Цель. Оценить морфофункциональные изменения в тканях при заживлении ран на фоне селективного и комбинированного использования тромбоцитарного концентрата (ТК) и гидроимпульсной санации (ГИС) в зависимости от вида раны и фазы раневого процесса.

Материал и методы. Исследования проводились на 196 половозрелых крысах самцах массой 250-280 г, которым под наркозом на передней поверхности бедра наносили стандартную линейную рану 1,0×0,5 см. Первый блок включал контрольную и 2 опытные группы, в которых оценивались репаративные процессы в асептических ранах на фоне ГИС и ТК. В 1-й опытной группе для лечения применяли ТК с концентрацией тромбоцитов не менее 1 млн./мкл. Во 2-ой группе проводили ГИС раны. Второй блок состоял из контрольной и 3 опытных групп и был посвящен изучению влияния ТК и ГИС на репаративные процессы в гнойных ранах. После моделирования гнойных ран в 1-й опытной группе на рану наносили ТК; во 2-й группе осуществляли ГИС. В 3-й группе вначале проводили ГИС, а затем наносили ТК. Во всех группах на первом этапе выполняли хирургическую обработку ран. В контрольных группах лечение не проводилось. Применяли планиметрические, гистологические, иммуногистохимические методы исследований.

Результаты. Проведенное морфологическое исследование позволило установить, что лечение асептических ран на фоне ТК обеспечивает ускорение регенерации, усиливая метаболические процессы в ростковом слое эпидермиса, стимулирует ангиогенез в пределах дермы. Заживление гнойных ран протекает интенсивнее при комбинированном применении ГИС и ТК. Данные морфологических исследований коррелируют с результатами динамики изменения площади ран от показателей маркеров белково-синтетических процессов.

Заключение. Селективное применение ТК потенцирует регенераторные процессы в асептических ранах; в гнойных ранах наиболее эффективным является комплексное использование ГИС и ТК.

Ключевые слова: заживление ран, гидроимпульсная санация, тромбоцитарный концентрат

Objectives. To assess the tissue morphofunctional changes during the healing of wounds on the background of the selective and the combined platelet concentrate (PC) and hydroimpulsive sanation (HIS) usage depending on the type of a wound and a phase of a wound process.

Methods. The studies were conducted on 196 adult male rats weighing 250-280 g, who were applied a standard linear wound (1,0×0,5 cm) on the anterior side of the thigh under anesthesia. The first unit consisted of one control and two experimental groups in which reparative processes in aseptic wounds on the background of HIS and PC were evaluated.

In the first experimental group the PC with a concentration of at least 1 million/ml was used for treatment. In the second group HIS of a wound was applied. The second unit consisted of one control and 3 experimental groups and was devoted to studies of impact of PC and HIS on the reparative processes in the purulent wounds.

After purulent wounds modeling in the 1st experimental group the PC was applied to the wound; in the 2nd group HIS of a wound was applied. In the 3rd group firstly HIS was conducted and then PC was applied. In the control groups no treatment was carried out. Planimetric, histological, immunohistochemical methods of investigation were used.

Results. The conducted morphological study permitted to determine that the aseptic wounds treatment on the background PC accelerates regeneration, increasing the metabolic processes in the sprout layer of the epidermis, stimulates angiogenesis within the dermis. Healing of purulent wounds appears to be faster in case of the combined HIS and PC usage. These morphological studies data correlate with the results of the dynamics of change in the area of wounds from that of marker protein-synthetic processes.

Conclusions. Selective PC usage potentiates regenerative processes in aseptic wounds, the combined use of HIS and PC is considered to be more effective in septic wounds.

Keywords: healing of wounds, hydroimpulsive sanation, platelet concentrate

Novosti Khirurgii. 2013 Jan-Feb; Vol 21 (1): 15-22
Morphofunctional changes in tissues at wounds healing on the background of the platelet concentrate use
A.A. Glukhov, N.T. Alekseeva, A.P. Ostroushko

Введение

Оценка структурно-функциональной перестройки, протекающей в тканях при заживлении ран, представляет значительный интерес, так как морфологическое обоснование результативности использования различных методов регионарного воздействия имеет

большое значение в хирургической практике. Высокий уровень травматизма, увеличение числа иммунодефицитных состояний, формирование антибиотикорезистентных штаммов микроорганизмов, сохранение значительного количества раневых осложнений способствуют прогрессивному росту гнойно-воспалительных заболеваний, что обусловливает социальную и медицинскую значимость данной проблемы [1, 2, 3]. В настоящее время все более актуальным становится решение задач прогнозирования течения процессов, лежащих в основе структурно-функционального восстановления организма. Не в последнюю очередь это связано с социально-экономическими условиями существования нашего общества, так как процессы заживления раневых дефектов относятся к группе факторов, существенно влияющих на конечную стоимость лечения пациентов и качество их жизни. В связи с этим сохраняется постоянный интерес к разработке, как новых методов лечения ран, так и оценки динамики их заживления [4, 5, 6, 7, 8, 9, 10].

Цель работы – оценить морфофункциональные изменения в тканях при заживлении ран на фоне селективного и комбинированного использования тромбоцитарного концентрата (ТК) и гидроимпульсной санации (ГИС) в зависимости от вида раны и фазы раневого процесса.

Материал и методы

Исследование проводилось на 196 половозрелых крысах-самцах массой 250-280 г, которым под наркозом на передней поверхности бедра наносили стандартную линейную рану 1,0×0,5 см. Работа была разделена на два экспериментального блока.

Первый блок включал в себя 2 опытные и одну контрольную группу, по 7 животных в каждой, в которых оценивались репаративные процессы в асептических ранах. В первой опытной группе для лечения применяли тромбоцитарный концентрат (ТК) с концентрацией тромбоцитов не менее 1 млн./мкл. Сразу после получения ТК наносили на рану с помощью оригинального устройства для нанесения гелеобразных лекарственных средств (УНГЛС-01). Применение ТК проводилось однократно ежедневно в первые трое суток от начала лечения. Во второй опытной группе проводили гидроимпульсную санацию (ГИС) раны. Для проведения ГИС применялось оригинальное устройство «УГОР-01М», обеспечивающее удаление некротических масс локальным воздействием струей изотонического раствора хлорида натрия на площадь раны. В контрольной группе лечение не проводилось.

Второй блок исследований, состоящий из трех опытных и одной контрольной группы, по 7 животных в каждой, был посвящен изучению селективного и комбинированного влияния ТК и ГИС на репаративные процессы в гнойных ранах. Для моделирования применялась культура Staphilococcus aureus в дозе 10^{10} микробных тел в 1 мл 0,9% раствора хлорида натрия. На 3-и сутки развивалось острое гнойное воспаление. Лечение ран во всех группах начинали с хирургической обработки. В первой опытной группе на рану наносили ТК, во второй опытной группе осуществляли ГИС раны. В третьей опытной группе вначале проводили ГИС, а затем наносили ТК. В контрольной группе лечение заключалось только в проведении хирургической обработки.

На 1, 3, 5, 7-е сутки от начала опыта животных выводили из эксперимента и осуществляли забор материала для морфологического исследования.

Эксперимент проводили со строгим соблюдением принципов, изложенных в Концепции по защите позвоночных животных, используемых для экспериментальных и других целей (г. Страсбург, Франция, 1986) и согласно принципам лабораторной практики Российской Федерации (приказ МЗ РФ 267 от 19.06.2003 г.).

Для выявления морфологических особенностей тканей и оценки течения раневого процесса в первом и втором блоках исследований применялись планиметрические, гистологические, иммуногистохимические методы.

С целью макроскопической оценки восстановительных процессов проводили измерение площади раны в разные сроки. Процент уменьшения площади раны за одни сутки вычисляли по формуле:

$$S\% = \frac{S - Sn}{S \cdot t} .100\%$$

S – площадь раны при предыдущем измерении;

Sn – площадь раны при данном измерении;

t – количество суток между измерениями.

Для изучения динамики морфологических изменений, происходящих в ране, иссекались участки тканей для биопсии размерами 1,0×1,0×1,0 см с захватом дна и краев раны, кожи с тканями околораневой зоны. Для проведения гистологических исследований материал фиксировали в 10% растворе нейтрального формалина, с последующим изготовлением парафиновых срезов и окрашиванием

гематоксилином и эозином и по Ван-Гизон. С помощью моноклональных антител непрямым двойным иммуногистохимическим методом выявляли Ki-67, являющийся высокоселективным маркером пролиферативной активности эпителиоцитов, и инволюкрин, маркер терминальной дифференцировки. Постановку иммуногистохимического окрашивания осуществляли в соответствии с рекомендациями фирмы производителя Labvision (USA). Для оценки структурно-функциональных изменений в эпидермисе в области раневого дефекта определяли показатели метаболической активности клеток в пределах росткового слоя – содержание РНК с Азуром В по S. Shea и выявляли сульфгидрильные группы белков (SH-группы) по методу Шевремона и Фредерика. Наряду с визуальной топохимической характеристикой проводилась количественная оценка содержания РНК и SH-групп в пределах росткового слоя, включающего базальный и шиповатый слои эпидермиса, что позволило определить степень созревания и дифференцировки эпидермиса при различных методах лечения ран. Микрофотометрические исследования проводили с помощью анализатора изображений «Видеотест». Измерение оптической плотности осуществляли в монохромном свете (λ=550нм).

Для математической обработки данных использовались статистические пакеты Statistica 6.0 фирмы StatSoft с использованием дисперсионного анализа, как наиболее адекватный метод, учитывая малый объем анализировавшихся выборок с использованием апостериорного критерия Шеффе (как более строгого). В качестве критериальной статистики применялась 2,5% зона F-распределения. При вероятности, меньшей 0,05 различия считали статистически достоверными. Для оценки характера распределения значения выборок применялся критерий Колмогорова-Смирнова и графический метод с использованием построения диаграмм распределения.

Результаты и обсуждение

Морфологическая картина в первые сутки у животных с асептическими ранами во всех группах первого блока характеризовалась наличием некротических масс, заполняющих полость раны. Низкий уровень гистохимических показателей соответствовал первой фазе раневого процесса – травматического воспаления [11], когда преобладают компоненты повреждения. В первой опытной группе после применения ТК отмечалась четкая воспалительная инфильтрация преимущественно лейкоцитами в виде демаркационного вала (рис. 1). В этой экспериментальной группе наблюдались гистохимические изменения, выражающиеся в превышении контрольного уровня изучаемых показателей, что указывало на интенсификацию синтетических процессов в эпидермисе. Во второй опытной группе после применения ГИС отмечался низкий уровень гистохимических реакций в пределах росткового слоя эпидермиса, что соответствовало наличию посттравматического воспаления с преобладанием компонентов повреждения тканей (таблицы 1, 2).

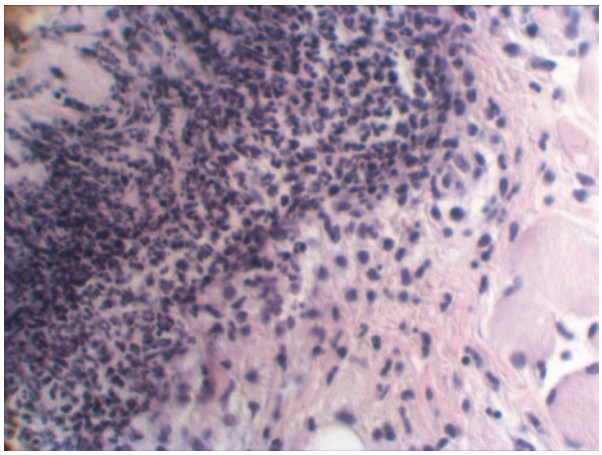

Рис. 1. Начало формирования демаркационного вала на фоне применения ТК. 1 блок, 1-е сутки, окраска гематоксилином и эозином. Ув. ×280

На 3-и сутки у животных контрольной группы определялся лейкоцитарный вал, что обеспечивало очищение раны за счет лизиса некротических масс посредством нейтрофильных лейкоцитов. Клеточный компонент в стенке раны был представлен не только лей-

Таблица 1

Средние значения оптической плотности РНК (усл.ед.) в клетках росткового слоя эпидермиса в процессе заживления асептических ран (M±σ)

№ группы	Срок после нанесения раны			
	1-е сутки	3-е сутки	5-е сутки	7-е сутки
Контрольная группа	0,27±0,06	0,29±0,07	0,31±0,02	0,32±0,02
I опытная группа (ТК)	0,31±0,08	0,33±0,05	0,35±0,01*	0,36±0,01*
II опытная группа (ГИС)	0,28±0,05	0,28±0,07	0,30±0,08	0,31±0,06

Примечание: * – указаны достоверные различия (p<0,05) для контроля и I группы.

Таблица 2

Средние значения оптической плотности SH-групп (усл.ед.) в клетках росткового слоя эпидермиса в процессе заживления асептических ран (M±σ)

№ группы	Срок после нанесения раны			
	1-е сутки	3-е сутки	5-е сутки	7-е сутки
Контрольная группа	0,27±0,06	0,27±0,05	0,30±0,05	0,26±0,05
I опытная группа (ТК)	0,29±0,05	0,28±0,06	0,39±0,02*,**	0,35±0,01*
II опытная группа (ГИС)	0,27±0,06	0,28±0,06	0,29±0,07	0,27±0,05

Примечание: * – указаны достоверные различия для уровня $p<0,05$ для контроля и I группы; ** – указаны достоверные различия для уровня $p<0,05$ для I и II группы.

коцитами, но и лимфоцитами, макрофагами, единичными тканевыми базофилами. В области дна раны появлялись единичные коллагеновые волокна. Пролиферация клеток эпидермиса сопровождалась повышением уровня РНК, не изменяя значения средней оптической плотности SH-групп в пределах росткового слоя.

К 3-м суткам на фоне применения ТК сохранялся четкий лейкоцитарный вал. У многих животных в ранах определялась организация фибрина. В дерме в этот период отмечалась клеточная пролиферация. Участки грануляционной ткани по протяженности превосходили уровень контрольной группы, активно протекал коллагеногенез. В результате перестройки и повышения пролиферативной активности эпителий начинал восстанавливать целостность кожных покровов от периферии к центру, эти процессы характеризовались повышением уровня РНК; уровень SH-групп не отличается от контрольных значений (таблицы 1, 2). В группе после использования ГИС на 3-и сутки начинал формироваться лейкоцитарный вал, но демаркационная линия была нечеткой. На дне раны определялись участки грануляционной ткани меньших размеров, чем в предыдущих группах. Синтетические процессы в пределах эпидермиса были снижены, о чем свидетельствует невысокий уровень содержания РНК и сульфгидрильных групп белков в пределах росткового слоя.

На 5-е сутки в контрольной группе морфологически выявлялось формирование эпителиального пласта, покрывающего раневой дефект, что сопровождалось повышением изучаемых метаболических показателей (таблицы 1, 2). Повышение уровня сульфгидрильных групп в пределах росткового слоя указывало на созревание эпидермиса, что связано с процессами кератинизации. Этот период характеризовался увеличением количества коллагеновых волокон в составе грануляционной ткани. После применения ТК отмечено усиление процессов новообразования грануляционной ткани, заполняющей дефект, и регенерации эпителия. Клеточный компонент в большей степени был представлен фибробластами и тканевыми базофилами, отмечалось снижение макрофагальной реакции, что свидетельствовало о преобладании пластических процессов. Края раны сближались за счет закрытия эпидермисом раневого дефекта. Гистохимические изменения подтверждали, что клетки росткового слоя оказываются в состоянии осуществлять потенцию роста и участвовать в восстановлении дефекта тканей. Исследуемые показатели содержания РНК и SH-групп значительно превышают контрольный уровень (таблицы 1, 2). Визуально определялось, что возрастание содержания сульфгидрильных групп идет по направлению к поверхности, что соответствует процессам стратификации эпидермиса. На фоне использования ГИС на 5-е сутки раневой дефект в большинстве препаратов начинал реэпителизироваться. Увеличивалось содержание грануляционной ткани, но по сравнению с другими группами в клеточном компоненте преобладали лимфоциты, макрофаги, тучные клетки, для единичных коллагеновых волокон было характерно хаотичное направление. На замедление процессов регенерации указывали более низкие показатели уровня оптической плотности РНК и сульфгидрильных групп.

На 7-е сутки в препаратах контрольной группы отмечалось почти полное заполнение раневого дефекта грануляционной тканью; беспорядочное направление коллагеновых волокон, что косвенно подчеркивает незрелость тканей, сохранялась инфильтрация клетками воспалительного ряда. В случае полного покрытия дефекта толщина эпидермиса приближалась к уровню интактного. В герминативных слоях определялась активация синтетических процессов, что проявлялось увеличением уровня РНК на фоне снижения оптической плотности SH-групп по сравнению с предыдущим сроком. Относительно низкий градиент распределения интенсивности реакции в направлении от базального слоя к поверхности указывал на незавершенность процессов стратификации.

На 7-е сутки после применения ТК морфофункциональные перестройки в пределах раны характеризовалась созреванием грануляционной ткани, визуально определялся максимум фибробластической реакции. Усиление метаболических процессов приводило к полной эпидермизации почти у всех животных, толщина слоев приближалась к уровню интактной кожи. На этом сроке отмечена повышенная метаболическая активность, это выражалось в увеличении содержания РНК в клетках росткового слоя по сравнению с другими группами. Уровень оптической плотности SH-групп превышал контрольные значения, но по сравнению с предыдущим экспериментальным сроком была отмечена тенденция к снижению, что определяло стабилизацию процессов кератинизации. Этому соответствовал восходящий градиент распределения интенсивности реакции от базального слоя к поверхностному. На 7-е сутки после проведения ГИС наблюдалось заполнение раневого дефекта грануляционной тканью, содержащей многочисленные коллагеновые волокна в окружении клеточного компонента. Эпителий частично покрывал грануляционную ткань. Процессы новообразования эпидермиса были замедлены по сравнению с контрольной группой, что подтверждается невысоким уровнем содержания РНК и SH-групп в клетках росткового слоя (таблицы 1, 2).

Определение Ki-67 в клетках, которые готовятся к делению, показало положительную динамику восстановительных процессов при увеличении сроков заживления у животных первого блока (рис. 2). Увеличение Ki-67-позитивных клеток на фоне применения ТК позволило констатировать активацию пролиферации (рис. 3). Реакция инволюкрин-положительных клеток в верхних слоях эпидермиса была слабо выраженной. Это позволяет предположить, что на фоне пролиферативной активности клеток герминативного слоя эпидермиса, обеспечивающих восстановление целостности, клетки раньше вступают в фазу терминальной дифференцировки с целью создания барьерной функции кожи.

Изучение морфологической картины в препаратах контрольной группы через сутки после моделирования гнойной раны показало наличие выраженной воспалительной реакции. В препаратах первой опытной группы после применения ТК определялось преобладание воспалительных процессов. Гистохимические показатели не отличались от контрольного уровня. После применения ГИС наблюдалась более выраженная сосудистая реакция в околораневой зоне, что влияло не только на защитную реакцию, но и на процессы регенерации, так как эндотелиоциты выделяют вещества, активирующие фибробласты, стимулирующие коллагенонез. Метаболические процессы в эпидермисе незначительно были повышены по сравнению с контрольным уровнем, что выражалось в повышении оптической плотности РНК и SH-групп. После применения ГИС и ТК в тканях, окружающих раневой дефект была отмечена выраженная лейкоцитарная инфильтрация. Уровень синтетических процессов был повышен по сравнению с контрольной группой, но не отличался по сравнению с группой, где применяли ГИС (таблицы 3, 4).

На 3-и сутки в гнойных ранах воспалительная реакция нарастала, что проявлялось наличием полиморфного воспалительного инфильтрата, содержащего многочисленные нейтрофильные лейкоциты, макрофаги, тканевые

Рис. 2. Экспрессия Ki-67 кератиноцитами. Контрольная группа, 7 сут. Продукт реакции коричневого цвета, докраска ядер гематоксилином.

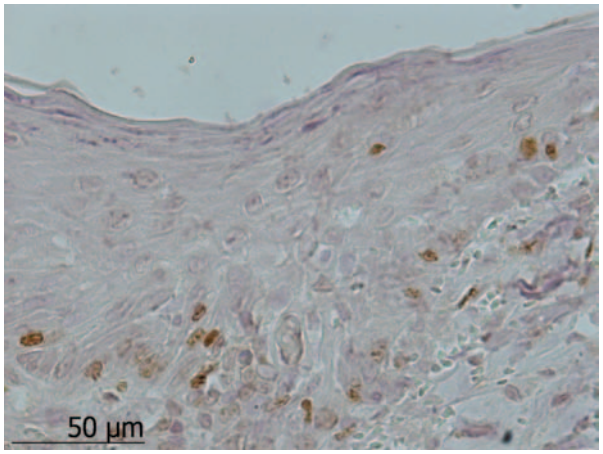

Рис. 3. Экспрессия Ki-67 кератиноцитами на фоне применения ТК, 1 блок, 7 сутки. Продукт реакции коричневого цвета, докраска ядер гематоксилином

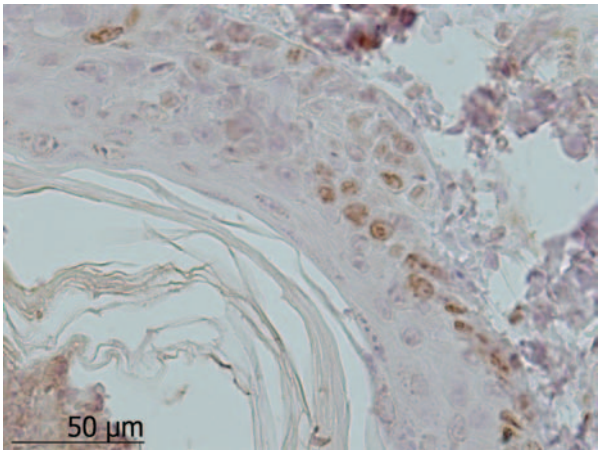

Таблица 3

Средние значения оптической плотности РНК (усл.ед.) в клетках росткового слоя эпидермиса в процессе заживления гнойных ран (M±σ)

№ группы	Срок после нанесения раны			
	1-е сутки	3-е сутки	5-е сутки	7-е сутки
Контрольная группа	0,28±0,07	0,29±0,04	0,27±0,02	0,29±0,02
I опытная группа (ТК)	0,29±0,05	0,29±0,06	0,30±0,05	0,31±0,05
II опытная группа (ГИС)	0,30±0,05	0,31±0,03	0,32±0,04	0,32±0,02
III опытная группа (ГИС+ТК)	0,29±0,05	0,31±0,03	0,33±0,02*	0,32±0,02*

Примечание: * – указаны достоверные различия ($p<0,05$) для контроля и III группы.

Таблица 4

Средние значения оптической плотности SH-групп (усл.ед.) в клетках росткового слоя эпидермиса в процессе заживления гнойных ран (M±σ)

№ группы	Срок после нанесения раны			
	1-е сутки	3-е сутки	5-е сутки	7-е сутки
Контрольная группа	0,26±0,05	0,27±0,05	0,28±0,06	0,29±0,07
I опытная группа (ТК)	0,27±0,08	0,28±0,07	0,31±0,07	0,30±0,06
II опытная группа (ГИС)	0,30±0,06	0,31±0,07	0,33±0,08	0,31±0,06
III опытная группа (ГИС+ТК)	0,30±0,07	0,33±0,08	0,35±0,06	0,35±0,06

базофилы. Средние значения оптической плотности РНК и SH-групп незначительно превышали уровень предыдущего экспериментального срока. На фоне применения ТК выявлен широкий демаркационный вал с размытыми границами. В дне раны появились мелкие единичные участки грануляционной ткани. Гистохимические показатели находились на уровне контрольных значений. Применение ГИС обеспечивало отграничение воспалительного инфильтрата посредством лейкоцитарного вала. Полученные результаты согласуются с литературными данными [11, 12] о том, что в соответствии с фазами клеточных реакций раневого процесса лейкоцитарная фаза сменялась макрофагальной. В области дна раны появились участки молодой грануляционной ткани. Среднее значение оптической плотности РНК повышено, что было связано с активацией обменных процессов в эпидермисе. Исследование содержания сульфгидрильных групп в эпидермисе по краям раневого дефекта показало повышение уровня их оптической плотности по сравнению с предыдущим сроком и показателями контрольной группы (таблица 4). Комбинирование применения ГИС и ТК способствовало выраженной локализации воспаления. В стенках дермы определялся клеточный полиморфизм, наряду с лейкоцитами встречались макрофаги, тканевые базофилы, фибробласты. Выраженный ангиогенез приводил к формированию грануляционной ткани, покрывающей дно раны. Эпидермис в области краев раны утолщался, что свидетельствовало о пролиферации эпителиальных клеток. Гистохимические показатели были повышенными, что указывало не только на процесс образования эпидермиса, но и на активизацию процесса его созревания (таблица 3, 4).

Через 5 суток после моделирования гнойной раны морфологическая картина в контрольной группе отличалась сохранением большого количества клеток фазы воспаления. Молодая грануляционная ткань была расположена тонким слоем. В глубжележащих слоях сохранялись воспалительная инфильтрация и интерстициальный отек. Выявлялись единичные тонкие коллагеновые волокна которые, окружены фибробластами с преимущественно вертикальным направлением волокон. Гистохимическая картина характеризовалась незначительным повышением изучаемых показателей. На фоне применения ТК отмечалось усиление пролиферативно-регенераторных процессов, что проявлялось увеличением количества грануляционной ткани, но при этом сохранялась выраженная воспалительная реакция. Выявлялись тонкие коллагеновые волокна, в окружении фибробластов, без четко выраженной ориентации. Отмечалось начало процесса закрытия дефекта эпидермиса. Гистохимические показатели не имели достоверных отличий от контроля, повышения уровня SH-групп, что указывало на начало созревания эпидермиса. Применение ГИС стимулировало образование грануляционной ткани и формирование эпидермального пласта в зоне раневого дефекта. Усиление синтетических процессов выражалось в повышении средних значений оптической плотности РНК и SH в герминативных слоях эпидермиса. Такая же динамика сохранялась на фоне комбиниро-

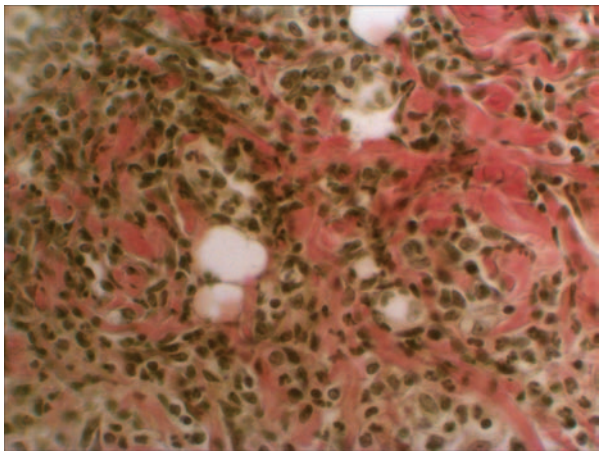

Рис. 4. Грануляционная ткань с преобладанием клеточного компонента и явлениями отека на фоне применения ТК, 2 блок, 7-е сутки, окраска по Ван-Гизон. Ув. ×280

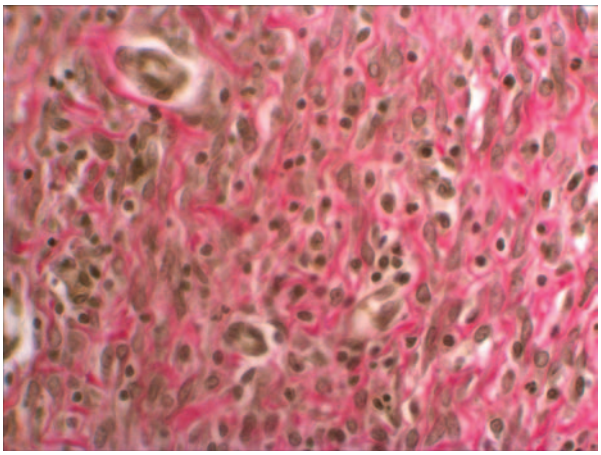

Рис. 5. Многочисленные коллагеновые волокна в окружении фибробластов в области раневого дефекта после применения ГИС и ТК. 2 блок, 7-е сутки, окраска по Ван-Гизон.Ув. ×280

ванного использования ГИС и ТК, но выраженность структурно-функциональных изменений была больше (таблица 3, 4).

На 7-е сутки отмечалось заполнение раневого дефекта грануляционной тканью с преобладанием фибробластов в клеточном компоненте, биосинтетические процессы были повышены после применения ТК, сохранялся дефект тканей, также, как и в контрольной группе, но края раны сближались. В стенках раны сохранялись клетки воспалительного ряда на фоне интерстициального отека (рис. 4). Эпителий нарастал на грануляционную ткань с краев раны без признаков дифференцировки эпидермиса, что коррелировало с повышением гистохимических показателей.

Использование ГИС определяло преобладание пролиферативных процессов на данном сроке за счет раннего купирования воспалительной реакции, что приводило к закрытию раневого дефекта в некоторых препаратах, в которых отмечался восходящий градиент концентрации SH-групп, что отражало процессы дифференцировки в пределах эпидермиса. Комбинированное применение ГИС и ТК почти полностью купировало воспалительный процесс, отмечалось образование значительного количества грануляционной ткани с преимущественно горизонтальным расположением коллагеновых волокон (рис. 5).

В некоторых препаратах эпидермис полностью закрывал раневой дефект, достигая толщины интактной кожи, стратификация соответствовала уровню зрелого эпидермиса. Отмечалось небольшое снижение уровня РНК (таблица 3), что указывало на стабилизацию синтетических процессов в покровных тканях. Иммуногистохимически определялась активация восстановительных процессов после комбинированного применения ГИС и ТК с наибольшей выраженностью к 7-м суткам.

Таким образом, поиски морфологического обоснования применения ТК при лечении асептических и гнойных ран позволили оптимизировать условия для протекания репаративных процессов при восстановлении кожи. Более быстрое обновление эпидермиса на фоне селективного или комбинированного использования ТК было обусловлено его стимулирующим влиянием на камбиальную зону, представленную базальным и шиповатым слоями. Увеличение количества клеток пролиферативного ряда в пределах дермы, согласовалось с заключением о миграции фибробластов в ткани [13]. Преобразованиями внутри фибробластического дифферона были отмечены все фазы раневого процесса, что подтверждалось определением положения данных клеток как наиболее мобильных в соединительной ткани [14]. Корреляционные изменения эпидермиса и дермы определили исход восстановления дефекта кожного покрова в области раны.

Выводы

1. Морфологический анализ восстановительных процессов на фоне применения ТК при лечении асептических ран мягких тканей позволил выявить высокую реактивность тканей, которая обеспечивает ускорение процессов регенерации, при этом в эпидермисе преобладает активация пластических функций, а в соединительной ткани ускоряется купирование воспалительной реакции с последующим усилением процессов пролиферации. Применяемое лечение позволило получить более со-

стоятельный эпидермис и качественно зрелые волокна в пределах дермы.

2. С помощью используемых методик установлен морфофункциональный эквивалент процессов заживления гнойных ран. Применение ГИС позволяет купировать интенсивную воспалительную реакцию, обеспечив более полноценную санацию очага. Использование на этом фоне ТК обеспечивало более равномерное заполнение раневого дефекта грануляционной тканью, выраженные процессы ангиогенеза, более протяженную эпителизацию дефекта с признаками стратификации эпидермиса.

ЛИТЕРАТУРА

1. Булынин В. И. Лечение ран / В. И. Булынин, А. А. Глухов, И. П. Мошуров. – Воронеж : Воронеж. гос. ун-т, 1998. – 248 с.
2. Гнойно-воспалительные заболевания – актуальные проблемы хирургии / М. А. Земсков [и др.] // Вестн. эксперим. и клин. хирургии. – 2011. – Т. 24, 3. – С. 468–73.
3. Кузин М. И. Раны и раневая инфекция / М. И. Кузин, Б. М. Костюченок. – М. : Медицина, 1990. – 592 с.
4. Клеточные технологии и тканевая инженерия в лечении длительно незаживающих ран / Ю. С. Винник [и др.] // Вестн. эксперим. и клин. хирургии. – 2011. – Т. IV, № 2. – С. 392–97.
5. Гостищев В. К. Оперативная гнойная хирургия / В. К. Гостищев. – М. : Медицина, 1996. – 416 с.
6. Затолокин В. Д. Влияние водных дисперсных оксидных наноструктур металлов на лечение гнойных ран / В. Д. Затолокин, А. С. Мошкин // Вестн. эксперим. и клин. хирургии. – 2010. – Т. 3, № 1. – С. 44–51.
7. Профилактика раневой инфекции и морфологические аспекты заживления асептической раны / А. Б. Ларичев [и др.] // Вестн. эксперим. и клин. хирургии. – 2011. – Т. IV, № 4. – С. 728–33.
8. Современные взгляды на патофизиологию и лечение гнойных ран / О. Э. Луцевич [и др.] // Хирургия. Журн. им. Н. И. Пирогова. – 2011. – № 5. – С. 72–77.
9. Lacci K. Platelet-rich plasma: support for its use in wound healing / K. Lacci, A. Dardik // Yale J Biol Med. – 2010 Mar. – Vol. 83, N 1. – P. 1–9.
10. Han T. Combining platelet-rich plasma and extracellular matrix-derived peptides promote impaired cutaneus wound healing in vivo / T. Han, H. Wang, Y. Q. Zang // J Craniofac Surg. – 2012 Mar. – Vol. 23, N 2. – P. 439–47.
11. Серов В. В. Соединительная ткань. Функциональная морфология и общая патология / В. В. Серов, А. Б. Шехтер. – М. : Медицина, 1981. – 312 с.
12. Маянский Д. Н. Хроническое воспаление / Д. Н. Маянский. – М. : Медицина, 1991. – 272 с.
13. Бозо И. Я. «Фибробласт» – специализированная клетка или функциональное состояние клеток мезенхимального происхождения / И. Я. Бозо, Р. В. Деев, Г. П. Пинаев // Цитология. – 2010. – Т. 52, № 2. – С. 99–109.
14. Омельяненко Н. П. Соединительная ткань (гистофизиология и биохимия) / Н. П. Омельяненко, Л. И. Слуцкий ; под ред. С. П. Миронова. – 2009. – Т. 1. – М. : Известия. – 379 с.

Адрес для корреспонденции

394000, Российская Федерация, г. Воронеж,
ул. Студенческая, д. 10,
ГБОУ ВПО «Воронежская государственная медицинская академия им. Н.Н. Бурденко»,
кафедра общей хирургии,
тел.раб.: 8 107 473 265-37-35,
e-mail: alexeevant@list.ru,
Глухов Александр Анатольевич

Сведения об авторах

Глухов А.А., д.м.н., профессор, заведующий кафедрой общей хирургии ГБОУ ВПО «Воронежская государственная медицинская академия им. Н.Н. Бурденко».
Алексеева Н.Т., к.м.н., доцент кафедры нормальной анатомии человека ГБОУ ВПО «Воронежская государственная медицинская академия им. Н.Н. Бурденко».
Остроушко А.П., к.м.н., ассистент кафедры общей хирургии ГБОУ ВПО «Воронежская государственная медицинская академия им. Н.Н. Бурденко».

Поступила 1.11.2012 г.