

ИСПОЛЬЗОВАНИЕ ПРИНЦИПОВ “DAMAGE CONTROL” ПРИ ЛЕЧЕНИИ ТЯЖЕЛЫХ ПОВРЕЖДЕНИЙ КОНЕЧНОСТЕЙ

Медицинский центр «Зив», г. Цфат,
Израиль

Высоко-энергетичная травма вызывает глубокие и обширные повреждения тканей, в значительной степени ограничивающие возможности восстановительного лечения и диапазон лечебных мероприятий. В таких случаях более предпочтительными являются малотравматичные методы наружной фиксации переломов, основанные на принципах “Damage control”, позволяющие стабилизировать поврежденный сегмент конечности с минимальной дополнительной травмой, избегающие введения инородных тел в зону повреждения. Кроме того, односторонние аппараты наружной фиксации практически не ограничивают хирургического доступа к поврежденной конечности и не препятствуют последующему закрытию кожных дефектов. Простота метода и относительное короткое время операции важны для пациентов с множественной травмой и в случаях массовых поступлений.

Основные показания к первичной стабилизации стержневыми аппаратами:

- открытые диафизарные, а также открытые внутри- и околоуставные переломы со значительными повреждениями и дефектами мягких тканей, особенно вызванные высоко-энергетичными травмирующими факторами (переломы типа Густило-Андерсен 2-3);
- тяжелое общее состояние пострадавшего после множественной или сочетанной травмы, требующее минимально-травматичной, бескровной и быстрой стабилизации переломов конечностей;
- неустойчивые переломы таза у гемодинамически нестабильных пациентов.

Последующая окончательная репозиция и стабильная фиксация в аппарате Илизарова обеспечивает раннюю мобилизацию, включая полную осевую нагрузку, стимулируя костное сращение, и заживление поврежденных мягких тканей.

Минимально-инвазивное этапное лечение в аппаратах наружной фиксации, основанное на принципах “Damage control”, позволяет сохранить тяжело поврежденные конечности и добиться их функционального восстановления, даже в случаях обширных разрушений и дефектов костных и мягких тканей, а также у пациентов в критическом состоянии.

Ключевые слова: высокоэнергетичные повреждения конечностей, “Damage Control”, этапное лечение, аппараты внешней фиксации

High-energy injuries cause deep and extensive damages to soft tissue, to a certain extent restricting possibilities of the restorative treatment and range of medical procedures. Less traumatic methods of external fixation of fractures based on the “Damage control” principles permitting to stabilize the damaged segment of the limb with minimal additional trauma avoiding introducing foreign bodies in the damage zone are more preferable in such cases. Besides, one-side apparatuses of the external fixation practically don't restrict surgical access to a damaged limb and don't prevent further skin defects closure. Simplicity of this method and relatively short duration of the operation are significant for patients with multiple traumas and in cases of mass hospitalization.

The main indications for the primary stabilization with the tubular apparatuses are

- open diaphyseal and open intra- and periarticular fractures with significant damages and soft tissue defects, especially due to high-energy traumatic factors (such as Gustilo-Andersen 2-3 fractures);
- severe general condition of the victim after multiple or combined traumas requiring minimally traumatic, bloodless and rapid stabilization of the limb fractures;
- unstable fractures of the pelvis in hemodynamically unstable patients.

Further final reposition and stable fixation in the Ilizarov apparatus promotes early mobilization, including the full axial load, stimulating bone fusion and healing of the damaged soft tissues.

Minimally invasive staged treatment in the apparatuses of external fixation based on the “Damage control” principles permits to save severe-damaged limbs and to contribute to their functional recovery, in cases of extensive damage and defects of osseous and soft tissues, as well as in patients in critical condition.

Keywords: high-energy limb injury, “Damage control”, staged treatment, apparatuses of external fixation

Novosti Khirurgii. 2012; Vol 20 (3): 128-132

Following “damage control” principles at severe limb injuries treatment

A.A. Lerner, M.V. Fomenko

Современная высокоэнергетичная травма вызывает глубокие и обширные повреждения тканей, в значительной степени ограничивающие возможности восстановительного лечения

и диапазон лечебных мероприятий. Основными факторами при выборе оптимального метода лечения открытых переломов костей конечностей, является состояние мягких тка-

ней, степень, глубина и распространенность их повреждения, что определяет тактику и ход лечебного процесса, а также его исход и отдаленные результаты [1-6].

В отличие от открытых переломов с относительно небольшим повреждением мягких тканей, (тип 1 или 2 согласно классификации Густило-Андерсен), где используются, как правило, методы внутреннего остеосинтеза, применяемые для фиксации закрытых переломов подобной конфигурации (внутрикостный или накостной остеосинтез), открытые переломы типа 3 со значительной степенью повреждения мягких тканей требуют подхода, основанного на принципах максимально щадящего отношения к тканям, и по возможности, атравматичных методов костной фиксации. Одномоментное оперативное вправление таких переломов, а также оперативный доступ, используемый для процедуры погружной внутренней фиксации, приводят к дополнительной травматизации тканей (так называемый вторичный удар – “second hit”), что чревато возможными проблемами заживления ран, а также гнойно-септическими осложнениями. Погружной хирургический имплантат – внутренний-фиксатор может явиться в таких случаях инородным телом, поддерживающим воспалительный процесс, особенно при лечении пациентов со значительными повреждениями или дефектами мягких тканей, а также недостаточным укрытием костных отломков и самого места перелома.

В связи с этим, при лечении пациентов со значительными повреждениями мягких тканей более предпочтительными являются малотравматичные методы наружной фиксации переломов, позволяющие стабилизировать поврежденный сегмент конечности с минимальной дополнительной травмой, избегающие введения инородных тел в зону повреждения и не вызывающие дополнительную кровопотерю.

Фиксация костных отломков в стержневом одностороннем аппарате наружной фиксации является методом быстрой и эффективной стабилизации переломов, обеспечивающим достаточный хирургический доступ для проведения необходимых сосудистых и пластических оперативных вмешательств, раннюю мобилизацию и транспортировку, а также облегчающим послеоперационное ведение пострадавших после множественной травмы.

Важным преимуществом является простота метода и относительно короткий промежуток времени, требуемый для стабилизации перелома (до 20-30 минут для фиксации поврежденного сегмента) [5, 7, 8], что важно

при лечении пациентов, страдающих от последствий множественной травмы, а также в случаях массового поступления пострадавших (террористические акты, стихийные бедствия, техногенные катастрофы).

Односторонняя конфигурация фиксатора и введение стержней в кость лишь с одной стороны конечности уменьшают риск ятрогенных повреждений сосудов и нервов, уменьшают степень «прошивания» мышц, особенно при стабилизации переломов в проксимальных отделах конечностей. Различные стержневые аппараты наружной фиксации, такие, как: АО, Prefix, Hoffmann, Orthofix, Dinafix, EBI и другие конструкции – широко используются в мировой практике с учетом индивидуальных особенностей каждого клинического случая [3, 4, 6, 7, 8, 9, 10].

Основные показания к остеосинтезу стержневыми аппаратами наружной фиксации:

– открытые диафизарные, а также открытые внутри- и околоуставные переломы со значительными повреждениями и дефектами мягких тканей, особенно вызванные высокоэнергетичными травмирующими факторами (переломы типа Густило-Андерсен 2-3);

– тяжелое общее состояние пострадавшего после множественной или сочетанной травмы, требующее минимально-травматичной, бескровной и быстрой стабилизации переломов конечностей;

– неустойчивые переломы таза у гемодинамически нестабильных пациентов.

После проведения комплекса мероприятий по стабилизации общего состояния пострадавших производится фиксация переломов, сопровождаемая радикальной первичной хирургической обработкой с массивными промываниями и тщательным иссечением всех нежизнеспособных тканей [8, 10]. При необходимости осуществляется реконструкция поврежденных кровеносных сосудов. Временное сосудистое шунтирование позволяет восстановить дистальное кровоснабжение при относительно позднем поступлении пострадавших. Фасциотомия производится в процессе первичной хирургической обработки при наличии признаков компартмент-синдрома, а также при лечении переломов, осложненных сосудистыми повреждениями. При тяжелом общем состоянии пострадавших ограничиваются фиксацией с восстановлением клинической оси конечности, не стремясь при этом к анатомическому вправлению костных отломков. Основным при этом является стремление избежать дополнительного повторного травмирования конечности, серьезно поврежденной

в результате первичной травмы. Минимально-травматичная быстрая стабилизация тяжелых гемодинамически-нестабильных пострадавших — Damage control, а также критических поврежденной конечностей — Local damage control, позволяет стабилизировать общее и местное состояние, обеспечив последующее реконструктивное лечение при соответствующих условиях. Первичная лечебная процедура должна быть минимально травматичной и кратковременной, с тем, чтобы в минимальной степени отразиться на общем состоянии пациента, а также на состоянии поврежденной конечности [11]. Важно добиться стабилизации при устраненном грубом смещении отломков (ротационном и осевом) и отсутствия их давления на кожу и сосудисто-нервные структуры. Пара пяти или шестимиллиметровых резьбовых стержней обычно вводится в каждый из основных костных отломков (проксимального и дистального). При фиксации переломов бедренной кости резьбовые стержни обычно вводятся с наружной стороны бедра, а при стабилизации переломов голени они могут быть введены как с передне-внутренней, так и с передне-наружной стороны (рис. 1, см. цв. вкладыш).

Для предотвращения послеоперационных ограничений движений в смежных суставах, резьбовые стержни должны быть введены в кость в области функционально-нейтральных зон, а также в местах с минимальной трансфиксацией мягких тканей. Несмотря на наличие стандартных рекомендуемых схем наружной фиксации, каждый пациент нуждается в индивидуальном подходе при выборе мест введения фиксационных элементов в кость.

Желательна широкая база фиксации костных отломков, стержни в области перелома вводятся на расстоянии 4-5 сантиметров от концов костных отломков, а проксимальный и дистальный стержни вводятся в метафизарных зонах. Чем шире база фиксации, тем стабильнее аппарат наружной фиксации, тем меньше вероятность последующего расшатывания стержней и воспаления вокруг них, и меньше возможность вторичного смещения отломков в период фиксации в аппарате. Кроме того, широкий захват костных отломков облегчает процедуру вправления переломов. При фиксации коротких отломков дистальной бедренной, проксимальной или дистальной большеберцовой костей желательна использование трех резьбовых стержней Шанца, два из которых вводятся в метафизарную кость на одном уровне (так называемая — Delta frame), избегая трансфиксации коллатеральных связок и мышечно-сухожильных элементов с целью сохранения возмож-

ности ранних послеоперационных движений в близлежащих суставах. Трубки, фиксирующие концы стержней, введенные в каждый отломок, соединяются между собой парой конекторов, которые по завершении манипуляции и достижении желательной позиции костных отломков фиксируют. Уменьшение расстояния между костью и наружной трубкой фиксатора повышает стабильность фиксации перелома.

При лечении внутрисуставных и околосуставных переломов, а также при значительных повреждениях суставной капсулы и связочного аппарата может возникнуть необходимость во временной чрессуставной фиксации (временная блокировка сустава).

При проведении наружной фиксации переломов костей верхних конечностей используются стержни меньшего диаметра — плечевая кость обычно фиксируется 5-миллиметровыми стержнями, а для фиксации костей предплечья и кисти предпочтительны стержни с диаметром 3,5 и 2,7 миллиметра.

Состояние мягких тканей, распространенность и глубина их повреждения, их дефект являются определяющими выбора метода лечения пострадавших после тяжелых высокоэнергетических травм. Качество и тщательность первичной хирургической обработки являются критическими, определяющими прогноз лечения. Уникальные возможности метода Г.А. Илизарова в последующем замещении посттравматических и постхирургических дефектов кости и мягких тканей позволяют произвести первичную хирургическую обработку в полном объеме с максимально необходимой радикальностью, обеспечивающей неосложненное заживление раны.

Первичный шов раны недопустим при лечении пострадавших от травмы высокой энергии, особенно боевой огнестрельной или минно-взрывной травмы, повреждений в результате сдавления тканей конечности (рис. 2, см. цв. вкладыш). Использование наводящих швов возможно лишь для укрытия обнаженных костных фрагментов окружающими мышечными тканями. Рана обычно укрывается влажными салфетками. В ряде случаев требуются повторные хирургические обработки ран.

Закрывание ран обычно производится через пять — семь дней при помощи первично-отсроченных швов, тканевых лоскутов, пересадки кожи; сочетаемое с окончательной репозицией перелома и фиксацией костных отломков (рис. 3, см. цв. вкладыш). Внутренняя фиксация с использованием современных блокирующих внутрикостных стержней или на костных пластинок применяется при удовлетворитель-

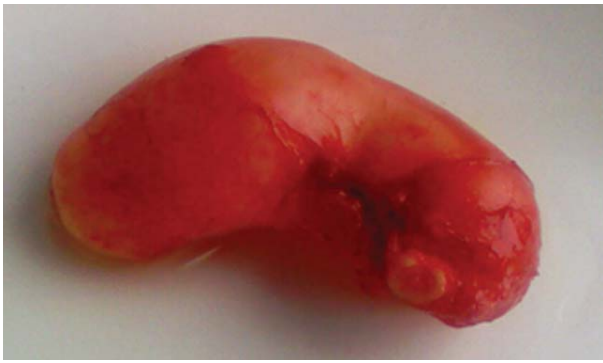

Рис. 2. (к статье И.В. Мишина с соавт.)
Макропрепарат удаленного мукоцеле червеобразного отростка

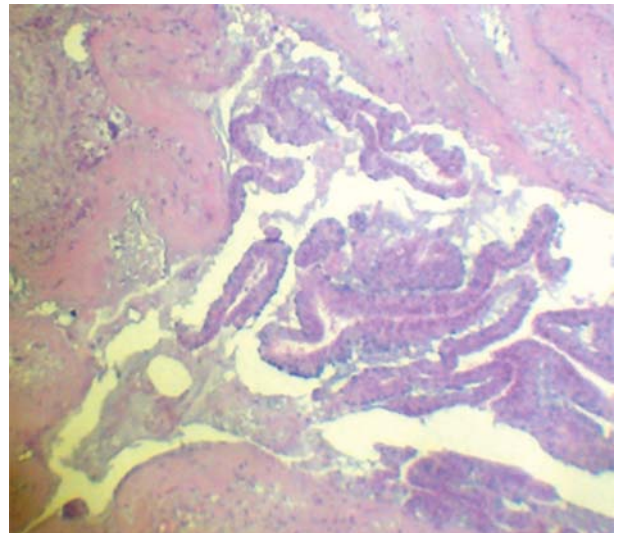


Рис. 3. (к статье И.В. Мишина с соавт.)
Микрофото: цистаденома червеобразного отростка (окраска гематаксилин-эозин, $\times 40$)

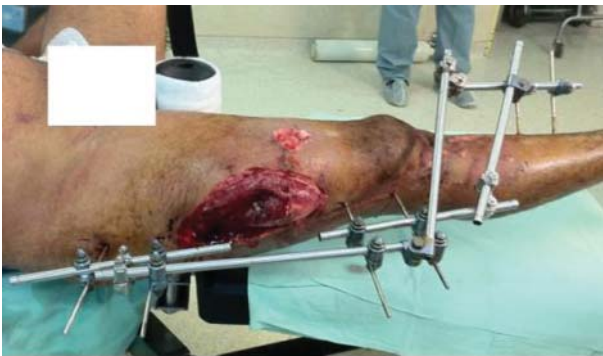

Рис. 1. (к статье А.А. Лернера с соавт.)
Наружная фиксация правой нижней конечности с временным блокированием коленного сустава при помощи стержневого аппарата наружной фиксации Damade control при лечении открытого перелома правого бедра с дефектом мягких тканей и закрытого перелома правой голени

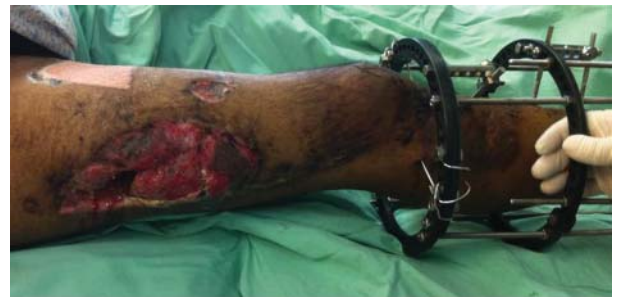

Рис. 2. (к статье А.А. Лернера с соавт.)
После общей стабилизации пострадавшего выполнена внутренняя фиксация бедренной кости стержнем. Открытое ведение раны бедра. Перелом голени фиксирован аппаратом Илизарова

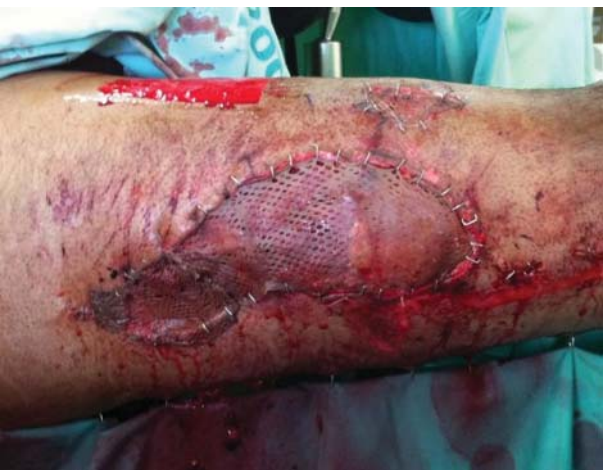

Рис. 3. (к статье А.А. Лернера с соавт.)
Гранулирующая рана правого бедра укрыта расщепленным кожным лоскутом

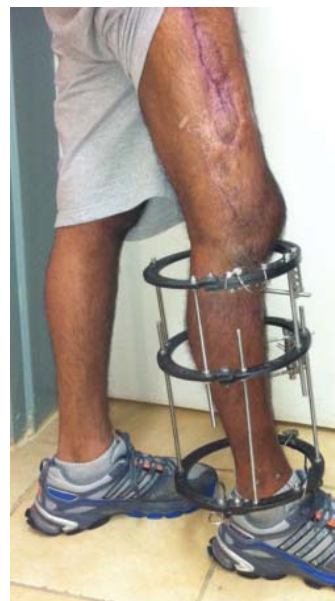

Рис. 4. (к статье А.А. Лернера с соавт.)
Полная ранняя функциональная нагрузка на правую нижнюю конечность в процессе лечения

ном состоянии мягких тканей. В случаях их неудовлетворительного состояния желательно продолжить лечение при помощи минимально-инвазивных методов наружной внеочаговой фиксации, осуществив переход от одностороннего аппарата к кольцевому аппарату Илизарова, который позволяет обеспечить возможность закрытого вправления костных отломков у большинства пациентов.

Включение некоторых стержней первичного одностороннего фиксатора в кольцевой аппарат Илизарова позволяет создавать гибридные конструкции, что уменьшает трансфиксацию мягких тканей, особенно в области проксимальных отделов бедра и плеча, снизить травматичность операции и сократить ее время. У пациентов с «плавающим суставом» аппараты на бедре и голени, и, соответственно, на плече и предплечье соединяются в оси вращения сустава с помощью шарнирных узлов, собранных из стандартных деталей набора Илизарова, что позволяет начать движения на ранних стадиях лечения. Очень важно при этом правильно определить ось вращения сустава, тогда как ошибки в ее выборе чреваты возможным повреждением суставных поверхностей, ограничением движений, а также вторичным смещением костных отломков. Раздельная фиксация отломков локтевой и лучевой костей при переломах предплечья позволяет обеспечить ранние пронационно-супинационные движения. Трехмерная стабильность фиксации в аппарате Илизарова является достаточной не только для ранней мобилизации поврежденных конечностей у всех пострадавших, но также позволяет обеспечить раннюю полную осевую нагрузку при стоянии и ходьбе, даже у пострадавших с переломами костей обеих нижних конечностей (рис. 4, см. цв. вкладыш).

Поверхностная спицевая инфекция обычно успешно купируется местными антисептиками и оральным приемом антибиотиков. Случаев хронического остеомиелита после радикальной ПХО и минимально-инвазивной наружной фиксации, как правило, не отмечается. Неврологический дефицит, отмеченный у ряда пациентов при поступлении, в большинстве случаев постепенно регрессировал от двух до девяти месяцев после травмы, что совпадает с результатами G.E. Omer, сообщавшем о 70% восстановлении при повреждении периферических нервов после огнестрельных ранений [12].

Заключение

Мы считаем, что односторонние стержне-

вые аппараты наружной фиксации позволяют произвести костную фиксацию с минимальными затратами времени, что немаловажно в комплексе первичных лечебных мероприятий по стабилизации раненых с множественными и сочетанными травмами - "Damage control orthopaedics". Кроме того, они практически не ограничивают хирургического доступа к поврежденной конечности.

Окончательная хирургическая реконструкция поврежденной кости осуществляется после стабилизации общего состояния пострадавшего и при наличии соответствующих местных условий: достаточное укрытие мягкими тканями костных отломков и места перелома. В таких случаях общепринят переход на методы внутренней фиксации, в основном на внутрикостные и накостные.

При значительных и обширных повреждениях, а также дефектах мягких тканей, внутренняя костная фиксация представляется проблематичной и чреватой осложнениями. При лечении таких пациентов желательно производить внеочаговый остеосинтез в аппаратах наружной фиксации. Кольцевой аппарат Илизарова обеспечивает стабилизацию костных отломков, сохраняя возможность одномоментного или постепенного устранения деформации и замещения костных дефектов методом дистракционно-компрессионного остеосинтеза [6, 13, 14].

Стабильная фиксация позволяет производить раннюю мобилизацию, включая полную осевую нагрузку. Ранние контролируемые движения и функциональная нагрузка стимулируют не только костное сращение, но и заживление поврежденных сухожилий, связочного аппарата и скелетных мышц [11, 13].

Минимально-инвазивное этапное лечение в аппаратах наружной фиксации, основанное на принципах "Damage control", позволяет сохранить тяжелоповрежденные конечности и добиться их функционального восстановления, даже в случаях обширных разрушений и дефектов костных и мягких тканей, а также у пациентов в критическом состоянии.

ЛИТЕРАТУРА

1. Минно-взрывная травма / Э. А. Нечаев [и др.]. – СПб. : Альд, 1994. – 488 с.
2. Foglar C. Gunshot wounds of the forearm / C. Foglar, M. Ibarra, T. Miclau // Injury. – 1997. – Vol. 28. – Suppl. 3. – P. 18–22.
3. External fixation as a primary and definitive treatment of open limb fractures / B. Has [et al.] // Injury. – 1995. – Vol. 26, N 4. – P. 245–248.
4. Kenwright J. The principles of use of external fixation

- / J. Kenwright // Curr. Orthop. – 1992. – Vol. 6. – P. 214–219.
5. External fixation in war traumatology: report from the Rwandese war / F. Labeu [et al.] // J. Trauma. – 1996. – Vol. 40. – Suppl. 3. – P. 223–227.
6. Saleh, M. Limb reconstruction after high-energy trauma / M. Saleh, L. Yang, M. Sims // Br. Med. Bull. – 1999. – Vol. 55, N 4. – P. 870–884.
7. Lerner A. Severe Injuries to the Limbs. Staged. Treatment / A. Lerner, D. Reis, M. Soudry. – Berlin : Springer-Verlag-Heidelberg, 2007. – 235 p.
8. Lerner A. Armed Conflict Injuries to the Extremities. A Treatment Manual / A. Lerner, M. Soudry. – Berlin : Springer-Verlag-Heidelberg, 2007. – 407 p.
9. Lerner A. Hybrid external fixation in high-energy elbow fractures: a modular system with a promising future / A. Lerner, M. Soudry // J. Trauma. – 2000. – Vol. 49. – P. 1017–1022.
10. Norris R. I. Soft-tissue injuries associated with high-energy extremity trauma: principles of management / R. I. Norris, J. F. Kellam // J. Am. Acad. Orthop. Surg. – 1997. – Vol. 5, N 1. – P. 37–46.
11. Johnson K. D. Incidence of adult respiratory distress syndrome in patients with multiple musculoskeletal injuries: effect of early operative stabilization of fractures / K. D. Johnson, A. Cadambi, G. B. Seibert // J. Trauma. – 1985. – Vol. 25. – P. 375–384.
12. Omer G. E. Jr. Injuries to nerves of the upper extremity / G. E. Jr. Omer // J. Bone. J. Surg. Am. – 1974. – Vol. 56-A. – P. 1615–1624.
13. Buckwalter J. A. Loading of healing bone, fibrous tissue, and muscle: implications for orthopaedic practice / J. A. Buckwalter, A. J. Grodzinsky // J. Am. Acad. Orthop Surg. – 1999. – Vol. 7. – P. 291–299.
14. Ilizarov G. A. The transosseous osteosynthesis: theoretical and clinical aspects of the regeneration and growth of tissue / G. A. Ilizarov. – New-York : Springer, 1992. – 589 p.

Адрес для корреспонденции

13100, Израиль, г. Цфат,
Медицинский центр «Зив»,
отделения ортопедии,
тел. раб: 972 4 682-86-41,
тел. моб.: 972 50 626-60-58,
e-mail: alex_lerner@yahoo.com,
Лернер Александр Аронович

Сведения об авторах

Лернер А.А., старший лектор медицинского факультета Бар-Иланского университета, директор отделения ортопедии, медицинский центр «Зив»,

г. Цфат, Израиль.
Фоменко М.В., к.м.н., врач отделения ортопедии, медицинский центр «Зив», г. Цфат, Израиль.

Поступила 07.03.2012 г.

ЧИТАЙТЕ В СЛЕДУЮЩЕМ НОМЕРЕ

А.А. БАЕШКО С СОАВТ.

**ПЕННАЯ СКЛЕРОТЕРАПИЯ:
ИСТОРИЯ РАЗВИТИЯ И СОВРЕМЕННЫЕ ДАННЫЕ**