

А.П. ВАСИЛЕВИЧ¹, А.И. ПРОТАСЕВИЧ¹, О.А. КУДЕЛИЧ¹,
А.А. ТРОЯНОВ¹, О.А. ЮДИНА²

ГИГАНТСКАЯ КИСТА ЛЕВОГО НАДПОЧЕЧНИКА: ТРУДНОСТЬ ДИАГНОСТИКИ В ДООПЕРАЦИОННОМ ПЕРИОДЕ

УО «Белорусский государственный медицинский университет»¹,
УЗ «Городское клиническое патологоанатомическое бюро»², г. Минск,
Республика Беларусь

Представлен случай успешного лечения редкой хирургической патологии – гигантской кисты левого надпочечника. Показана трудность диагностики в дооперационном периоде, описан ход операции, даны рекомендации.

Ключевые слова: надпочечник, гигантская киста, лечение

The case of successful treatment of a rare surgical pathology – a giant cyst of the left adrenal gland is presented. Difficulty of diagnostics in the preoperative period is shown, the operation course is described and recommendations are made.

Keywords: an adrenal gland, a giant cyst, treatment

Введение

Кисты надпочечника, как правило, являются случайной находкой, частота обнаружения их при вскрытии составляет 0,06-0,18% [1]. Впервые описана венским анатомом Grisellius в 1670 году [1, 2]. Кисты размером более 10 см в диаметре встречаются очень редко и на сегодняшний день в литературе описано около 600 клинических наблюдений [3, 4]. Пик заболеваемости регистрируется в 40-50 лет, соотношение мужчин и женщин – 1:3 [5].

Обычно кисты надпочечников менее 10 см в диаметре протекают бессимптомно и обнаруживаются случайно при УЗИ или КТ органов брюшной полости. Составляют они около 6% от всех инциденталом надпочечников [6, 7]. Появление клинических симптомов связано с расположением кисты и увеличением ее размеров. Наиболее часто пациенты предъявляют жалобы на боли в животе, спине, повышение артериального давления. Гигантские кисты надпочечников обычно представляют диагностическую загадку для хирурга из-за трудностей в дифференциальной диагностике с кистами почек, поджелудочной железы, селезенки. Анализ литературы показывает, что такие гигантские кисты надпочечников первоначально принимают за псевдокисту поджелудочной железы, и правильный диагноз устанавливается только во время операции [8].

Морфологически различают четыре типа

кист надпочечников: псевдокисты (39%), эпителиальные (9%), паразитарные (7%) и эндотелиальные кисты (45%). Последние делятся на сосудистые и лимфатические [5, 9]. Истинные эпителиальные кисты выстланы цилиндрическим эпителием из коркового слоя надпочечника или из эпителия мигрировавших клеток секреторной части почки. Истинные эндотелиальные кисты возникают вследствие эктазии кровеносных и лимфатических сосудов. Паразитарные, в большинстве случаев, обусловлены инвазией гитаридного эхинококка [10]. Истинные причины возникновения псевдокист не установлены, предположительно это следствие кровоизлияния в здоровую ткань надпочечника, травмы, инфекции [11, 12].

Выбор метода лечения и хирургическая тактика определяются размерами кисты и ее клиническими проявлениями. Пациенты с кистами до 4 см и толщиной стенки менее 3 мм, без осложнений и признаков малигнизации, подлежат динамическому наблюдению. Размеры кисты более 5 см, быстрый ее рост, кровотечение в полость кисты, признаки малигнизации являются показанием к хирургическому лечению [13].

Описание клинического случая

Пациентка М. 1953 г.р. поступила в отделение экстренной хирургии 10 ГКБ г. Минска в 2010 году с предварительным диагнозом: хроничес-

кий панкреатит в стадии обострения, киста поджелудочной железы. Из анамнеза известно, что с 1992 года наблюдалась амбулаторно у хирурга по поводу кисты поджелудочной железы. За последние два года отмечала значительный рост пальпируемого образования.

При поступлении состояние удовлетворительное. Предъявляла жалобы на чувство тяжести в эпигастральной и левой мезогастральной области, деформацию передней брюшной стенки в этой зоне, повышение артериального давления до 150/90 мм рт.ст. Объективно: живот участвовал в акте дыхания, при пальпации был мягким, безболезненным, перитонеальные симптомы не определялись. Наблюдалась асимметрия живота – в левой половине пальпировалось плотно-эластичное образование 15×15 см, безболезненное, малосмещаемое, деформирующее переднюю брюшную стенку.

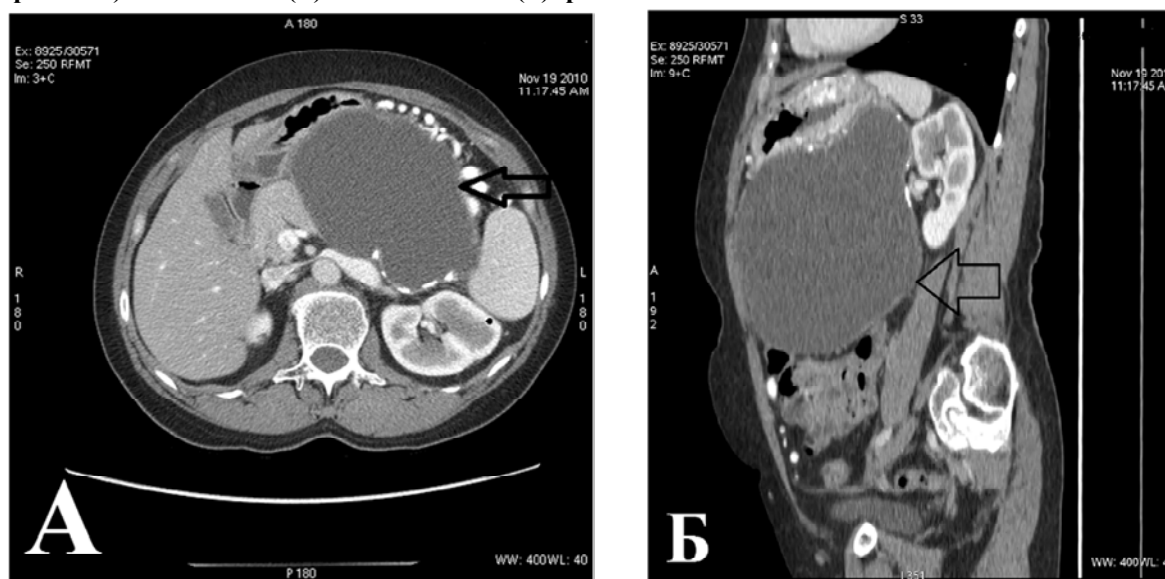
Выполнены общеклинические анализы крови, мочи, биохимический анализ крови, коагулограмма. Выявлено повышение диастазы мочи в два раза выше нормы. Гормоны надпочечников до операции не определялись. При рентгенологическом обследовании грудной клетки отклонений от нормы не обнаружено. При ФГДС выявлен хронический гастрит и деформация просвета желудка за счет сдавления извне. По данным УЗИ органов брюшной полости: поджелудочная железа – головка 28 мм, тело 21 мм, хвост четко не визуализировался, контуры ровные, структура ее однородная, экзогенность повышена, вирсунгов проток не расширен. В про-

екции хвоста определялось многокамерное жидкостное образование 170×130 мм с неровными контурами, неоднородным содержимым, стенки его толщиной до 5 мм. Со стороны других органов патологии не выявлено.

По данным КТ органов брюшной полости с болюсным усилением в проекции хвоста и части тела поджелудочной железы (с распространением в сторону сальниковой сумки и вниз до входа в таз, оттесняя желудок кпереди, левую почку кзади), определялось больших размеров 170×116×165 мм кистозное образование. Оно имело четкие ровные контуры, стенку толщиной до 3-4 мм (местами до 5-6 мм), накапливало контрастное вещество, определялись участки кальцификации. Содержимое кисты было относительно однородным с плотностью 11-13 ед. Хаунсфилда. Печень, селезенка, почки, надпочечники без особенностей (рис. 1).

Пациентке был выставлен диагноз: хронический панкреатит, псевдокиста поджелудочной железы больших размеров. 24 ноября 2010 г. выполнена лапаротомия. После вскрытия сальниковой сумки в забрюшинном пространстве слева обнаружено кистозное образование больших размеров. Выполнена пункция кисты, получено около 3 литров опалесцирующей, желто-коричневого цвета жидкости. Бактериологическое исследование: посев роста не дал. Цитологическое исследование: атипичных клеток не обнаружено. Кистозное образование было отделено от ткани поджелудочной железы, левой почки (рис. 2, см. цв. вкладыш). Поскольку со-

Рис. 1. КТ ОБП пациентки М. Кистозное образование, с участками кальцификации в стенке (указано стрелками). Аксиальный (А) и сагиттальный (Б) срезы



суды селезенки были распластаны по стенке кисты, выполнено удаление кисты со спленэктомией. Операция завершилась дренированием брюшной полости. Послеоперационный период протекал без осложнений, швы сняты на 8-е сутки, пациентка в удовлетворительном состоянии выписана домой.

Макропрепарат: кистозное образование в диаметре до 15 см, внутренняя стенка неровная с очагами бурого цвета, местами имелись серо-желтые участки хрящевой плотности (рис. 3, см. цв. вкладыш).

Гистологическое исследование: стенка кистозного образования представлена грубоволокнистой фиброзной тканью с эпителиальной выстилкой (истинная киста), местами с замурованными атрофичными клетками коры надпочечника и участками кальциноза (рис. 4, см. цв. вкладыш).

Через три месяца после операции пациентка госпитализирована в хирургический стационар 10 ГКБ для контрольного обследования. Отмечено снижение систолического давления со 150 до 130 мм рт.ст. Выполнены общеклинические анализы крови, мочи, УЗИ органов брюшной полости, определены гормоны надпочечников – отклонений от нормы не выявлено.

Заключение

Представлен клинический случай, редкого заболевания – гигантская истинная эпителиальная киста надпочечников, которая длительное время протекала бессимптомно. Несмотря на данные УЗИ и КТ органов брюшной полости, правильный диагноз удалось поставить только во время операции.

Анализ данного случая позволяет нам рекомендовать у пациентов с большими кистами в верхнем отделе живота определять гормоны надпочечников для исключения гормональноактивных образований.

ЛИТЕРАТУРА

1. Hemorrhagic adrenal pseudocyst: laparoscopic treatment / H. A. Amarillo [et al.] // Surg. Endosc. – 2004. – Vol. 18. – P. 1539.
2. Tagge, D. U. Giant adrenal cyst: management and

review of the literature. / D. U. Tagge, P. L. Baron // Am. Surg. – 1997. – Vol. 63, N 8. – P. 744-746.

3. Epithelial cyst of the adrenal gland: an unusual cause of recurrent flank pain / F. Reiher [et al.] // The J. of Urology. – 1997. – Vol. 157. – Is. 6. – P. 2238.

4. Uncommon adrenal masses: CT and MRI features with histopathologic correlation / Y. K. Guo [et al.] // European J. of Radiology. – 2007. – Vol. 62. – Is. 6. – P. 359-370.

5. Abeshouse, G. A. Adrenal cysts: review of the literature and report of three cases / G. A. Abeshouse, R. B. Goldstein, B. S. Abeshouse // J. Urol. – 1959. – Vol. 81. – P. 711-719.

6. Surgical management of adrenal cysts: single-institution experience / A. S. El-Hefnawy [et al.] // BJU Int. – 2009. – Vol. 104. – Is. 6. – P. 847-850.

7. Suh, J. True adrenal mesothelial cyst in a patient with flank pain and hematuria – a case report / J. Suh, A. Heimann, H. Cohen // Endocrine pathology. – 2008. – Vol. 19, N 3. – P. 203-205.

8. Giant adrenal cyst presenting as a diagnostic dilemma: a case report / N. Singh [et al.] // Int. surgery. – 2005. – Vol. 90. – P. 78-80.

9. Detection of adrenal and retroperitoneal masses in a general health examination system / N. Masumori [et al.] // Urology. – 1998. – Vol. 52. – P. 572-576.

10. Клиническая хирургия: национальное руководство: в 3-х т. / под ред. В. С. Савельева, А. И. Кириенко. – М.: ГЭОТАР-Медиа, 2009. – Т. 2. – 832 с. (Сер. Национальные рук.).

11 Case records of the Massachusetts General Hospital: weekly clinicopathological exercises, case 15-1992. A 23-year-old woman with a painful mass in the right adrenal region / R. E. Scully [et al.] // New Engl. J. Med. – 1992. – Vol. 326. – P. 1008-1015.

12. Outwater, E. Clinically significant adrenal hemorrhages secondary to metastases: computed tomographic observations / E. Outwater, M. S. Bankoff // Clin. Imaging. – 1989. – Vol. 13. – P. 195-200.

13. Pheochromocytoma in an incidentally discovered asymptomatic cystic adrenal mass / P. J. Klingler [et al.] // Mayo Clin. Proc. – 2000. – Vol. 75, N 5. – P. 517-520.

Адрес для корреспонденции

220116, Республика Беларусь,
г. Минск, пр. Дзержинского, 83,
Белорусский государственный
медицинский университет,
1-я кафедра хирургических болезней,
тел. моб.: +375 29 128-07-83,
e-mail: kudelichsurg@gmail.com,
Куделич О.А.

Поступила 30.05.2011 г.

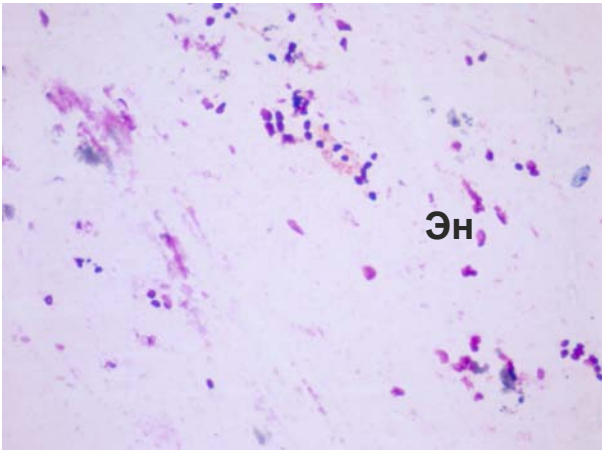


Рис. 7 (к статье Ю.С. Небылицина с соавт.). Увеличение содержания фибробластов, фиброцитов, эндотелиоцитов. Эн – эндотелиоциты. Окраска 0,1% метиленовым синим. (×90).

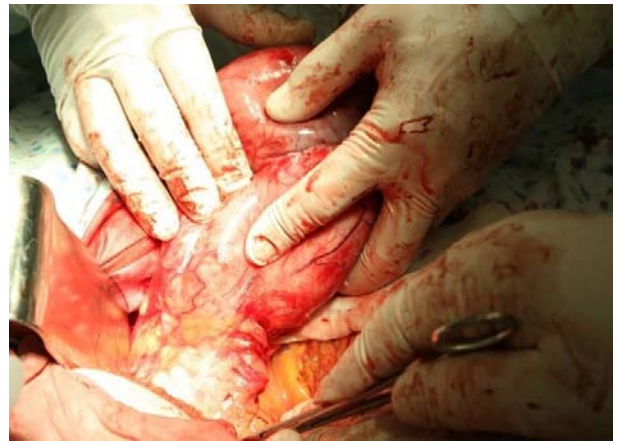

Рис. 2 (к статье А.П. Василевича с соавт.). Этап операции. Выделение кисты

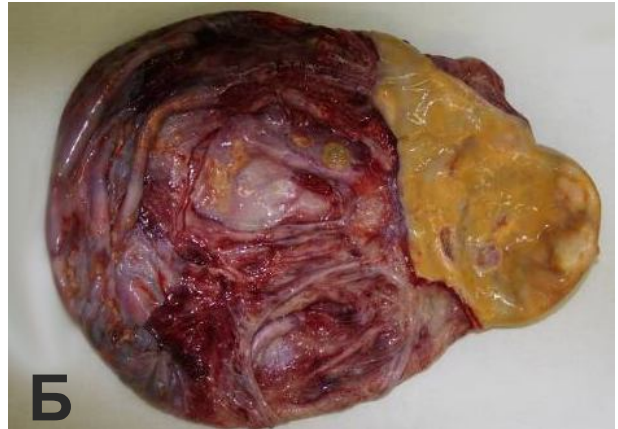
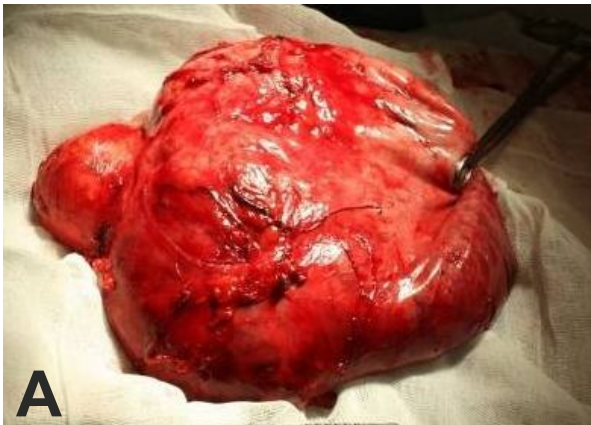
Рис. 3 (к статье А.П. Василевича с соавт.). Макропрепарат: А – удаленная киста. Б – внутренняя сторона стенки удаленной кисты, с сохраненной тканью коры надпочечника

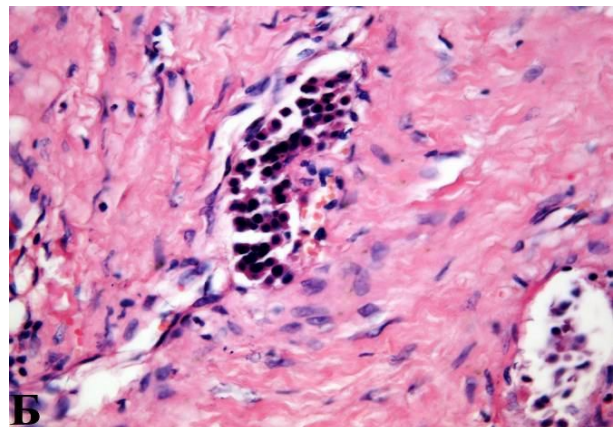
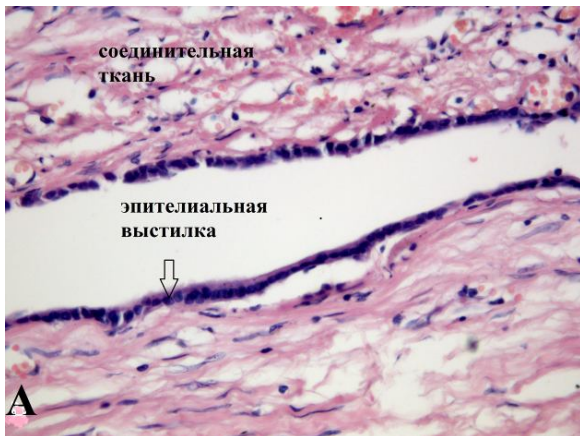

Рис. 4 (к статье А.П. Василевича с соавт.). Микропрепарат. А - полость кисты выстлана призматическим эпителием. Б - ткань коры надпочечника в стенке кисты. Гематоксилин-эозин. (×40).