

А.В. ШИЛЕНОК, А.Т. ЩАСТНЫЙ

**ТКАНЕВАЯ ДОППЛЕРОГРАФИЯ КАК НОВЫЙ СПОСОБ
ДИФФЕРЕНЦИАЛЬНОЙ ДИАГНОСТИКИ ХРОНИЧЕСКОГО ПАНКРЕАТИТА И
РАКА ПОДЖЕЛУДОЧНОЙ ЖЕЛЕЗЫ**

УЗ «Витебская областная клиническая больница»,
УО «Витебский государственный медицинский университет»,
Республика Беларусь

Представлены результаты ультразвуковых исследований у 54 больных хроническим панкреатитом и раком поджелудочной железы. Установлено, что тканевая доплерография наиболее информативный неинвазивный метод дифференциальной диагностики хронического панкреатита и рака поджелудочной железы. Проведение ультразвукового исследования с тканевой доплерографией может рассматриваться как окончательная неинвазивная диагностика рака поджелудочной железы.

Ключевые слова: тканевая доплерография, цветовое доплеровское картирование, биопсия поджелудочной железы, интраоперационное ультразвуковое исследование, хронический панкреатит, рак поджелудочной железы.

The results of ultrasound examinations in 54 patients with chronic pancreatitis and cancer of the pancreas are presented in the article. It has been found out that the tissue Doppler analysis is the most informative method of the non-invasive differential diagnostics of chronic pancreatitis and cancer of the pancreas. Application of ultrasound examination with tissue Doppler study of the pancreas must be considered as a final noninvasive diagnostics of cancer of the pancreas.

Keywords: tissue Doppler analysis, color flow mapping, biopsy of the pancreas, interoperation ultrasound examination, chronic pancreatitis, cancer of the pancreas.

Компьютерная и магниторезонансная томография являются высокоинформативными методами диагностики патологии поджелудочной железы, однако обладают рядом существенных недостатков, к которым относится высокая стоимость и сложность исследования, лучевая нагрузка, а также невозможность верификации выявленного очага в поджелудочной железе, т.к. псевдотуморозный панкреатит и рак поджелудочной железы не имеют существенных различий, гарантирующих проведение их дифференциальной диагностики.

Ультразвуковое исследование (УЗИ) в настоящее время наиболее доступно в пер-

вичной диагностике заболеваний поджелудочной железы. Возрастающие возможности УЗИ позволяют исчерпывающе оценить изменения в поджелудочной железе. При возникновении трудностей в интерпретации обнаруженных очаговых изменений и необходимости проведения дифференциальной диагностики между хроническим панкреатитом и раком поджелудочной железы используются специальные методики, которые дополняют стандартное ультразвуковое исследование поджелудочной железы [1, 5].

Наиболее широко и часто применяется метод дуплексного сканирования с ис-

пользованием режимов цветового доплеровского картирования (ЦДК или режим CFM – color flow mapping) двухмерное изображение биологических структур, в котором скорость движения отдельных элементов отображается с помощью цвета различных оттенков или его разновидности: энергетической доплерографии (PD–Power Doppler), дополняемый трехмерной реконструкцией ангиоархитектоники области поджелудочной железы. Дуплексное сканирование может проводиться с использованием двуокиси углерода (микропузырьков CO₂) в качестве контрастного вещества. Применение дуплексного сканирования дает информацию о степени вовлечения в процесс или интактном состоянии прилежащих магистральных сосудов системы воротной вены, нижней поллой вены, а также аорты и ее ветвей, позволяет изучать кровотоки для уточнения характера очагового поражения на основании оценки степени васкуляризации. Недостатком является возможность оценки кровотока поджелудочной железы только в достаточно крупных артериях и венах, а не непосредственно в самом очаге поджелудочной железы.

Из инвазивных методов дифференциальной диагностики выявленных очаговых изменений поджелудочной железы чаще всего используют чрескожную биопсию поджелудочной железы под контролем УЗИ, которая позволяет верифицировать морфологические изменения в поджелудочной железе. Чрескожную тонкоигольную аспирационную биопсию поджелудочной железы под контролем УЗИ проводят иглами калибра от 25 до 20 G для получения материала с последующим цитологическим исследованием. Выполнение биопсии иглами диаметром 1 мм и меньше относительно безопасно, но не позволяет получить материал для гистологического исследования, что снижает ее точность. В среднем, чувствительность тонкоигольной аспира-

ционной биопсии в диагностике злокачественного характера процесса составляет около 72%, что недостаточно для дифференциальной диагностики. Недостатком метода является то, что данный способ инвазивен, достаточно сложен, имеет осложнения [6, 7, 8, 9].

Чрескожная трепанобиопсия (толстоигольная биопсия) поджелудочной железы под контролем УЗИ позволяет получить биоптат для гистологического исследования. Используются более толстые иглы, калибра 16–14 G с применением пункционного пистолета для получения столбика ткани, длиной до 15–20 мм и толщиной 1,5–2,1 мм. Метод трепанобиопсии под контролем УЗИ с гистологической оценкой биоптата позволяет провести надежную дифференциальную диагностику рака поджелудочной железы и хронического панкреатита. Серьезным недостатком метода является то, что данный способ является особо сложной инвазивной диагностической методикой и его применение имеет много ограничений и противопоказаний ввиду значительной толщины игл, риска развития тяжелого кровотечения и повреждения полых органов. Осуществлять трепанобиопсию возможно только при условии нормальных показателей свертывающей системы крови, отсутствии асцита [1, 7] и наличия безопасного «ультразвукового окна».

Ультразвуковое интраоперационное исследование позволяет точно оценить размеры и характер изменений поджелудочной железы [1]. Однако его скорее следует рассматривать как элемент операции и нельзя рассматривать как самостоятельный способ диагностики. Аналогичные ограничения относятся к проведению интрапротокового и лапароскопического УЗИ, которые редко применяются даже в крупных клиниках.

Сведений о целенаправленном применении дуплексного ультразвукового исследования с использованием методики тка-

невой доплерографии для проведения дифференциальной диагностики хронического панкреатита и рака поджелудочной железы в литературе мы не встретили.

Целью исследования является разработка и оценка эффективности применения ультразвукового исследования с использованием методики тканевой доплерографии для проведения дифференциальной диагностики хронического панкреатита и рака поджелудочной железы.

Материалы и методы

Методом ультразвукового дуплексного сканирования с режимом тканевой доплерографии обследовано 54 пациента, из них с хроническим панкреатитом 29 пациентов, с раком поджелудочной железы 25 больных. Окончательный диагноз устанавливался на основании результатов гистологического исследования резецированного образования поджелудочной железы – в 46 случаях (85,2%), биопсийного материала, взятого под контролем УЗИ – в 8 случаях (14,8%) наблюдений (включены только данные трепанобиопсии с гистологическим исследованием биоптата).

При подозрении на рак поджелудочной железы распространенным и доступным в практическом здравоохранении дополнительным исследованием является неинвазивный метод ультразвукового дуплексного сканирования с использованием режимов цветового доплеровского картирования и энергетической доплерографии. В основе метода лежит оценка кровоснабжения патологического процесса в поджелудочной железе и окружающих тканях. Известно, что раковая опухоль в 91% наблюдений гиповаскулярная, зона хронического панкреатита в 95% – васкулярная [2]. Серьезным недостатком данной методики является возможность оценивать кровоток сосудистого русла поджелудочной железы

только в достаточно крупных артериях и венах и обычно не позволяет оценить кровоток непосредственно в самом очаге поджелудочной железы. Метод трудоемок, трудно применим при плохой визуализации сосудов, ожирении, невозможности выполнения пациентом задержки дыхания. На основании данной методики в настоящее время возможно отдифференцировать рак поджелудочной железы и хронический панкреатит только при достаточно больших размерах опухоли и вовлечении в патологический процесс крупных магистральных сосудов, т.е. обычно в стадии неоперабельного рака. Тем не менее, метод один из наиболее доступных, достаточно информативных и требуется его дальнейшее изучение и совершенствование [2, 3, 4].

Для оценки характера кровотока непосредственно в патологическом очаге поджелудочной железы нами предлагается использовать метод дуплексного сканирования, но с применением не режимов цветового доплеровского картирования и энергетической доплерографии, а режима тканевой доплерографии. Для этого стандартное ультразвуковое исследование поджелудочной железы [10, 11] дополняется методом дуплексного сканирования с режимом тканевой доплерографии с целью оценки особенностей кровотока в ранее выявленном патологическом очаге поджелудочной железы.

Методика тканевой доплерографии (TD – Tissue Doppler) является современной разновидностью цветовой доплеровской эхографии, точнее дальнейшим развитием доплеровской визуализации тканей (DTI – Doppler tissue imaging) и используется для регистрации движения тканей, например миокарда, путем отображения на двухмерной картине пространственного распределения скоростей движения отдельных элементов тканей, тем же способом, что при цветовом доплеровском картировании.

Принципиальное отличие метода состоит в том, что если при цветовом доплеровском картировании с помощью фильтров исключаются эхо-сигналы от стенок сердца и сосудов, то при доплеровской визуализации тканей, наоборот, исключается информация о магистральном кровотоке и регистрируется только движение тканей. Возможны различные режимы отображения информации о движении тканей: картирование относительной скорости и направления движения тканей; картирование ускорения (изменения во времени скорости); картирование уровня энергии эхо-сигналов от движущихся тканей. Области применения метода включают прежде всего исследования функции миокарда [12, 13]. Учитывая, что в отличие от движущихся тканей сердца, поджелудочная железа относительно неподвижный орган – отраженная энергия сигнала характеризует преимущественно энергию тканевого кровотока, изменяющегося с суммарной пульсацией сосудов (артерий и вен). Отличительной особенностью тканевой доплерографии (TD) является изучение в диапазоне низких скоростей от 1 до 10 см/сек, устойчивость к помехам связанным с дыханием пациента и пульсацией крупных сосудов – основным недостаткам использования режимов цветового доплеровского картирования и энергетической доплерографии.

Сущность предложенного нам способа проведения дифференциальной диагностики выявленных очаговых изменений в поджелудочной железе заключается в следующем. Ультразвуковое исследование проводили на приборе экспертного класса Voluson 730 фирмы «Kretz» секторным мультисекторным датчиком 2–5 МГц и Voluson 730-эксперт фирмы GE конвексным датчиком 2–7 МГц, позволяющими одновременно использовать ультразвуковое исследование в В-режиме и режимы ЦДК, энергетической доплерографии, а также режим

тканевой доплерографии (TD). Для осуществления успешного проведения тканевой доплерографии требуется также наличие в ультразвуковом аппарате режима кинопамяти (cine memory, или cine loop) т.е. возможности запоминать ряд последовательно получаемых кадров (в данных аппаратах не менее 5000) с тем, чтобы потом их просматривать в более медленном темпе. После проведения стандартного ультразвукового исследования по общепринятым методикам [10, 11] и выявления очагового образования в поджелудочной железе, осуществляют переключение работы прибора в режим дуплексного сканирования с использованием тканевой доплерографии (TD). Выбирают зону исследования в режиме TD, изменяя настройку чувствительности, покадрово, в режиме кинопамяти просматривают изображение очага в поджелудочной железе, при появлении устойчивой разницы в интенсивности окраски очага и окружающей неизменной ткани проводят визуальную оценку. В количественном измерении разница в регистрации скоростных показателей TD составляет от 1–2 см/сек до 6–7 см/сек в зависимости от генеза выявленных изменений.

Результаты и обсуждение

Современная диагностика патологии поджелудочной железы характеризуется набором большого числа диагностических методов исследования, многие из которых являются альтернативными. Очевидно, что информативность применяемых методик при распознавании объемных образований поджелудочной железы различного генеза неравнозначна, это необходимо учитывать при определении алгоритма обследования. Основным принципом обследования пациентов мы считали проведение исследований от более простого и безопасного к более сложному. Эффективность применения

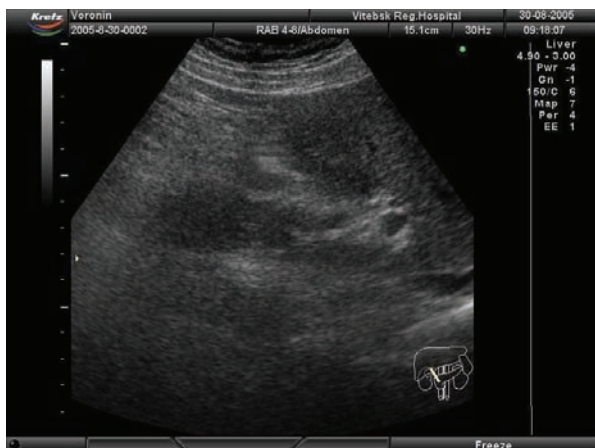


Рис. 1. Больной В. В головке поджелудочной железы определяется участок низкоэхогенной структуры неправильной формы с нечеткими контурами размерами до 37 мм.

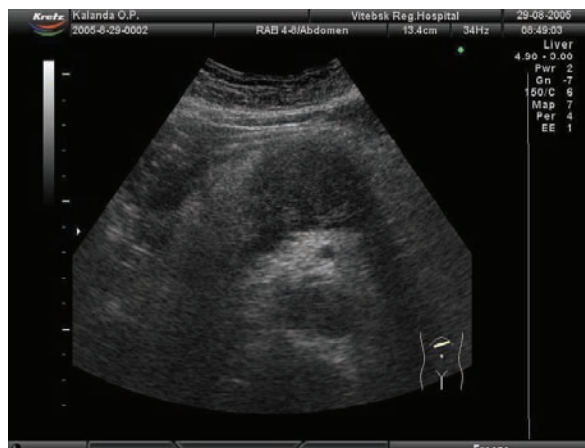


Рис. 3. Больная К. В области тела-хвоста поджелудочной железы определяется очаговое образование пониженной эхогенности с нечеткими, неровными контурами размерами до 93 мм.

разработанного нами метода дифференциальной диагностики хронического панкреатита и рака поджелудочной железы подтверждается следующими клиническими примерами.

Больной В. 1944 года рождения, ИБ №9401, доставлен в клинику 28.08.2005 г. скорой помощью с диагнозом обострение язвенной болезни двенадцатиперстной кишки. При поступлении предъявлял жалобы на ноющие боли в эпигастрии. Считает себя больным около месяца, когда впервые появились боли в животе, тошнота. Лечился стационарно в ЦРБ. Последнее обострение началось 2 недели назад.

ФГДС от 28.08.05 г. Заключение: язва луковицы двенадцатиперстной кишки диаметром до 1 см. Нельзя исключить ее пенетрацию. Рубцово-язвенная деформация луковицы двенадцатиперстной кишки.

При ультразвуковом обследовании №4004 от 30.08.05 г. выявлено: поджелудочная железа в области головки с нечеткими бугристыми контурами, увеличена в размерах, неравномерно пониженной эхогенности. В области тела, хвоста поджелудочная железа не увеличена, однородной эхоструктуры. Вирсунгов проток в проекции тела

железы неравномерно расширен до 3 мм. В головке железы определяется участок ткани низкоэхогенной структуры неправильной формы, с нечеткими контурами размерами до 37 мм (рис.1). Эхоструктурных изменений со стороны других органов брюшной полости не выявлено. Проведение дуплексного исследования с режимами ЦДК и энергетической доплерографии сопровождалось значительными артефактами и не оказало значение на характер предварительного заключения – очаговое образование поджелудочной железы.

Дополнительно проведено ультразвуковое исследование с использованием режима тканевой доплерографии (TD) по описанной методике. В очаговом образовании головки поджелудочной железы отмечается снижение кровотока, по сравнению с другими участками поджелудочной железы и окружающей клетчаткой (см. вкладыш рис. 2). Заключение: необходимо дифференцировать хронический панкреатит и рак головки поджелудочной железы. Рекомендовано ультразвуковое исследование в динамике.

Учитывая отсутствие положительной динамики от проводимого лечения,

8.09.2005 г. больному выполнена чрезкожная трепанобиопсия поджелудочной железы автоматическим устройством «Bard Magnum» с иглой 16 G (1,8 мм) под контролем УЗИ, получен столбик ткани для последующего гистологического исследования. Диагностирован рак поджелудочной железы. После предоперационной подготовки 15.09.2005 г. больной оперирован. Выполнена панкреатэктомия, дуоденэктомия, резекция желудка, спленэктомия. Диагноз дополнительно верифицирован гистологическим исследованием операционного материала.

Таким образом, в данном случае предложенный метод оказался простым в исполнении и достоверным в диагностике рака поджелудочной железы. Точность методики сопоставима с комплексным инструментальным исследованием, включая трепанобиопсию поджелудочной железы с гистологическим исследованием биоптата и превосходя ультразвуковое исследование с использованием ЦДК и энергетической доплерографии.

Больная К., 66 лет, ИБ №10431 поступила в хирургическое отделение Витебской областной клинической больницы 22.09.2005 г. в плановом порядке из областного диагностического центра с жалобами на постоянные ноющие боли в эпигастрии, желтушность кожных покровов, зуд кожи.

В июне 2005 г. после повторного приступа острого калькулезного холецистита в центральной районной больнице выполнена операция холецистэктомия. В начале сентября появилась желтушность кожи, склер, зуд кожи. Направлена в диагностический центр, где проведено комплексное исследование.

УЗИ от 22.09.05 г.: признаки хронического панкреатита. Кальцинаты поджелудочной железы. Состояние после холецистэктомии, дилатация холедоха.

Фиброгастроуденоскопия от 22.09.05 г.: атрофический гастрит.

Компьютерная томография от 22.09.05 г.: КТ-признаки в пользу хронического (индуративного, псевдотуморозного) панкреатита с формированием псевдокисты хвоста поджелудочной железы. Билиарная гипертензия. Блок на уровне головки поджелудочной железы. Учитывая неспецифичность КТ-признаков, нельзя исключить объемный процесс в головке поджелудочной железы.

При ультразвуковом исследовании №4606 от 23.09.2005 г. выявлено: печень без очаговых изменений, нормальных размеров, диффузно пониженной эхогенности. Печеночные вены не расширены. Селезенка не увеличена в размерах, обычной эхоструктуры. Лимфоузлы в области ворот печени, по ходу общей печеночной артерии увеличены, округлые. Желчный пузырь отсутствует. Внутрпеченочные и внепеченочные желчные протоки расширены, холедох до 11 мм, прослежен до уровня головки поджелудочной железы. Поджелудочная железа в области тела и хвоста выражено увеличена в размерах с нечеткими бугристыми контурами. Поджелудочная железа в проекции головки незначительно увеличена. В области тела-хвоста поджелудочной железы определяется образование пониженной эхогенности с нечеткими неровными контурами размерами до 93 мм (рис. 3). При дуплексном исследовании с режимом ЦДК и Power Doppler кровотоков в поджелудочной железе и региональных сосудах без особенностей.

Проведено ультразвуковое исследование с использованием режима тканевой доплерографии (TD) по описанной методике. В очаговом образовании тела-хвоста поджелудочной железы отмечается понижение кровотока по сравнению с другими участками поджелудочной железы и окружающей клетчаткой (см. вкладыш рис. 4).

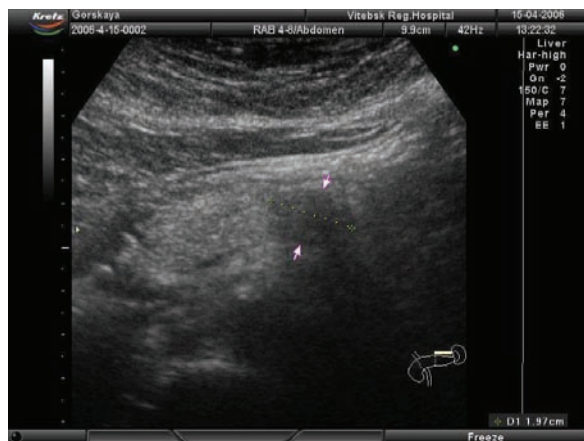


Рис. 5. Больная Г. В теле поджелудочной железы определяется образование овальной формы с четкими контурами, пониженной эхогенности размерами до 20 мм, расположенное преимущественно интрапанкреатически.

Заключение: рак поджелудочной железы, увеличение лимфоузлов брюшной полости, механическая желтуха. 30.09.05 г. больной выполнена панкреатодуоденэктомия, диагноз рака поджелудочной железы верифицирован послеоперационным гистологическим исследованием.

Таким образом, в данном случае предложенный метод оказался достоверным в диагностике рака поджелудочной железы. Точность методики оказалась выше, чем стандартный комплекс инструментальных методов (стандартное УЗИ, дуплексное УЗИ с ЦДК и энергетической доплерографией, компьютерная томография, ФГДС)

Больная Г. 1949 года рождения, ИБ №4201 поступила в клинику 13.04.2006 г. в плановом порядке для дообследования и лечения, т.к. при ультразвуковом обследовании, выполненном в другом медучреждении, находили кистозное образование в теле поджелудочной железы. Жалоб при поступлении не предъявляет. Считает себя больной в течение 2-х лет. Неоднократно лечилась стационарно по поводу обострения хронического панкреатита, последняя госпитализация в мае 2005 г.

При ультразвуковом исследовании от 14.04.2006 г. выявлено: печень нормальных размеров, обычной эхоструктуры. В паренхиме правой доли печени определяется единичная киста размерами до 15 мм. Поджелудочная железа в области головки не увеличена, с ровными четкими контурами. Поджелудочная железа в области тела, хвоста не увеличена, диффузно повышенной эхогенности. Контур железы в проекции тела железы бугристые. В теле железы определяется образование овальной формы с четкими контурами, пониженной эхогенности размерами до 20 мм, образование расположено преимущественно интрапанкреатически (рис. 5). Головка и хвост железы однородной структуры, повышенной эхогенности. Вирсунгов проток не расширен. По ходу общей печеночной артерии визуализируются увеличенные лимфоузлы овальной формы, размерами до 13 мм. Эхоструктурных изменений со стороны других органов брюшной полости не выявлено.

Дополнительно проведено ультразвуковое исследование с использованием режима тканевой доплерографии (TD) по описанной методике. В очаговом образовании тела поджелудочной железы отмечается повышение кровотока по сравнению с другими участками поджелудочной железы (см. вкладыш рис. 6). **Заключение:** доброкачественное образование поджелудочной железы. Учитывая отсутствие клинической симптоматики панкреатита, изменений УЗИ в динамике и невозможность выполнения биопсии поджелудочной железы с гистологическим исследованием, 25.04.06 г. больная оперирована. Осуществлена лапаротомия, выявлен очаг в проекции тела поджелудочной железы. Для уточнения характера изменений в железе проведено интраоперационное УЗИ высокочастотным датчиком 10 МГц. В проекции тела поджелудочной железы обнаружено тканевое образование пониженной эхоген-

Таблица 1

Результаты исследования больных с хроническим панкреатитом и раком поджелудочной железы

Виды исследований	Хронический панкреатит				Рак поджелудочной железы			
	Правильные данные		Ложноотрицательные и ложноположительные данные		Правильные данные		Ложноотрицательные и ложноположительные данные	
	Абсал. число	%	Абсал. число	%	Абсал. число	%	Абсал. число	%
Стандартное ультразвуковое исследование (УЗИ)	20	68,9%	9	31,1%	15	60,0%	10	40,0%
Дуплексное ультразвуковое исследование с режимами ЦДК и энергетической доплерографии	23	79,3%	6	20,7%	20	80%	5	20%
Комплексное инструментальное исследование (УЗИ, компьютерная томография, дуплексное УЗИ, ФГДС, тонкоигольгая биопсия под контролем УЗИ)	23	79,3%	6	20,7%	21	84%	4	16%
Окончательный диагноз (данные гистологического исследования операционного материала, трепанобиопсия поджелудочной железы под контролем УЗИ)	29	100%	-	-	25	100%	-	-
Предложенный способ	27	93,1%	2	6,9%	23	92,0%	2	8,0%

ности размерами до 22 мм, с четкими контурами, т.е. размеры и структура его совпадают с ранее выполненным чрескожным УЗИ от 14.04.2006 г. Произведено иссечение измененного участка поджелудочной

железы с экспресс гистологическим исследованием. Данные гистологических исследований подтверждают доброкачественный характер изменений вызванный хроническим панкреатитом.

Таким образом, в данном случае предложенный метод оказался достоверным в диагностике доброкачественного генеза очаговых изменений поджелудочной железы вызванных хроническим панкреатитом и сопоставимым по точности с комплексным клинично-инструментальным исследованием, включая интраоперационное УЗИ.

Результаты комплексного инструментального исследования больных с хроническим панкреатитом и раком поджелудочной железы различными методами представлены в таблице №1.

Выявлена закономерность в снижении кровотока при раке поджелудочной железы, при сохраненном или повышенном кровотоке в случае наличия очага при хроническом панкреатите (положительное решение на изобретение № а 20070755 от 20 июня 2007 года).

Предлагаемый нами способ диагностики хронического панкреатита и рака поджелудочной железы сопоставим по точности с комплексным инструментальным исследованием, позволяет качественно улучшить дифференциальную диагностику, уменьшить диагностические ошибки, превосходя все применяемые инструментальные методы по точности, сопоставим с данными инвазивных методик, но лишен ограничений в применении по сравнению с ними. Предложенный способ требует меньших затрат времени, материалов и оборудования. Обследование сокращается на 2–3 дня, необходимых для последовательного применения стандартных схем обследования.

Выводы

1. Необходимо шире применять ультразвуковое дуплексное исследование с использованием методики тканевой доплерографии как наиболее эффективный, неинвазивный способ проведения дифферен-

циальной диагностики хронического панкреатита и рака поджелудочной железы по сравнению с другими методами инструментального обследования.

2. При выявлении в очаговом образовании поджелудочной железы повышения кровотока, по сравнению с другими участками железы, вероятен доброкачественный генез изменений.

3. Выявление в режиме тканевой доплерографии снижения кровотока в очаговом тканевом образовании поджелудочной железы характерно для рака поджелудочной железы и может завершать дальнейшие неинвазивные исследования.

ЛИТЕРАТУРА

1. Кубышкин, В. А. Рак поджелудочной железы / В. А. Кубышкин. – М.: Изд. Медпрактика, 2003. – 386 с.
2. Корреляция ультразвуковых и морфометрических методов исследования в оценке кровоснабжения поджелудочной железы при хроническом панкреатите и раке поджелудочной железы / Г. И. Кунцевич [и др.] // Ультразвуковая диагностика. – 1998. – №4. – С. 20-27.
3. Inflammatory Pancreatic Masses: Differentiation from Ductal Carcinomas with Contrast – Enhanced Sonography Using Carbon Dioxide Microbubbles / K. Kazumitsu [et al.] // American Journal of Roentgenology. – 1997. – Vol. 169. – P. 1263-1267.
4. Pancreas: imaging diagnosis with color / power Doppler ultrasonography, endoscopic ultrasonography and intraductal ultrasonography / K. Kazumitsu [et al.] // European Journal of Radiology. – 2001. – Vol. 38. – P. 94-104.
5. Эндоскопическая ультрасонография в диагностике болезней поджелудочной железы / Ю. М. Панцырев [и др.] // Рос. журнал гастроэнтерологии, гепатологии, колопроктологии. – 1999. – №3. – С. 224.
6. Гаврилин, А. В. Чрескожные лечебно-диагностические вмешательства под контролем ультразвукового исследования при хирургических заболеваниях органов гепатопанкреатобилиарной зоны: дисс. ... д-ра мед. наук / А. В. Гаврилин. – М., 1999.
7. Губергриц, Н. Б. Боль при хроническом панкреатите: клинично-морфологические сопоставления / Н. Б. Губергриц // Российский журнал гастроэнтерологии, гепатологии, колопроктологии. – 2005. – №5. – С. 58-65.
8. David, A. O. Pathology of the Galladder, Biliary tract and Pancreas / A. O. David, K. Kelly James. – 2001.

9. Role of EU in the preoperative staging of pancreatic cancer: a large single-center experience / F. G. Gress [et al.] // *Gastrointest. endoscope.* – 1999. – Vol. 50. – P. 786-791.
10. Богер, М. М. Ультразвуковая диагностика в гастроэнтерологии / М. М. Богер, С. А. Мордвов. – Новосибирск: Наука, 1988. – 159 с.
11. Митьков, В. В. Клиническое руководство по ультразвуковой диагностике / под ред. В. В. Митькова. – М.: Видар, 1996. – Т. I. – 360 с.
12. Митьков, В. В. Клиническое руководство по ультразвуковой диагностике / под ред. В. В. Митькова. – М.: Видар, 1997. – Т. IV. – 388 с.
13. Митьков, В. В. Клиническое руководство по ультразвуковой диагностике / под ред. В. В. Митькова. – М.: Видар, 1998. – Т. V. – 360 с.

Поступила 15.04.2008 г.

В.П. Дейкало

*«Организация медицинской реабилитации пациентов с повреждениями кисти в условиях областного региона Республики Беларусь»,
Витебск; ВГМУ, 2007 – 109 с.*

**М.Н. Никольский, В.П. Дейкало, М.Г. Диваков, Э.А. Аскерко, К.Б. Боллошко,
В.В. Сиротко, А.Н. Толстик**
*«Пособие к практическим занятиям по травматологии и ортопедии»,
Витебск; ВГМУ, 2007 – 335 с.*