

А.В. ИЩУК, С.И. ЛЕОНОВИЧ

**ИСПОЛЬЗОВАНИЕ ФОТОДИНАМИЧЕСКОЙ ТЕРАПИИ ЛАЗЕРНЫМ  
АППАРАТОМ «РОДНИК-1» С ФОТОСЕНСИБИЛИЗАТОРОМ  
«ХЛОРОФИЛЛИПТ» В ЛЕЧЕНИИ ГНОЙНЫХ РАН И ТРОФИЧЕСКИХ ЯЗВ  
НИЖНИХ КОНЕЧНОСТЕЙ**

УЗ «Брестская областная больница»,  
УО «Белорусский государственный медицинский университет»,  
Республика Беларусь

Анализируются результаты применения фотодинамической терапии лазерным аппаратом «Родник-1» с фотосенсибилизатором «Хлорофиллипт» в комплексном лечении пациентов с инфицированными посттравматическими ранами и трофическими язвами нижних конечностей различной этиологии. В исследование были включены 50 больных в возрасте от 18 до 72 лет с гнойными посттравматическими ранами и трофическими язвами нижних конечностей, развившимися на фоне варикозной болезни, облитерирующего атеросклероза, посттромбофлебитической болезни, сахарного диабета, нарушения трофики вследствие наличия денервированных участков конечности при повреждении позвоночника или периферических нервных стволов.

Анализ показал, что применение методики ФДТ аппаратом «Родник-1» с фотосенсибилизатором «Хлорофиллипт» в комплексном лечении больных с гнойными посттравматическими ранами и различной этиологии инфицированными трофическими язвами нижних конечностей создает благоприятные условия для раннего выполнения кожной пластики (4–6 сутки стационарного лечения), способствует хорошему результату приживления трансплантата, позволяет уменьшить частоту осложнений и сократить сроки лечения. Метод ФДТ аппаратом «Родник-1» с фотосенсибилизатором «Хлорофиллипт» может быть использован в комплексном лечении больных с инфицированными ранами и трофическими язвами нижних конечностей.

*Ключевые слова: фотодинамическая терапия, трофическая язва, гнойная рана.*

The results of application of photodynamic therapy with laser apparatus “Rodnik 1” with photosensitizer “Chlorophyllipt” in complex treatment of the patients with infectious post-traumatic wounds and trophic ulcers of the lower extremities of various etiologies have been analyzed. In the research 50 patients were included at the age from 18 till 72, who had purulent post-traumatic wounds and trophic ulcers of the lower extremities, developed as the result of varicosity, obliterating atherosclerosis, post-thrombophlebitic disorders, diabetes mellitus, trophicity impairment due to presence of areas of the extremities without nerve supply as in case of the spinal column and peripheral nervous trunks injuries. The analysis has shown that application of the photodynamic therapy with the apparatus “Rodnik 1” with photosensitizer “Chlorophyllipt” in complex treatment of the patients with infectious post-traumatic wounds and trophic ulcers of the lower extremities of various etiologies provides favorable conditions for early carrying out of skin plastics (the 4th–5th days of the stationary treatment); it also contributes to a positive result of transplant implanting; it permits to decrease both the complications incidence and the terms of treatment. The method of photodynamic therapy with the apparatus “Rodnik 1” with photosensitizer “Chlorophyllipt” can be used in the complex therapy of the patients with infectious wounds and trophic ulcers of the lower extremities.

*Keywords: photodynamic therapy, trophic ulcer, purulent wound.*

Лечение больных с обширными инфицированными ранами и трофическими язвами – сложная и далекая от разрешения задача современной медицины. Существующие на сегодняшний день широко распространенные методики лечения данной категории больных требуют длительного времени, больших материальных затрат и не всегда приводят к достижению поставленной цели – заживлению дефекта [1, 2].

В течение последних десятилетий ученые многих стран активно ведут поиск принципиально новых высокоэффективных методов лечения гнойных ран и трофических язв. Зачастую вяло заживающие инфицированные раны и трофические язвы являются главной проблемой для сотен тысяч больных. Трофические язвы встречаются у 2% трудоспособного населения индустриально развитых стран. У лиц пожилого возраста частота трофических язв составляет 4 – 5%. Глобальность и актуальность проблемы подтверждает тот факт, что в такой высокоразвитой стране, как США (Mozesetal, 1996; Criado, 1997), почти у 500 000 жителей ежегодно диагностируют хроническую венозную недостаточность, осложненную трофическими язвами, а у 350 000 больных сахарным диабетом – трофические язвы голени и стопы [3, 4]. В возникновении длительно незаживающих ран мягких тканей существенную роль играет травма. Современный травматизм характеризуется тяжестью и множественностью повреждений.

Посттравматические раны и трофические язвы, особенно при наличии нежизнеспособных тканей, характеризуются бактериальным загрязнением, обуславливающим развитие инфекционного процесса. Инфекция остается опасным и непредсказуемым фактором, нарушающим нормальное течение репарации ран и язв. В последнее время отмечается изменение характера гнойной инфекции под действием тех или иных факторов, что ведет к изменению клиничес-

кой симптоматики и ухудшению результатов лечения [5].

Наличие дефекта кожи, сохраняющегося длительное время, создает благоприятные условия для развития грибковых поражений мягких тканей, частота которых достигает 75%. Микотическая инфекция в свою очередь, сенсибилизируя организм и усугубляя течение основного процесса, приводит к прогрессированию трофических расстройств. Часто хронический гнойный процесс распространяется в глубь тканей, на лимфатические сосуды и осложняется рожистым воспалением или гнойным тромбозом. Частые вспышки местной инфекции вызывают необратимые изменения лимфатического аппарата, клинически проявляющиеся вторичной лимфедемой (слоновостью) дистальных отделов конечности, которая отягощает течение заболевания, способствует рецидиву язвы и существенно затрудняет лечение. Длительно незаживающие раны и трофические язвы ограничивают социальную адаптацию пациентов, их качество жизни, приводя в ряде случаев к стойкой инвалидизации, поэтому их лечение представляет собой важнейшую медико-социальную проблему современного общества [6].

Актуальность проблемы лечения обширных гнойных ран мягких тканей, образующихся после травм, а также трофических язв различной этиологии обуславливается следующими обстоятельствами:

1. Длительно существующая рана или язва приводит к развитию анемии, гипопротейнемии, потерям электролитов, недостаточному или извращенному иммунному ответу.

2. Обширные гнойные раны и язвы являются источником интоксикации организма продуктами распада тканей и жизнедеятельности микроорганизмов и входными воротами для внутригоспитальной инфекции.

3. Самостоятельная эпителизация раневой или язвенной поверхности площадью более 50 см<sup>2</sup> происходит крайне медленно или не наступает совсем. Поэтому для успешного лечения этих изменений необходимо раннее закрытие раневых поверхностей кожной пластикой.

В то же время, свободная кожная пластика для закрытия раны или язвы применяется редко и обычно в поздние сроки. Практически эти дефекты лечат под повязками с различными антибактериальными препаратами и мазями в течение длительного времени. К сожалению, повязочный метод лечения не в полной мере обеспечивает защиту раны или язвы от инфекции [7]. Нерациональное использование антибиотиков и антисептиков на водорастворимой и масляной основах для санации гнойных ран и язв оказались недостаточно эффективными и, что самое главное, при длительном применении способствовали появлению антибиотико- и антисептикоустойчивых госпитальных штаммов микроорганизмов. Подготовка раны к кожной пластике проводится путем этапных некрэктоми и применения различных антисептических растворов и антибактериальных препаратов. Результаты пластики далеко не всегда удовлетворительны. Некроз пересаженных кожных трансплантатов наступает в 25–40%. При всех успехах антибиотикотерапии, совершенствовании хирургической техники, качество лечения больных с посттравматическими гнойными ранами и трофическими язвами нижних конечностей различной этиологии не удовлетворяет практических хирургов, поэтому проблема поиска более эффективных комплексных методов лечения больных, с учетом новых достижений, остается актуальной [8].

Определенные перспективы в решении этой проблемы открываются с появлением новой медицинской технологии – фотодинамической терапии [9]. Фотодинамическая

терапия представляет собой сравнительно новый метод лечения, основанный на применении лекарственных препаратов – фотосенсибилизаторов (веществ, чувствительных к свету) и низкоинтенсивного лазерного излучения с длиной волны, соответствующей пику поглощения фотосенсибилизатора. Для проявления фотодинамического эффекта необходимы три компонента: одним компонентом является фотосенсибилизатор (ФС), накапливающийся в микробных клетках, другим – световое воздействие. При локальном облучении светом определенной длины волны, соответствующей пику поглощения фотосенсибилизатора, он переходит в возбужденное состояние и передает энергию третьему компоненту – кислороду в составе гемоглобина эритроцитов [10, 11, 12]. Взаимодействие указанных компонентов обеспечивает фундаментальный фотобиологический процесс, на котором основана фотодинамическая терапия. В микробных клетках начинается фотохимическая реакция с образованием синглетного кислорода и кислородных свободных радикалов, оказывающих токсическое воздействие на патогенные микроорганизмы [13, 14]. Несмотря на то, что исследования в области применения ФДТ ведутся уже много лет, применение этого метода в лечебной практике сдерживалось отсутствием достаточно эффективных нетоксичных препаратов.

Целью нашей работы явилось изучение возможности применения фотодинамической терапии, осуществляемой отечественным полупроводниковым лазерным аппаратом «Родник-1» с препаратом «Хлорофиллипт» в качестве фотосенсибилизатора, в лечении гнойных ран и трофических язв нижних конечностей.

### Материалы и методы

Всего обследовано 200 больных, которые разделены на 4 группы. По количеству

пациентов (50 в каждой группе), возрасту, полу и причинам развития гнойных ран группы были сопоставимы.

Пациенты 1-ой группы лечились по традиционной методике – повязочным способом. Этим больным проводились ежедневные перевязки с применением водного раствора хлоргексидина.

Для лечения пациентов 2-ой группы применялся тот же повязочный метод, но в качестве антисептика использовался 1% спиртовой раствор хлорофиллипта. Перевязки также выполнялись ежедневно.

В лечении пациентов 3-ей группы применяли сочетание ежедневно сменяемых повязок с водным раствором хлоргексидина и воздействия на рану или язву лазерным излучением аппарата «Родник-1» (длина волны  $670 \pm 20$  нм, красный спектр, плотность мощности 0,5 – 1 Вт, непрерывный режим, время воздействия 20 – 25 мин в зависимости от площади дефекта). Перевязки с хлоргексидином и лазерное облучение дефекта проводились ежедневно.

Четвертую группу составили 50 больных, лечившихся по предложенной нами методике. В исследуемой группе было 29

женщин (58%) и 21 мужчина (42%). Возраст больных от 18 до 72 лет.

По причинам развития язвенных дефектов больные данной группы были представлены следующим образом: 11 больных (22%) – с трофическими язвами на фоне варикозной болезни, 8 больных (16%) – с трофическими язвами на фоне сахарного диабета, 21 больной (42%) – с инфицированными ранами, 2 пациента (4%) – с нейротрофическими язвами, 6 пациентов (12%) – с трофическими язвами вследствие постфлеботромботической болезни (ПТФБ), 2 пациента (4%) – с трофической язвой при облитерирующем атеросклерозе. У 22 больных (44%) отмечался дефект (рана или язва) правой нижней конечности, у 26 больных (52%) – дефект левой нижней конечности, у 2 больных (4%) – двусторонний дефект. Распределение больных по зоне поражения представлено в таблице 1.

Площадь раневого (язвенного) дефекта варьировала от 25 до 280 см.кв.

Разработанный метод лечения больных с гнойными ранами и трофическими язвами нижних конечностей состоял из нескольких компонентов:

Таблица 1

#### Распределение больных 4-ой группы по зоне поражения

Зона поражения	Количество пациентов	%
Правая стопа	4	8
Левая стопа	14	28
Правая голень	18	36
Левая голень	9	18
Правое бедро	1	2
Левое бедро	2	4
Обе стопы	1	2
Обе голени	1	2
ИТОГО:	50	100

1. Хирургической обработки раны или язвы с иссечением всех нежизнеспособных тканей и обработки дефекта растворами антисептиков в первый или на второй день поступления пациента в стационар.

2. Обработки раны или язвы масляным раствором препарата «Хлорофиллипт» с последующим воздействием на них низкоинтенсивным лазерным излучением аппарата «Родник-1» с длиной волны  $670 \pm 20$  нм.

3. Раннего закрытия раневой или язвенной поверхности дерматомным кожным лоскутом.

Пациентам всех сравниваемых групп (как и пациентам основной группы) на первом этапе лечения выполнялась хирургическая обработка раны или язвы. Конечной целью лечения пациентов всех групп являлась аутодермопластика раны или язвы с учетом разработанных критериев возможности ее выполнения.

Хирургическую обработку ран и язв с иссечением всех нежизнеспособных тканей выполняли на первые или вторые сутки стационарного лечения пациента. Скальпелем проводили окаймляющий и сегментарные разрезы на глубину некроза (в пределах дермы, до фасции или мышц). Края каждого сегмента последовательно брали на зажимы и приподнимали, после чего посегментно производили эксцизию всего массива омертвевших тканей. Во всех случаях хирургическая обработка гнойной раны или язвы сопровождалась незначительной по объему кровопотерей с раневой поверхности, степень которой зависела от площади раны.

У больных исследуемой группы после хирургической обработки на рану накладывали повязку с 1% раствором хлорофиллипта. Через 2 часа повязку снимали и проводили первый сеанс ФДТ (рис. 1), воздействуя на рану излучением отечественного полупроводникового лазерного аппарата «Родник-1» (длина волны  $670 \pm 20$  нм, крас-

ный спектр, плотность мощности 0,5 – 1 Вт, непрерывный режим, время воздействия 20 – 25 мин в зависимости от площади дефекта (рис. 2). В последующем сеансы перевязки с хлорофиллиптом и сеансы ФДТ проводились ежедневно. На 4 – 6-е сутки после поступления пациента в стационар выполнялась дерматомная аутодермопластика расщепленным лоскутом (рис. 3).

С целью изучения эффективности предложенной методики применялись бактериологический, цитологический методы исследования, определение лейкоцитарного индекса интоксикации (ЛИИ), индекса капиллярной асимметрии (ИКА) с целью оценки состояния микроциркуляции в области раны или язвы.

Забор материала для количественного (количество микробных тел в 1 г ткани) и качественного (вид микроорганизма) бактериологического исследования, для цитологического исследования (процентное соотношение клеток в мазке-отпечатке и определение типа цитогаммы), а также определения лейкоцитарного индекса интоксикации проводили при поступлении пациента в стационар, на следующие сутки после выполненной хирургической обработки раны или язвы и на 3 – 4-е сутки после некрэктомии. Индекс капиллярной асимметрии, основанный на вычислении соотношений между количеством капилляров в области раны (язвы) и в симметричных участках тела, исследовался на 3 – 4-е сутки после некрэктомии.

### Результаты и обсуждение

Бактериологические исследования показали, что в гнойных ранах и трофических язвах нижних конечностей до лечения преобладал стафилококк (82%), причем в большинстве случаев в ассоциации с грамотрицательной флорой (79%), представители которой в исходных посевах также занима-

ли большой удельный вес. Так, синегнойная палочка выделена у 82 пациентов (41%), кишечная палочка – у 34 больных (17%), протей – у 29 больных (14,5%), энтеробактер – у 22 больных (11%). Грамотрицательные бактерии высевались в основном в ассоциациях и только синегнойная палочка у 18 больных (9%) была высеяна в монокультуре. На 2-е сутки после выполненной хирургической обработки отмечались изменения качественного состава бактерий. Стафилококк продолжал занимать первое место по частоте выделенных (78%), но уже более чем в половине случаев выделялся в монокультуре (52% против исходного 21%). Выраженные изменения претерпевала грамотрицательная флора: частота выделения синегнойной палочки уменьшилась до 30% случаев, протей – до 8%, кишечной палочки – до 10%, энтеробактера – до 7%.

Наши исследования показали, что наиболее выраженные изменения качественного состава микрофлоры происходят при применении методики ФДТ низкоинтенсивным лазерным излучением аппарата «Родник-1» с фотосенсибилизатором «Хлорофиллипт» (основная группа). Только в этой группе больных на 3 – 4-й день после некрэктомии роста микрофлоры не было выявлено у всех 50 больных.

При исследовании количества микробных тел в 1 г ткани раны или язвы нижних конечностей выявлено, что в день поступления пациентов в стационар исходная обсемененность превышала «критический уровень», составив в среднем  $3,1 \times 10^9$  со статистическим разбросом в вариационном ряду от  $10^{10}$  до  $10^7$ . После хирургической обработки количество микробных тел в 1 г ткани уменьшилось в среднем до  $4,1 \times 10^5$ . После применения методики ФДТ аппаратом «Родник-1» с фотосенсибилизатором «Хлорофиллипт» происходили существенные изменения. На 3 – 4-е сутки после некрэктомии в основной группе отмечалась

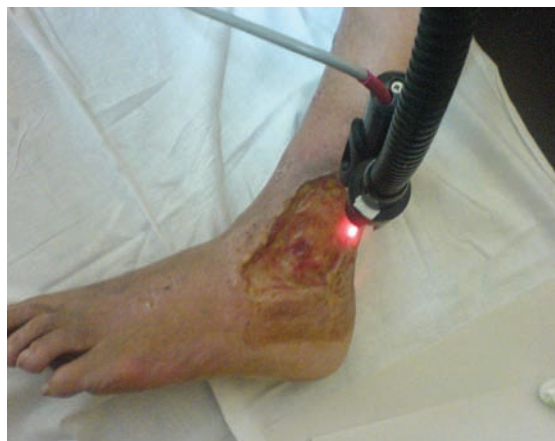

Рис. 1. Проведение фотодинамической терапии язвы голени аппаратом «Родник-1».



Рис. 2. Лазерный полупроводниковый аппарат «Родник-1».

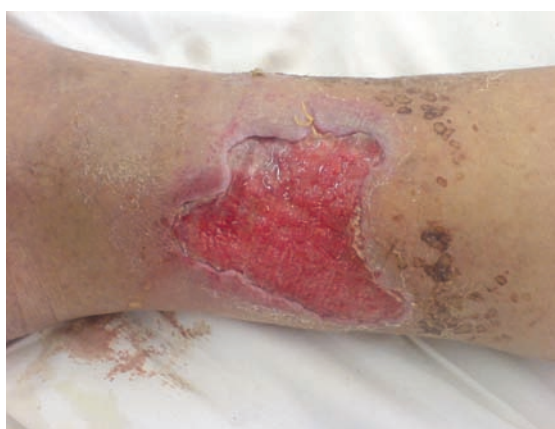

Рис. 3. Гранулирующая язва голени после подготовки к аутодермопластике методом ФДТ с использованием аппарата «Родник-1» и фотосенсибилизатора «Хлорофиллипт» (3–4-е сутки после хирургической обработки).

## ИНДЕКСЫ КАПИЛЛЯРНОЙ АССИМЕТРИИ

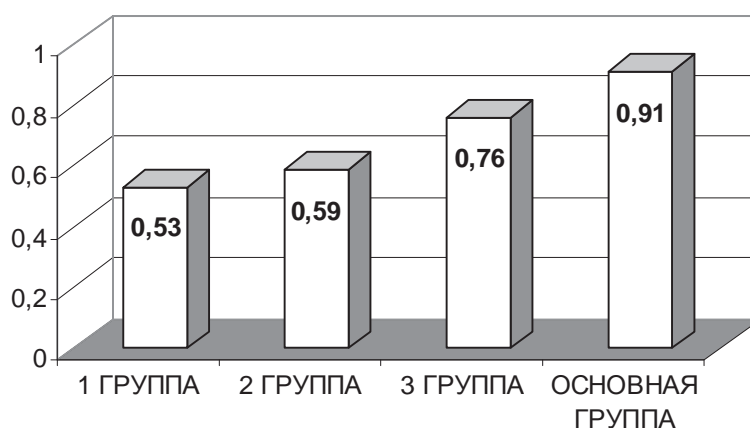


Рис. 4. Показатели индексов капиллярной асимметрии у пациентов четырех групп.

элиминация бактерий. В 1-ой и 2-ой группах на 3–4-е сутки после некрэктомии среднее число бактерий в 1 г ткани превышало  $10^5$ , в 3-ей группе – превышало  $10^4$ .

При микроскопическом исследовании отпечатков отмечалась однородность клеточного состава до начала лечения: определялись нейтрофилы (96,6%), в различной степени деструкции, с явлениями кариопикноза, кариорексиса и кариолизиса, отмечался незавершенный или извращенный фагоцитоз. В единичном количестве были представлены в препаратах другие клетки. На 2-е сутки после некрэктомии во всех группах отмечалось уменьшение количества нейтрофилов, среди которых число сохранных возрастало, увеличение количества полибластов, макрофагов, лимфоцитов. Микрофлора определялась в фазе незавершенного и завершенного фагоцитоза. На 3–4-е сутки после некрэктомии наблюдалось незначительное снижение числа нейтрофилов и такое же незначительное увеличение полибластов, макрофагов и лимфоцитов в 1-ой и 2-ой группах. В большей степени эти изменения проявлялись в 3-ей группе. И

лишь в основной группе мы наблюдали существенное снижение нейтрофилов; в цитограмме преобладали полибласты, про- и фибробласты, макрофаги. Клинически к этому периоду раневая поверхность выполнялась грануляционной тканью и была готова для выполнения аутодермопластики.

Лейкоцитарный индекс интоксикации, будучи высоким при поступлении пациента в стационар, на 2-е сутки после некрэктомии снижался во всех группах.

Через 3–4 суток после некрэктомии отмечалось дальнейшее снижение ЛИИ во всех группах, однако в 1-ой, 2-ой и 3-ей группах не наступало среднего снижения ЛИИ до нормальных значений, данная величина превышала верхнюю границу нормы (1,6). Только в основной группе, где применялась ФДТ, зафиксировано снижение ЛИИ до нормальных показателей (в среднем 0,65).

Наши данные свидетельствуют, что показатель ИКА только в основной группе соответствовал неосложненному течению заживления раны, что позволило с успехом выполнить аутодермопластику у

всех 50 больных данной группы на 4 – 5-е сутки (рис. 4). Показатель ИКА в 3-ей группе соответствовал фазе регенерации, однако количественные бактериологические показатели не позволили выполнить кожную пластику в этой группе больных в те же сроки. В 1-ой группе ИКА соответствовал фазе воспаления, а во 2-ой группе – частично фазе воспаления (84%), частично – регенераторной фазе (16%), что также вынуждало перенести пластику на более поздние сроки.

Таким образом, лечение с помощью ФДТ аппаратом «Родник-1» с фотосенсибилизатором «Хлорофиллипт» изменяет течение раневого процесса в сторону ускорения очищения раневой поверхности и вызывает сдвиг в сторону репаративных процессов в более ранние сроки, чем при использовании контрольных методов лечения. Учитывая полученные данные, выработаны следующие показания к аутодермопластике:

1. Количество микроорганизмов в 1 г ткани не превышает  $10^4$ .

2. Имеет место регенераторный или регенераторно-воспалительный тип цитогаммы.

3. ЛИИ соответствует нормальным значениям (0,4 – 1,6);

4. Индекс капиллярной асимметрии составляет 0,7 и выше.

Клиническая эффективность разработанного метода оценивалась путем изучения ближайших и отдаленных результатов у всех исследуемых больных.

Критериями оценки ближайших результатов лечения служили:

1) возможность выполнения аутодермопластики с учетом показателей микробиологического, цитологического исследований, исследования изменений лейкоцитарного индекса инфильтрации, показателей капиллярометрии;

2) сроки подготовки к аутодермопластике;

3) средний койко-день лечения больных в основной и сравниваемой группах;

4) эффективность приживления кожного аутотрансплантата.

Полученные результаты лечения гнойных ран и трофических язв методом ФДТ аппаратом «Родник-1» с фотосенсибилизатором «Хлорофиллипт» сравнивали с аналогичными показателями при лечении этих же больных в контрольных группах. Было установлено, что в контрольных (1-ой, 2-ой и 3-ей) группах пациентов выполнить успешную аутодермопластику с учетом определенных нами критериев представлялось возможным не во всех случаях. Так, в 1-ой группе из 50 больных пластика была выполнена только 14 пациентам, во 2-ой группе – 20, в 3-ей группе – 41 и только в основной группе – всем 50 пациентам.

Сроки подготовки ран и язв к аутодермопластике в различных группах также различались. В 1-ой группе АДП была выполнена на 17 – 35-е сутки (в среднем на 23-и сутки) после поступления больного в стационар, во 2-ой группе – на 16 – 32-е сутки (в среднем на 21-е сутки), в 3-ей группе – на 12 – 20-е (в среднем на 15-е сутки), в основной группе на 4–7-е (в среднем на 5-е сутки). Различался и средний койко-день в различных группах. Выписка пациентов 1-ой группы осуществлялась на 24 – 65-е сутки (в среднем на 32-е сутки), 2-ой группы – на 26 – 59-е сутки (в среднем на 34-е сутки), 3-ей группы – на 18 – 35-е сутки (в среднем на 23-и сутки), основной группы – на 10 – 15-е сутки (в среднем на 12-е сутки).

Эффективность приживления кожного аутотрансплантата оценивалась по схеме В.И. Петрова (1964), которая определяет 3 группы результатов (табл. 2):

I группа – хорошие результаты: приживление кожных трансплантатов 80 – 100%;

II группа – удовлетворительные результаты: приживление кожных трансплантатов менее 80%;



Таблица 2

**Эффективность приживления аутотрансплантата**

Группа больных	Хорошие (%)	Удовлетворительные (%)	Не оперировано (%)
1-ая группа	22	6	72
2-ая группа	32	8	60
3-ая группа	72	10	18
Основная группа	96	4	-

III группа – неудовлетворительные результаты: полный некроз кожных трансплантатов.

Случаи частичного лизиса кожных трансплантатов были обусловлены некоторыми техническими сложностями при выполнении АДП (пересадка трансплантата на сухожилие или кость) либо несоблюдением пациентами правил поведения в послеоперационном периоде. Неудовлетворительных результатов не наблюдалось.

Отдаленные результаты изучены у всех больных, которые получали лечение по предложенной нами методике. Некоторые пациенты были осмотрены дважды, в разные сроки. Обследование проводилось путем личного осмотра и анализа трудоспособности через 6 месяцев, 1 год и 2 года после выписки из стационара. Оценивались функциональные возможности конечности (наличие или отсутствие тугоподвижности или контрактур в суставах), состояние кожных покровов (наличие или отсутствие трофических нарушений в области пересаженных трансплантатов, подвижность восстановленных кожных покровов), степень восстановления трудоспособности по данным МРЭК.

Через 6 месяцев после выписки из отделения осмотрены 20 пациентов. Полное восстановление функции отмечено у 70% (14 человек) лечившихся. Все они приступили к работе по специальности. Временная утрата трудоспособности имела место

у 30% (6 больных). У 4 из этих пациентов была III группа инвалидности, но при этом они работали, занимаясь легким физическим трудом, у 2 человек – II группа инвалидности.

При осмотре через год после выписки из отделения 24 пациентов установлено, что 87,5% (21 человек) из них выполняли работу по специальности. Функция конечности была восстановлена полностью. Трудоспособность была нарушена только у 12,5% (3 человек), которые находились на III группе инвалидности. К концу первого года после АДП восстановленные кожные покровы приобретали цвет окружающей ткани, были подвижными, то есть полностью заканчивался процесс детракции и стабилизации кожного лоскута. Таким образом, полное восстановление функции конечности после АДП происходило, в основном, на протяжении первого года после выписки пациентов из стационара.

Через 2 года после выписки из отделения осмотрены 23 человека. Функция конечности была восстановлена у всех, и каждый из осмотренных работал по специальности. Трофических нарушений в области пересаженных лоскутов не было. Гипертрофированных и келоидных рубцов после АДП не наблюдалось.

Изучение ближайших и отдаленных результатов лечения больных с гнойными ранами и трофическими язвами нижних конечностей показывает, что применение

метода интенсивной подготовки с использованием хирургической обработки ран и язв с последующей ФДТ аппаратом «Родник-1» с фотосенсибилизатором «Хлорофиллипт» создает оптимальные условия для выполнения ранней АДП и приживления трансплантатов. Метод позволяет добиться полного заживления ран и язв у всех больных и сократить сроки лечения в сравнении со сроками лечения таких больных традиционными методами. Приведенные данные позволяют оценить метод лечения ран и язв, включающий раннюю хирургическую обработку, использование ФДТ аппаратом «Родник-1» с фотосенсибилизатором «Хлорофиллипт» и раннюю АДП как эффективный и рекомендовать его для применения в хирургической практике.

### Выводы

1. При применении ранней хирургической обработки ран или язв с последующей ФДТ аппаратом «Родник-1» с фотосенсибилизатором «Хлорофиллипт» создаются благоприятные условия для приживления трансплантата за счет подавления патогенной микрофлоры, улучшения микроциркуляции, стимуляции макрофагальной реакции. При этом отмечается выраженный антибактериальный эффект, появление активного грануляционного процесса, достигается ускорение сроков предоперационной подготовки больных к аутодермопластике, что позволяет выполнить эффективную аутодермопластику на 4-6-е сутки стационарного лечения.

2. Метод лечения гнойных ран и язв с использованием ФДТ следует применять в случае неэффективности антибактериальной терапии, устойчивости микрофлоры к антибиотикам, непереносимости антибиотиков пациентом.

3. Микробиологические, цитологические исследования, изменение лейкоцитар-

ного индекса интоксикации (ЛИИ) и индекса капиллярной асимметрии (ИКА) в процессе лечения объективно отражают фазы течения раневого процесса и могут быть использованы в качестве критериев возможности выполнения АДП.

4. Предложенный нами метод позволяет уменьшить средний койко-день пребывания пациента в стационаре, снизить экономические затраты на лечение одного пациента, увеличить оборот койки, снизить процент инвалидизации среди работоспособного населения, улучшить качество жизни пациентов.

### ЛИТЕРАТУРА

1. Теория и практика местного лечения гнойных ран / Н. А. Ляпунов [и др.] // Проблемы лекарственной терапии. – Киев, 1995. – С. 190.
2. Васютков, В. Д. Сочетанное консервативное и хирургическое лечение венозных трофических язв / В. Д. Васютков // Ангиология и сосудистая хирургия. – 2002. – № 3. – С. 35-36.
3. Глянцев, С. П. Повязки с протеолитическими ферментами в лечении ран / С. П. Глянцев // Хирургия. – 1998. – № 12. – С. 32-37.
4. Добыш, С. В. Современные перевязочные средства для лечения ран во второй фазе раневого процесса / С. В. Добыш, А. В. Васильев, О. В. Шурупова // Материалы Международной конференции / под ред. В. Д. Федорова, А. А. Адамяна. – М., 2001. – С. 115.
5. Елисеенко, В. И. Патогенетические механизмы лазерной терапии / В. И. Елисеенко // Лазеры и аэроионы в медицине: сб. работ. – Калуга-Обнинск: ЛАН РФ, 1997. – С. 21-22.
6. Девятов, В. А. Микробное обсеменение ран и профилактика гнойных осложнений / В. А. Девятов, С. В. Петров // Хирургия. – 1992. – № 7-8. – С. 70-74.
7. Ерюхин, И. А. Инфекция в хирургии. Старая проблема нового тысячелетия / И. А. Ерюхин // Вестн. Хирургии им. И. И. Грекова. – 1998. – Т. 157, № 2. – Ч. I. – С. 87-94.
8. Крайник, Е. И. Влияние лазерного излучения на хирургическую инфекцию / Е. И. Крайник // Анналы хирургии. – 1996. – С. 79-82.
9. Лукьянец, Е. А. // Фотодинамическая терапия / Е. А. Лукьянец // III Всероссийский симпозиум. – М., 1999. – С. 117-128.
10. Фотодинамическая терапия / Г. В. Пономарев [и др.] // III Всероссийский симпозиум. – М., 1999. – С. 133-141.

11. Странадко, Е. Ф. Фотодинамическая терапия при гнойных заболеваниях мягких тканей / Е. Ф. Странадко, У. М. Коробов, М. П. Толстых // Хирургия. – 2000. – № 9. – С. 67-70.

12. Гликин, Л. С. // Лазерная и фотодинамическая терапия / Л. С. Гликин, В. И. Дерновский // Международная конференция. – Обнинск, 1999. – С. 14-15.

13. Henderson, B. W. How does photodynamic therapy work ? / B. W. Henderson, T. J. Dougherty // Photohem. Photobiol. – 1992. – Vol. 55. – P. 145-157.

14. Photodynamic therapy and biomedical lasers / H. Wolfson [et al.]; eds. P. Spinelli. – M/DalFante dc Marchellini. – Amsterdam, 1992. – P. 281-285.

*Поступила 18.12.2007 г.*

---

---

### **ГЛУБОКОУВАЖАЕМЫЕ КОЛЛЕГИ!**

22–23 мая 2008 г. в Витебском государственном медицинском университете  
будет проходить

### **У МЕЖДУНАРОДНАЯ НАУЧНО-ПРАКТИЧЕСКАЯ КОНФЕРЕНЦИЯ «ДИСФУНКЦИЯ ЭНДОТЕЛИЯ»**

Эта конференция является продолжением цикла научных встреч, которые прошли в 2000, 2002, 2004 и 2006 годах и вызвали большой интерес у исследователей из Беларуси, России, Украины, США и Польши.

Организаторы пятой конференции надеются обсудить широкий круг вопросов, касающихся механизмов нарушения сосудистого тонуса, а также вопросов, относящихся к диагностике, лечению, профилактике дисфункции эндотелия при различных заболеваниях и патологических процессах.

Впервые в рамках данной конференции планируется проведение круглого стола, посвященного вопросам регуляции сосудистого тонуса и механизмам его нарушения у больных с хирургической патологией.

#### **Адрес оргкомитета:**

Оргкомитет, отдел научной медицинской информации  
Витебский государственный медицинский университет, пр-т Фрунзе, 27  
210023, г. Витебск, Беларусь  
Тел. 375 (212) 24-25-09 Тел./ факс 375 (212) 37-21-07  
E-mail: [scidep@mail.ru](mailto:scidep@mail.ru)