

В.С. КУНИЦКИЙ, М.А. КРИШТОПОВА, Д.А. ЗАТОЛОКА

СЕПТОПЛАСТИКА С ИСПОЛЬЗОВАНИЕМ ТРИКОТАЖНОГО МАТЕРИАЛА ДЛЯ ВОССТАНОВЛЕНИЯ КОСТНЫХ И ХРЯЩЕВЫХ СТРУКТУР

УО «Витебский государственный медицинский университет»,
Республика Беларусь

С целью обоснования возможности использования трикотажного материала для восстановления костных и хрящевых структур (ТМВКХС) при новом методе септопластики были разделены на 2 группы. Пациентам 1-ой группы (n=12) выполнялась септопластика с использованием ТМВКХС; 2-ой группы (n=12) – выполнялась септопластика без использования ТМВКХС. Особенностью септопластики с использованием ТМВКХС являлось то, что трикотажный материал применялся в качестве сетчатой основы для фиксации пластины аутохряща, смоделированной из извлеченных деформированных хрящевых фрагментов носовой перегородки. Клинически доказано, что применение ТМВКХС в качестве сетчатой основы при септопластике является безопасным, технически легко воспроизводимым и клинически эффективным. Сравнительный анализ с рандомизированной группой контроля указывает на отсутствие статистически достоверных различий ($p > 0,05$) по показателям: общей функциональности ТМВКХС ($1,9 \pm 0,29$ балла в исследуемой группе и 2 балла в контрольной группе), стабильности носовой перегородки (2 балла в исследуемой группе и $1,9 \pm 0,29$ балла – в контрольной группе), местной воспалительной реакции ($1,8 \pm 0,39$ балла в исследуемой группе и $1,9 \pm 0,29$ балла в контрольной группе), физикального обследования пациентов ($1,9 \pm 0,29$ балла у пациентов исследуемой группы и 2 балла у пациентов контрольной группы).

Ключевые слова: септопластика, смещение носовой перегородки, материал для восстановления костных и хрящевых структур.

To prove the opportunity of using the knitted material to reconstruct the bony- cartilaginous base (MRBCB) at a new method of septoplasty, 24 patients have been divided into 2 groups. Septoplasty with MRBCB has been performed to the patients of the 1st group; septoplasty without MRBCB – to the 2nd group (n=12).

The knitted material was used as a mesh basis for fixing the plate of the reconstructed cartilage and this was the peculiarity of septoplasty with using of MRBCB. It has been clinically proved, that septoplasty with MRBCB is safe, technically easily reproduced and clinically effective. The comparative analysis with the patients of the control group indicates absence of statistically reliable differences ($p > 0,05$) according to parameters: general functionality of MRBCB ($1,9 \pm 0,29$ points in the investigated group and 2 points in the control group), stability of the nasal septum (2 points in the investigated group and $1,9 \pm 0,29$ points – in the control group), local inflammatory reaction ($1,8 \pm 0,39$ points in the investigated group and $1,9 \pm 0,29$ points in the control group), physical examination of patients ($1,9 \pm 0,29$ points at the patients of the investigated group and 2 points at the patients of the control group).

Keywords: septoplasty, displacement of the nasal septum, material for reconstruction of bony and cartilaginous base.

Смещение носовой перегородки занимает одно из ведущих мест в структуре патологии ЛОР-органов, каждый 5-ый паци-

ент, находящийся на стационарном лечении в оториноларингологическом отделении имеет диагноз: смещение носовой перегородки.

родки [3, 5]. Единственным методом лечения различных форм смещения носовой перегородки является хирургическая коррекция [1, 4, 6]. Успехи современной ринохирургии связаны с активным внедрением в клиническую практику принципов пластики и восстановления функций органов с помощью различных биологических или аллопластических материалов [7]. «Золотым стандартом» биополимерных материалов в ринохирургии являются синтетические сетчатые протезы из биосовместимого материала, в которые беспрепятственно проникают собственные ткани органов, благодаря чему происходит их организация тканями [2]. Однако в настоящее время ни один из имплантатов для ринохирургии, используемых в странах ближнего и дальнего зарубежья, не сертифицирован в Республике Беларусь. Стоимость этих изделий значительная (более 50 у.е. за единицу изделия). Собственное производство какого-либо вида биополимерного материала для восстановления костных и хрящевых дефектов лица и шеи в Беларуси отсутствует.

В связи с вышеизложенным актуальным является разработка нового метода септопластики с использованием как аутоотрансплантатов, так и различных синтетичес-

ких материалов. Перспективным, социально значимым и экономически выгодным является проведение исследования, направленного на разработку и внедрение в клиническую практику конкурентоспособного биополимерного материала отечественного производства для септопластики и методов лечения деформаций носовой перегородки на его основе.

Цель исследования. Обосновать возможность использования трикотажного материала для восстановления костных и хрящевых структур (ТМВКХС) при новом методе септопластики.

Материалы и методы

Клинические испытания трикотажного материала для восстановления костных и хрящевых структур (ТМВКХС) проводились на базе оториноларингологического отделения для взрослых УЗ «Витебская областная клиническая больница» в соответствии с программой и методикой медицинского испытания ТМВКХС, утвержденной Министерством Здравоохранения Республики Беларусь от 04.04.2007 г. Обследовано 24 больных с клинически необходимой хирургической коррекцией смещений перегородки носа, в возрасте от 18 до

Таблица 1
Состав больных со смещением перегородки носа 1-ой и 2-ой групп
в зависимости от возраста, пола и вида хирургического лечения

Вид хирургического лечения	Пол				Возраст, лет	Всего больных
	м		ж			
	п	%	п	%	М±δ	
Септопластика с использованием ТМВКХС	11	91,7	1	8,3	25,0±7,8	12
Септопластика без использования ТМВКХС	10	83,3	2	16,7	30,1±8,1	12
Итого	21	87,5	3	12,5	28,0±8,3	24

45 лет. Исследование выполнялось по протоколу открытого рандомизированного исследования в параллельных группах пациентов с позитивным контролем. В ходе исследования применялась простая одномоментная рандомизация с использованием генератора «псевдослучайных чисел» (метод игровой кости).

Рандомизационный коды при исследовании:

- четные (2, 4, 6) – использовался ТМВКХС при септопластике для восстановления дефекта хрящевых структур носовой перегородки;

- нечетные (1, 3, 5) – выполнялась септопластика без использования ТМВКХС для восстановления дефекта хрящевых структур.

Все пациенты были распределены на 2 группы по методу хирургического лечения:

1. Первую группу составили 12 пациентов, которым выполнялась септопластика с использованием ТМВКХС;

2. Вторую группу составили 12 пациентов, которым выполнялась септопластика без использования ТМВКХС;

Все пациенты 1-ой и 2-ой групп не имели статистически достоверных различий ($p > 0,05$) (таблица 1). Средний возраст пациентов, которым была выполнена септопластика с использованием ТМВКХС, составил $25,0 \pm 7,8$ лет. Средний возраст пациентов, которым была выполнена септопластика без использования ТМВКХС, составил $30,1 \pm 8,1$ лет.

Оценка функциональных свойств ТМВКХС при септопластике проводилась по следующим параметрам:

- оценка общей функциональности – тест на удобство эксплуатации;
- оценка безопасности – оценка отсроченных местных реакций,
- оценка стабильности носовой перегородки,
- тест на апиrogenность,

- тест на аллергенность.

Оценка общей функциональности ТМВКХС проводилась путем анкетирования персонала на предмет удобства ТМВКХС при формировании хрящевой части носовой перегородки по средней линии. Данный показатель выражался в баллах от 0 до 2, где 2 балла – при формировании хрящевой части носовой перегородки по средней линии не возникало неудобств, двухслойный имплантат формировался без сложностей; 1 – при использовании трикотажного материала возникали трудности с укладкой полученного имплантата на место дефекта носовой перегородки, нестабильная фиксация с аутогенным хрящом; 0 – использование изделия не позволяет сформировать хрящевую часть носовой перегородки, скрепление с аутогенным хрящом невозможно, не позволяет закрыть место послеоперационного дефекта. Исследование проводилось в день операции.

Оценка надежности фиксации носовой перегородки проводилась путем анкетирования врачей-оториноларингологов на 14-ый день после септопластики для ранговой оценки стабильности носовой перегородки по средней линии, отсутствия вторичных деформаций наружного носа, отсутствия флотации. Выражалась в баллах от 0 до 2. 2 – при использовании ТМВКХС не возникало случаев флотации и вторичного смещения носовой перегородки, деформация наружного носа отсутствует; 1 – при использовании ТМВКХС не возникало случаев деформации наружного носа, носовая перегородка в послеоперационный период нестабильна по средней линии; 0 – при использовании отмечались случаи флотации и вторичной девиации носовой перегородки.

Оценка отсроченных местных реакций со стороны послеоперационной раны выполнялась на основании данных передней риноскопии с оценкой местной воспали-

тельной реакции и отсутствия реакции отторжения. Оценка проводилась не ранее 21 суток после операции и выражалась в баллах от 0 до 2. 2 – воспалительная реакция послеоперационной раны незначительная, реакции отторжения нет. 1 – послеоперационная рана инфильтрирована, гиперемирована, умеренно болезненна. Реакция отторжения сомнительна. 0 – в оценочный период выявлена реакция отторжения. Послеоперационный перихондрит носовой перегородки.

Тест на аллергенность – регистрация местных и системных аллергических реакций у пациентов. Тест заключается в физикальном исследовании с ранговой оценкой от 0 до 2 баллов. 2 – при использовании ТМВКХС реакций гиперчувствительности не возникало; 1 – при использовании ТМВКХС отмечались локальные местные аллергические реакции; 0 – при использовании отмечались случаи тяжелых системных реакций гиперчувствительности. Тест на аллергенность проводился в первые сутки после операции.

Тест на апиrogenность – возможность моделирования носовой перегородки по средней линии без последующего достоверного повышения температуры тела. Выполнялся путем термометрии за 60 и 30 минут до операции, а также через 1, 2 и 3 часа после хирургического вмешательства в области обеих подмышечных впадин. Референтный критерий – статистически достоверное повышение температуры отсутствует.

Септопластика с использованием ТМВКХС разработана для хирургического лечения смещений перегородки носа с целью повышения клинической эффективности результатов септопластики.

Предлагаемый способ септопластики выполняли следующим образом: под местным или общим обезболиванием производили гемитрансфикционный разрез слизистой оболочки преддверия полости носа.

Отслаивали с обеих сторон мукоперихондриальные и мукопериостальные лоскуты. Резецировали деформированные отделы хрящевой и костной части перегородки носа. Удаленный участок искривленного хряща помещали в устройство для послойного получения срезов хрящевых тканей (патент № 3137, 2006.02.20, Республика Беларусь). С помощью этого устройства хрящ выравнивали, истончали, расплющивали и наносили сквозные перфорации. Полученный слой аутохряща укладывали на заранее подготовленную пластину-слой трикотажного материала для восстановления костных и хрящевых структур, скрепляли между собой швами и получали двухслойный имплантат, равный размеру дефектного участка перегородки носа. Приготовленный двухслойный имплантат помещали в ложе, образованное после удаления деформированного участка хряща и кости. Выполняли репозицию листков мукоперихондрия и мукопериоста, фиксировали имплантат транссептальным швом. Тампонируют обе половины носа по оригинальной методике (патент № 3822, 2007.02.19, Республика Беларусь).

Тампоны удаляли через сутки – двое после септопластики. Ежедневно выполняли туалет полости носа. Проводили медикаментозное лечение: неопиоидными анальгетиками в течение 2 – 3 дней; антигистаминными препаратами в течение 2 – 3 дней. Физиолечение – электрофорез с CaCl_2 , ОКУФ в нос, лазер в нос, биоптрон.

Особенностью септопластики с использованием ТМВКХС являлось то, что имплантат выполнен из переплетенных между собой комплексных нитей полиэфирного волокна в виде пластины синтетического трикотажного полотна прямоугольной или другой геометрической формы и снабжен покрытием из биоактивного материала, совмещенного с поверхностью сетчатого слоя-основы. Пластина синтетического

трикотажного полотна выработана филейно-уточно-латинированным переплетением нитей и имеет поверхностную плотность $45-55\text{г/см}^2$, линейную плотность нити 5 текс, количество ячеек на 10 см вдоль петельного ряда не менее 60 и не менее 70 вдоль петельного столбика, а биоактивное покрытие выполнено в виде слоя истонченной и перфорированной пластины аутохряща, смоделированного из извлеченных деформированных фрагментов реконструируемого хряща носовой перегородки.

Результаты и обсуждение

Испытания были проведены на 12 добровольцах – пациентах в возрасте 18 – 45 лет обоего пола, с клинической необходимостью хирургической коррекции смещений перегородки носа. Для сравнения результатов хирургического лечения изучена контрольная группа, которую составили 12 больных, оперированных по стандартной методике септопластики без использования слоя ТМВКХС. Отсроченные функциональные результаты в обеих группах больных изучались не ранее 21 суток после операции (согласно программе и методике медицинского испытания ТМВКХС, утвержденной Министерством здравоохранения Республики Беларусь).

Согласно полученным результатам осложнений в послеоперационном периоде не наблюдалось в обеих группах больных.

Статистическую обработку результатов исследования проводили с использованием пакета программ для ПК «STATISTICA 6.0» методом Пирсона – χ^2 и непараметрическим анализом методом U-тест Манна-Уитни.

По результатам анкетирования при формировании хрящевой части носовой перегородки по средней линии во время вмешательства не возникало неудобств, двухслойный имплантат, состоящий из аутох-

ряща и пластины-слоя трикотажного материала, формировался без сложностей. Что подтверждает удобство в применении ТМВКХС, а выполнение септопластики с использованием ТМВКХС технически просто и не увеличивает времени хирургического вмешательства. Достоверных отличий по показателям общей функциональности между испытуемыми группами не выявлено. Показатель оценки общей функциональности составляет $1,9\pm 0,29$ балла в исследуемой группе и 2 балла – в контрольной группе ($p>0,05$).

При риноскопии на 14-ый день отмечалась положительная динамика в обеих группах: слизистая оболочка полости носа была розовая, влажная, не возникало случаев флотации, вторичной девиации носовой перегородки, а также деформации наружного носа. Эти показатели в обеих группах пациентов были схожи и составляли 2 балла в исследуемой группе и $1,9\pm 0,29$ балла – в контрольной группе ($p>0,05$). Данные представлены на рисунке 1.

Таким образом, результаты анкетирования по данным риноскопии указывают на то, что при использовании ТМВКХС с покрытием из биоактивного материала в виде слоя истонченной и перфорированной пластины аутохряща, смоделированной из извлеченных деформированных фрагментов хряща перегородки носа, повышается прочность и опорная функция перегородки носа и тем самым нивелируется возможных развития послеоперационных осложнений, что указывает на биостабильность ТМВКХС.

При повторном обследовании на 21-ый день после операции признаков отторжения ТМВКХС не выявлено. По данным риноскопии, слизистая оболочка полости носа у пациентов обеих групп была розовая, влажная, патологического отделяемого в полости носа не выявлено. Пальпация области хирургического вмешательства без-

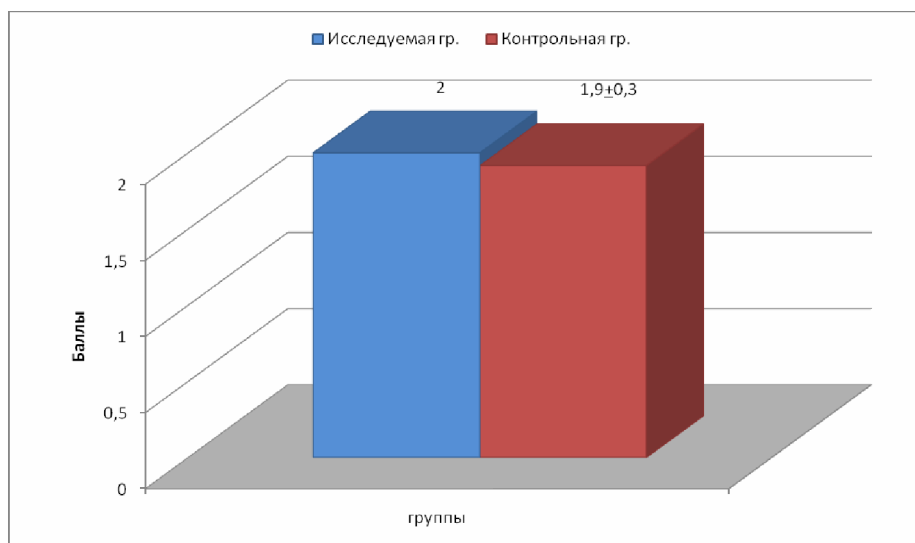


Рис. 1.

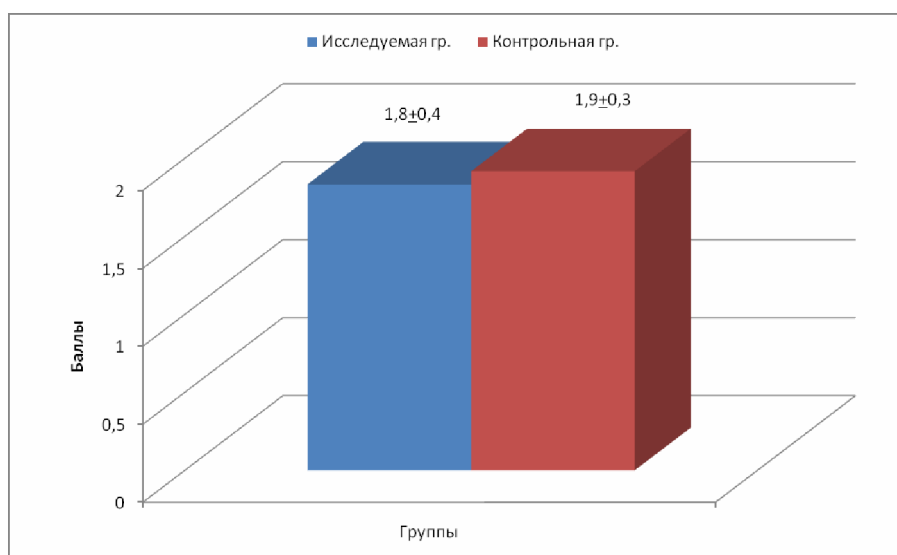


Рис. 2.

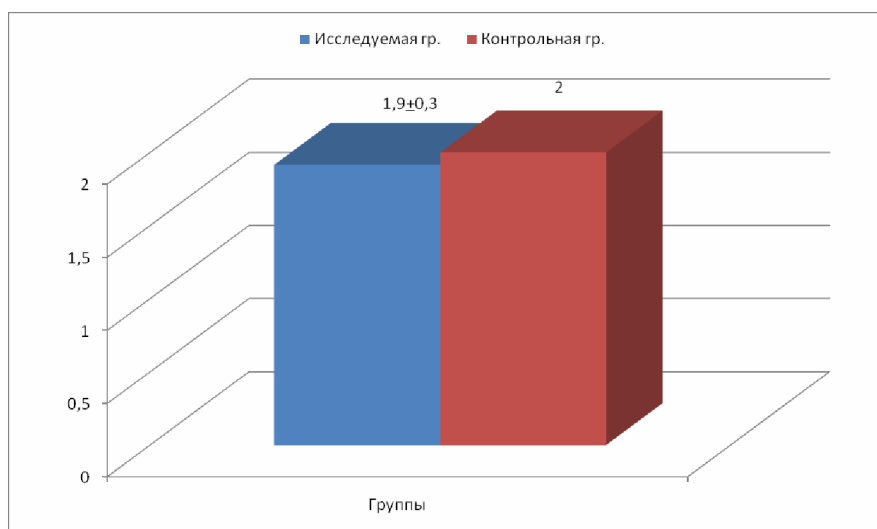


Рис. 3.

болезненна. Результаты анкетирования по данным передней риноскопии с оценкой местной воспалительной реакции указывали на отсутствие реакции отторжения и составляли $1,8 \pm 0,39$ балла в исследуемой группе и $1,9 \pm 0,29$ балла в контрольной группе. Данные представлены на рисунке 2.

Таким образом, оценка отсроченных местных реакций со стороны послеоперационной раны на 21-ый день после вмешательства подтвердила, что ТМВКХС является биоинертным и безопасным имплантируемым материалом. Достоверных отличий при оценке отсроченных местных реакций со стороны послеоперационной раны между испытуемыми группами не выявлено ($p > 0,05$). Комбинация ТМВКХС с покрытием из биоактивного материала в виде аутохряща позволяет избежать вторичной девиации хряща перегородки носа и седловидной деформации спинки носа в послеоперационном периоде и обеспечить легкое проникновение фибробластов в структуру имплантата. Формирование тонкого и прочного соединительнотканного рубца, не приводящего к утолщению перегородки носа, выполняет надежную опорную функцию.

При использовании ТМВКХС при септопластических операциях реакции гиперчувствительности не возникло. Показатели физикального исследования в обеих группах пациентов были схожими ($p > 0,05$) и составили $1,9 \pm 0,29$ балла у пациентов исследуемой группы и 2 балла – у пациентов контрольной группы. Данные представлены на рисунке 3.

Анализ данных термометрии тела за 60 минут (Т1) и 30 минут (Т2) до вмешательства и через 1 (Т3), 2 (Т4) и 3 (Т5) часа после него указывает на отсутствие статистически достоверного повышения температуры ($p > 0,05$) у пациентов в обеих группах до и после септопластики, что косвенно подтверждает апирогенность ТМВКХС как

имплантируемого материала. Так, в исследуемой группе показатели термометрии были следующими: Т1 – $36,6 \pm 0,07^\circ\text{C}$ (справа и слева); Т2 – $36,6 \pm 0,07^\circ\text{C}$ (справа) и $36,5 \pm 0,08^\circ\text{C}$ (слева); Т3 – $36,5 \pm 0,08^\circ\text{C}$ (справа) и $36,6 \pm 0,06^\circ\text{C}$ (слева); Т4 – $36,6 \pm 0,07^\circ\text{C}$ (справа и слева); Т5 – $36,5 \pm 0,05^\circ\text{C}$ (справа) и $36,5 \pm 0,08^\circ\text{C}$ (слева). В контрольной группе значение Т1 соответствовало $36,6 \pm 0,07^\circ\text{C}$ (справа и слева); Т2 – $36,5 \pm 0,08^\circ\text{C}$ (справа) и $36,6 \pm 0,07^\circ\text{C}$ (слева); Т3 – $36,6 \pm 0,07^\circ\text{C}$ (справа и слева); Т4 – $36,6 \pm 0,08^\circ\text{C}$ (справа) и $36,6 \pm 0,07^\circ\text{C}$ (слева); Т5 – $36,5 \pm 0,08^\circ\text{C}$ (справа) и $36,6 \pm 0,07^\circ\text{C}$ (слева).

Таким образом, анализ результатов клинического исследования нового метода септопластики подтверждает удобство использования ТМВКХС в качестве имплантата и указывает на то, что ТМВКХС является биоинертным, биостабильным, апирогенным и гипоаллергенным имплантируемым материалом. Применение в качестве сетчатой основы при септопластике синтетического трикотажного полотна является безопасным, технически легко выполнимым и может быть рекомендовано для широкого клинического использования в учреждениях здравоохранения Республики Беларусь. Показатель оценки общей функциональности составляет $1,9 \pm 0,29$ балла в исследуемой группе и 2 балла – в контрольной группе ($p > 0,05$). Показатели оценки стабильности носовой перегородки на 14-ый день после операции в обеих группах пациентов были схожи и составляли 2 балла в исследуемой группе и $1,9 \pm 0,29$ балла – в контрольной группе ($p > 0,05$). Результаты анкетирования по данным передней риноскопии с оценкой местной воспалительной реакции на 21-ый день после операции указывали на отсутствие реакции отторжения и составляли $1,8 \pm 0,39$ балла в исследуемой группе и $1,9 \pm 0,29$ балла в контрольной группе ($p > 0,05$). При использовании ТМВКХС при септопластических операци-

ях реакции гиперчувствительности не возникло. Показатели физикального обследования в обеих группах пациентов были схожими ($p > 0,05$) и составили $1,9 \pm 0,29$ балла у пациентов исследуемой группы и 2 балла – у пациентов контрольной группы. Анализ данных термометрии за 60 минут и 30 минут до операции и через 1, 2 и 3 часа после операции указывает на отсутствие статистически достоверного повышения температуры ($p > 0,05$) у пациентов в обеих группах до и после операции, что подтверждает апиrogenность ТМВКХС.

Выводы

Клинически доказано, что применение ТМВКХС в качестве сетчатой основы при септопластике является безопасным, технически легко воспроизводимым и клинически эффективным. Сравнительный анализ с рандомизированной группой контроля указывает на отсутствие статистически достоверных различий ($p > 0,05$) по показателям: общей функциональности ТМВКХС ($1,9 \pm 0,29$ балла в исследуемой группе и 2 балла в контрольной группе), стабильности носовой перегородки (2 балла в исследуемой группе и $1,9 \pm 0,29$ балла – в контрольной группе), местной воспалительной реакции ($1,8 \pm 0,39$ балла в исследуемой

группе и $1,9 \pm 0,29$ балла в контрольной группе), физикального обследования пациентов ($1,9 \pm 0,29$ балла у пациентов исследуемой группы и 2 балла у пациентов контрольной группы).

ЛИТЕРАТУРА

1. Гапанович, В.Я. Болезни уха, горла и носа / В.Я. Гапанович, П.А. Тимошенко. – Минск: Выш. школа, 2002. – 270 с.
2. Козадаев, Ю.Ю. Септопластика с использованием полимерного сетчатого имплантата: дис. ... канд. мед. наук: 14. 00.04 / Ю.Ю. Козадаев; Воен.-мед. акад. – СПб., 1999. – 97с.
3. Криштопова, М. А. Септопластика деформаций перегородки носа моделированным хрящом / М.А. Криштопова, В.С. Куницкий // Медицинская панорама. – 2006. – № 10. – С. 5-9.
4. Лопатин, А.С. Реконструктивная хирургия деформаций перегородки носа / А.С. Лопатин // Российская ринология. – 1994. – Прил. № 1. – С. 3-31.
5. Меланьин, В.Д. Лечение искривлений носовой перегородки / В.Д. Меланьин, О.Г. Хоров, И.Ч. Алещик // Российская ринология. – 1993. – Прил. №1. – С. 33.
6. Хоров, О.Г. Опыт применения препарата «Синуфорте» в послеоперационном периоде после септоринопластики у детей / О.Г. Хоров, Г.Н. Шамрило // Актуальные проблемы оториноларингологии: материалы 4 Междунар. бел.-пол. конф. оториноларингологов, Гродно, 25-26 мая 2007г. / Гродн. гос. мед. ун-т; редкол.: О.Г. Хоров [и др.]. – Гродно, 2007. – С. 105-110.
7. Boenisch M. Clinical and histological results of septoplasty with a resorbable implant / M. Boenisch // Arch. Otolaryngol. Head Neck Surg. – 2000. – N 126. – P. 1373 – 1377.

Поступила 08.02.2008 г.