

Ю.С. НЕБЫЛИЦИН, С.А. СУШКОВ

ДИАГНОСТИКА ТРОМБОЗА ГЛУБОКИХ ВЕН НИЖНИХ КОНЕЧНОСТЕЙ

УО «Витебский государственный медицинский университет»,
Республика Беларусь

Проведена оценка диагностической ценности клинических и лабораторных методов исследований, применяемых у больных с тромбозом глубоких вен нижних конечностей.

Анализ показал, что клинических проявлений недостаточно для постановки диагноза, так как в 70-87% случаев они могут давать ложный результат. Наличие классических клинических симптомов не позволяет достоверно установить диагноз тромбоза глубоких вен. Сочетание нескольких специфических симптомов увеличивает вероятность выявления острого тромбоза.

При исследовании показателей коагуляционного гемостаза выявлено, что течение венозного тромбоза характеризовалось гиперкоагуляцией. В острую стадию эти изменения носили более выраженный характер, особенно при поражении подвздошно-бедренного сегмента. Наиболее информативными тестами для выявления гиперкоагуляции были определение концентрации фибриногена и активированного частичного тромбопластинового времени.

Следовательно, для диагностики тромбоза глубоких вен необходимо проводить комплексное обследование, включающее клиническое исследование, изучение показателей коагуляционного гемостаза и ультразвуковое триплексное ангиосканирование. Основным методом в диагностике венозного тромбоза является ультразвуковое сканирование.

Ключевые слова: методы диагностики, острый венозный тромбоз.

Evaluation of clinical and laboratory research methods diagnostics value, used in patients with lower limbs deep veins thrombosis, has been performed.

The analysis shows that there aren't enough clinical manifestations to make diagnosis as in 70-87% of all cases they can give false results. Presence of classic clinical symptoms doesn't permit to make reliable diagnosis of deep veins thrombosis. Combination of several specific symptoms increases the possibility of acute thrombosis diagnosing.

On studying coagulation hemostasis indexes, it has been found out that venous thrombosis is characterized by hyper coagulation. In the acute phase these changes have more marked character, especially in case of ilio-femoral segment lesion. Determination of fibrinogen concentration and activated partial thromboplastin time is the most informative test for hyper coagulation revelation.

Consequently, for deep veins thrombosis diagnostics it is necessary to perform complex examination, including clinical investigation, studying of coagulation hemostasis indexes and ultrasound triplex angioscanning.

Keywords: diagnostics methods, acute venous thrombosis.

Тромбоз глубоких вен (ТГВ) нижних конечностей и связанная с ним тромбоэмболия легочной артерии (ТЭЛА) остаются доминирующими осложнениями послеоперационного периода, составляя 80% от

всех тромботических поражений сосудов [1, 5, 11, 12, 13, 14, 18]. Эпидемиологические исследования, проведенные в Европе показывают, что венозный тромбоз, проявляющийся клинически, выявляется в 50

случаях на 100 000 населения [12]. Последствия ТГВ – тяжелая хроническая венозная недостаточность с развитием трофических язвенных дефектов и постэмболическая легочная гипертензия – могут приводить к стойкой утрате трудоспособности и инвалидизации [12, 13, 15]. До настоящего времени диагностика ТГВ является трудной задачей. В 80-85% ТГВ протекает клинически бессимптомно, а триадой симптомов проявляется лишь в 10% случаев [13]. При проведении направленного исследования венозный тромбоз регистрируется не более, чем у 30% пациентов [13, 15]. Клинически диагностируемые тромбозы и эмболии часто представляют видимую «вершину айсберга» [12]. Именно поздняя диагностика и приводит к несвоевременному началу лечения и проведению мероприятий, направленных на профилактику ТЭЛА [5, 13, 15].

В основе развития заболевания лежит «тромботическая триада», сформулированная в 1856 году немецким патологом Рудольфом Вирховым: замедление кровотока, нарушение целостности сосудистой стенки, повышение способности крови к свертыванию. В настоящее время представления о механизмах тромбообразования расширились, но по своей сути основы развития патологического процесса остались прежние, лишь приобретя современные формулировки: снижение объемной и линейной скорости кровотока, гиперкоагуляция, дисфункция эндотелия [2, 3, 9, 12, 13, 15, 16].

Разработанные методы диагностики заболевания: клиническая оценка, выявление факторов риска, способы лабораторной диагностики системы гемостаза, инструментальные (дуплексное и триплексное ангиосканирование вен нижних конечностей, спиральная томография, по показаниям – флебография) направлены на выявление изменений в каждом из звеньев патогенеза [2, 3, 7, 9, 12, 13, 14, 15, 17]. При решении проблемы раннего выявления ТГВ

важно оценить возможности разных методов обследования пациентов.

В связи с этим представляется актуальным определить диагностическую ценность клинических и лабораторных методов исследований, применяемых у больных тромбозом глубоких вен нижних конечностей.

Цель работы: оценить эффективность различных методов диагностики тромбоза глубоких вен нижних конечностей.

Материалы и методы

В основу работы положены результаты обследования 278 больных ТГВ, которые были направлены на лечение в ЛПУ «Отделенческая клиническая больница на станции Витебск» с диагнозом тромбоз глубоких вен нижних конечностей (мужчин - 151, женщин - 127). Средний возраст пациентов варьировал от 18 до 86 лет и составлял $54,6 \pm 15,2$ года. Применялись клинические, лабораторные и инструментальные (ультразвуковое триплексное ангиосканирование) методы исследования.

Оценка системы коагуляционного гемостаза включала: определение концентрации фибриногена суховоздушным способом по методу Р.А. Рутберг [8], определение активированного частичного тромбопластинового времени (АЧТВ) путем добавления к плазме суспензии каолина и эритрофосфата [8], определение протромбина путем определения свертывания плазмы при добавлении тромбопластина и хлорида кальция [8], определение времени рекальцификации плазмы по методу Хауэлла в модификации Б.А. Кудряшова [10], толерантности плазмы к гепарину по J. Gormsen [6].

Цифровой материал обрабатывали статистически с использованием стандартных пакетов прикладных программ («Statistica for Windows-6»). В случае нормального распределения использовали непарный t-критерий Стьюдента, при ненормальном распре-

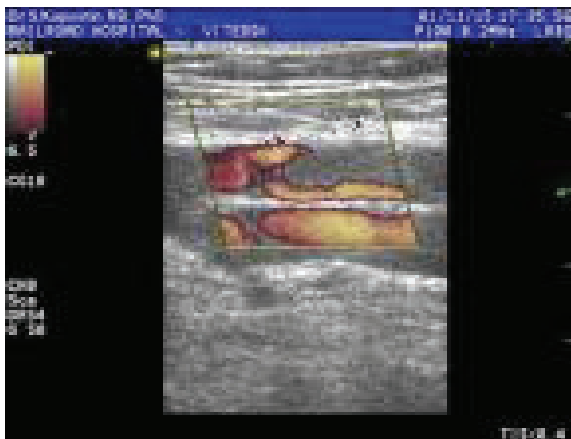


Рис. 1. Ангиосканограмма (режим ЦДК) - тромбоз бедренной вены.

делении значений – непараметрический критерий Mann-Whitney-Wilcoxon. Операционные характеристики диагностических тестов рассчитывали с применением четырехпольной таблицы (латинский квадрат). На его основе вычисляли стабильные характеристики: чувствительность, специфичность, а также прогностичность положительного и отрицательного результатов [4].

Диагноз тромбоза глубоких вен у пациентов подтверждался при проведении триплексного ультразвукового ангиосканирования, которое проводилось с помощью ультразвукового сканера “Logiq-500 Pro” (General Electric, США) с конвексным датчиком 5 МГц и линейным датчиком 11 МГц. В настоящее время этот метод является «золотым стандартом» для диагностики ТГВ.

При проведении ультразвукового исследования в В-режиме оценивалось состояние венозной стенки, диаметр сосуда, состояние клапанного аппарата, определялось наличие тромботических масс, характер тромбоза, протяженность тромбированного венозного сегмента, состояние коллатерального венозного оттока, выполнялись пробы с дистальной и проксимальной компрессией, тест Вальсальвы. Анализировались данные цветового и энергетического

кодирования венозного кровотока и его спектральные характеристики (рис.1).

Результаты и обсуждение

В зависимости от полученных результатов ультразвукового исследования все пациенты были разделены на две группы. Первую составили больные с подтвержденным инструментально ТГВ–210, вторую – с клиническими признаками, симулирующие венозный тромбоз, но неподтвержденный инструментальным методом – 68 больных.

В первой группе левосторонняя локализация патологического процесса наблюдалась у 125, правосторонняя – 82, двусторонняя – у 3 больных. Мужчин было 124, женщин – 86. Тромбоз нижней полой вены выявлен у 3, илиофemorальный – 60, бедренной вены – 75, подколенной вены – 44, икроножных вен – 6, берцовых вен – 10, мышечных синусов – 12 пациентов. Средний возраст больных варьировал от 18 до 86 лет и составлял $54,7 \pm 15,8$ года.

Во второй группе левосторонняя локализация наблюдалась у 37 пациентов, правосторонняя – у 31 больного. Мужчин было 27, женщин – 41. Средний возраст больных варьировал от 27 до 80 лет и составил $54,1 \pm 13,3$ года.

Изучение клинических проявлений у пациентов с ТГВ позволило выявить, что отек пораженной конечности имелся у 86,3% больных, на боли жаловались 80% пациентов. Из специфических симптомов положительными оказались пробы Хоманса у 56,3%, Мозеса – 45%, Ловенберга – 33,8%, Пайра – 30%, Пратта – 15%, Лискера – 13,8% пациентов (рис.2).

Сравнительная диагностическая ценность клинических симптомов у пациентов с ТГВ представлена в таблице 1.

Сочетание 5 и более специфических симптомов выявлялось у 17,5% пациентов,

Таблица 1

Сравнительная диагностическая ценность клинических симптомов у пациентов с ТГВ

| Симптом | Чувствительность | Специфичность | Прогностичность положительного результата | Прогностичность отрицательного результата |
|------------|------------------|---------------|---|---|
| Отек | 92,5% | 13,04% | 78,72% | 33,3% |
| Боль | 81,25% | 34,78% | 81,25% | 34,78% |
| Хоманса | 57,5% | 30,43% | 74,19% | 17,07% |
| Мозеса | 45% | 91,3% | 94,73% | 32,3% |
| Пайра | 30% | 91,3% | 92,3% | 27,27% |
| Пратта | 15% | 95,65% | 92,3% | 24,44% |
| Лискера | 13,75% | 95,65% | 91,7% | 23,21% |
| Ловенберга | 33,75% | 56,52% | 72,97% | 19,69% |

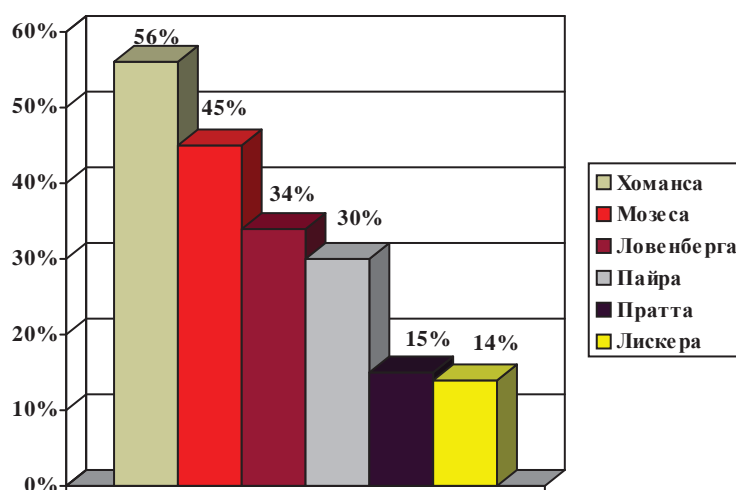


Рис. 2. Частота выявления специфических симптомов у больных с тромбозом глубоких вен нижних конечностей.

четырёх – 12,5%, трёх – 15%, двух признаков – 18,7%. У 17,5% больных специфическая симптоматика отсутствовала.

Были изучены особенности клинических проявлений у больных с ТГВ в зависимости от сегмента поражения. С этой целью все пациенты были разделены на три группы. Первую группу составили пациенты с проксимальными формами ТГВ боль-

ных, вторую группу с дистальными формами, третью – пациенты с клиническими признаками венозного тромбоза, но неподтвержденного инструментальным методом.

Детальное изучение клинических проявлений позволило выявить, что у пациентов первой группы отек пораженной конечности имелся в 96,4% случаев. На боли жаловались 87,3% пациентов.

Таблица 2

Сравнительная диагностическая ценность клинических симптомов у пациентов с проксимальными формами ТГВ

| Симптом | Чувствительность | Специфичность | Прогностичность положительного результата | Прогностичность отрицательного результата |
|------------|------------------|---------------|---|---|
| Отек | 96,36% | 13,04% | 72,6% | 60% |
| Боль | 87,27% | 34,78% | 76,19% | 53,3% |
| Хоманса | 52,72% | 30,43% | 64,44% | 21,21% |
| Мозеса | 43,63% | 91,3% | 92,3% | 40,38% |
| Пайра | 36,36% | 91,3% | 90,9% | 37,5% |
| Пратта | 18,18% | 95,65% | 90,9% | 32,83% |
| Лискера | 12,24% | 95,65% | 85,7% | 30,98% |
| Ловенберга | 40% | 56,52% | 68,75% | 28,26% |

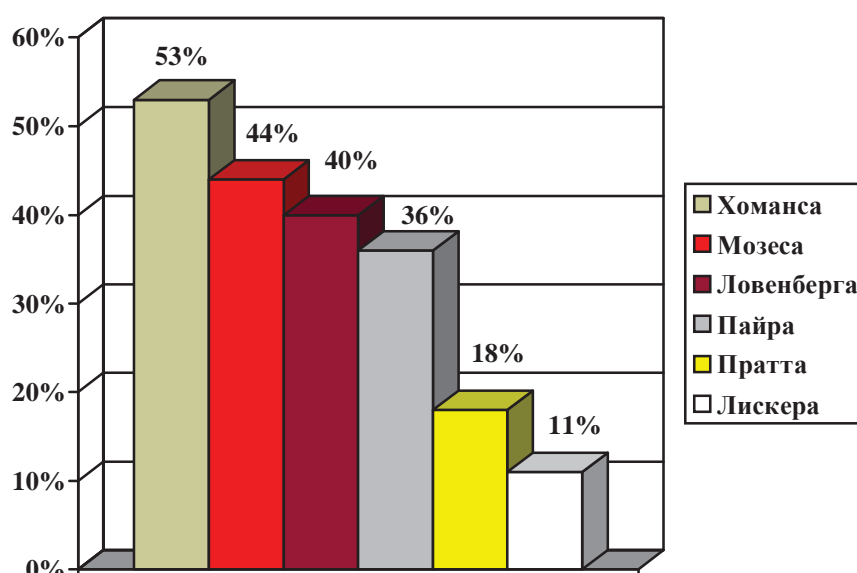


Рис. 3. Частота выявления специфических симптомов у больных с проксимальными формами тромбоза глубоких вен нижних конечностей.

Из специфических симптомов положительными оказались пробы Хоманса у 52,7%, Мозеса – 43,6%, Ловенберга – 40%, Пайра – 36,4%, Пратта – 18,2%, Лискера – 10,9% пациентов (рис.3).

Сравнительная диагностическая ценность клинических симптомов у пациентов

с проксимальными формами ТГВ представлена в таблице 2.

Сочетание 5 и более специфических симптомов выявлялось у 21,8% пациентов, четырех – 12,7%, трех – 20%, двух признаков – 10,9%. У 14,5% больных специфическая симптоматика отсутствовала.

Таблица 3

Сравнительная диагностическая ценность клинических симптомов у пациентов с дистальными формами ТГВ

| Симптом | Чувствительность | Специфичность | Прогностичность положительного результата | Прогностичность отрицательного результата |
|------------|------------------|---------------|---|---|
| Отек | 84% | 13,04% | 51,21% | 42,85% |
| Боль | 64% | 34,78% | 51,61% | 47,05% |
| Хоманса | 64% | 30,43% | 50% | 43,75% |
| Мозеса | 48% | 91,3% | 85,71% | 61,76% |
| Пайра | 16% | 91,3% | 66,66% | 50% |
| Пратта | 8% | 95,65% | 66,66% | 48,88% |
| Лискера | 20% | 95,65% | 83,3% | 52,38% |
| Ловенберга | 20% | 56,52% | 33,3% | 39,39% |

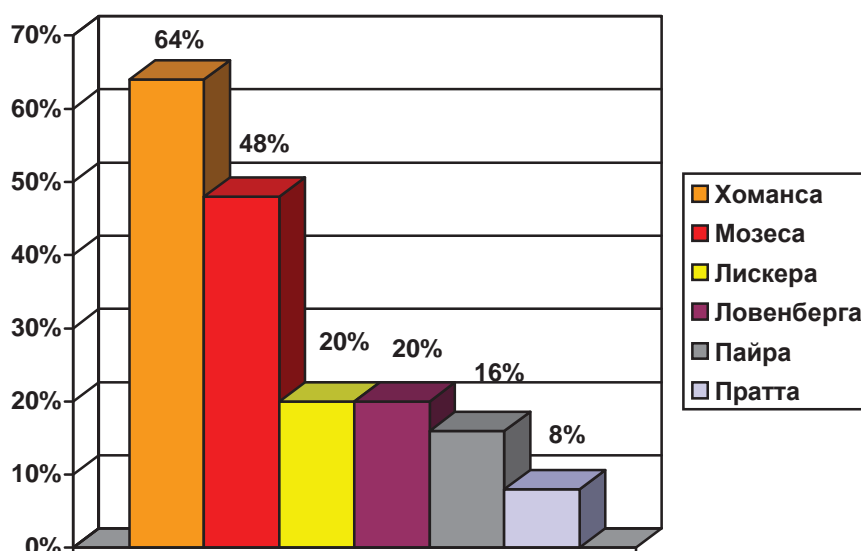


Рис. 4. Частота выявления специфических симптомов у больных с дистальными формами тромбоза глубоких вен нижних конечностей.

Во второй группе с дистальными формами ТГВ отек и боли беспокоили 64% пациентов. Из специфических симптомов положительными оказались пробы Хоманса у 64%, Мозеса – 48%, Лискера – 20%, Ловенберга – 20%, Пайра – 16%, Пратта – у 8% пациентов (рис.4).

Сочетание 5 и более специфических симптомов выявлялось у 8% пациентов, четырех – 12%, трех – 4%, двух признаков – у 36%. У 24% больных специфическая симптоматика отсутствовала.

У остальных пациентов клиническая симптоматика была стертой.

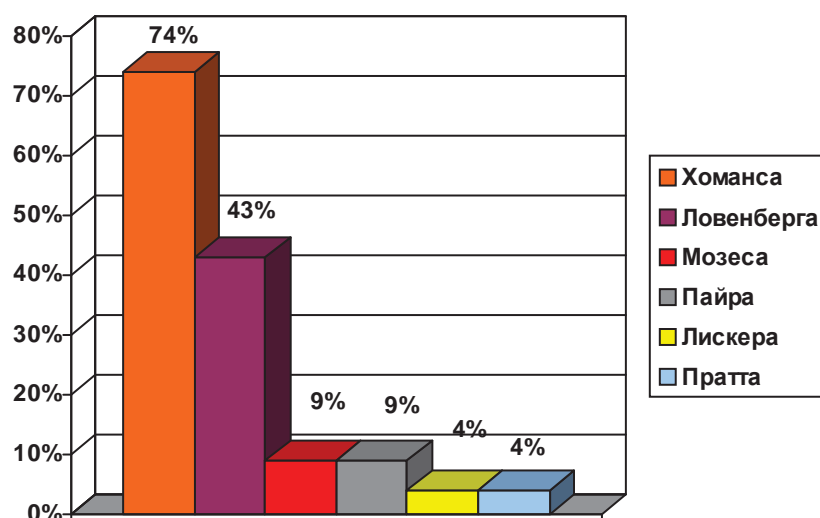


Рис. 5. Частота специфических симптомов, выявляемых у пациентов с неподтвержденным инструментально венозным тромбозом.

Сравнительная диагностическая ценность клинических симптомов у пациентов с дистальными формами ТГВ представлена в таблице 3.

В третьей группе основным симптомом являлась боль, которая определялась у 65,2% пациентов, отек выявлялся у 30,4% больных. Из специфических симптомов положительными оказались пробы Хоманса у 73,9%, Ловенберга – 43,5%, Мозеса и Пайра - 8,7% пациентов, а Лискера и Пратта в 4,4% случаях (рис.5).

Сочетание 4 специфических симптомов выявлялось у 4,3% пациентов, трех – 17,4% и двух признаков – 21,7%. У 26,1% больных специфическая симптоматика отсутствовала. В остальных случаях клиническая симптоматика была стертой.

Анализ полученных результатов показал, что наибольшей чувствительностью обладают клинические проявления: отек, боль и симптом Хоманса. Однако они имеют довольно низкую специфичность. Это свидетельствует о том, что дан-

ные симптомы можно применять для первичной диагностики. Они позволяют не пропустить больных, имеющих тромбоз глубоких вен нижних конечностей. Однако низкая специфичность требует для уточнения диагноза проведение углубленного инструментального обследования. Все остальные симптомы нецелесообразно использовать для диагностики, так как они обладают очень низкой чувствительностью.

Показатели коагуляционного гемостаза при остром тромбозе глубоких вен нижних конечностей

Все больные были разделены на три группы. Первую группу составили пациенты с острой стадией процесса со сроками заболевания от 1 до 7 суток – 63 больных, вторую группу – больные с подострой стадией процесса со сроками заболевания от 7 до 15 суток – 68, третью – пациенты с клиническими признаками венозного тромбоза, но неподтвержденного инструментальным методом – 68. В качестве контрольной

группы обследовано 15 человек без клинических проявлений ТГВ.

В венозной крови контрольной группы уровень протромбина равнялся $0,91 \pm 0,01$, фибриногена - $2,52 \pm 0,11$ г/л, АЧТВ составляло $28,83 \pm 0,29$ сек, время рекальцификации плазмы - $92 \pm 2,01$ сек, толерантность плазмы к гепарину - $7,85 \pm 0,1$ мин ($n=15$, $M \pm m$).

У больных в острую стадию ТГВ уровень протромбина и фибриногена оказался увеличенным на 5,5% и 44,8% соответственно по сравнению с контрольными значениями и равнялись $0,96 \pm 0,007$ и $3,65 \pm 0,11$ г/л. АЧТВ было меньше, чем в контроле, на 12,01% и составляло $25,37 \pm 0,35$ сек ($n=63$, $M \pm m$, $p < 0,05$). Также определялось укорочение времени рекальцификации плазмы и толерантности плазмы к гепарину на 10,9% и 10,7% соответственно и равнялось $82,7 \pm 1,26$ сек и $7,16 \pm 0,1$ мин ($n=15$, $M \pm m$, $p < 0,05$).

При исследовании показателей коагуляционного гемостаза у пациентов с проксимальными формами ТГВ в острую стадию отмечалось более выраженное возрастание фибриногена на 53,96% по сравнению с контрольными значениями и уровень его составлял $3,88 \pm 0,16$ г/л, а также укорочение АЧТВ на 13,3% и равнялось $25 \pm 0,53$ сек ($n=36$, $M \pm m$, $p < 0,05$).

У пациентов с дистальными формами венозного тромбоза уровень протромбина оказался увеличенным на 4,4% и был равным $0,95 \pm 0,009$. Отмечалось менее выраженное возрастание фибриногена на 33,7% по сравнению с контролем и составляло $3,37 \pm 0,12$ г/л, укорочение АЧТВ на 10,7% и равнялось $25,75 \pm 0,45$ сек ($n=27$, $M \pm m$, $p < 0,05$).

При сравнении результатов больных с проксимальными и дистальными формами ТГВ отмечался более высокий уровень фибриногена - на 15,1% в первой группе.

В венозной крови у больных в подострую стадию тромбоза глубоких вен уро-

вень протромбина и фибриногена оказался увеличенным на 3,3% и 26,9% соответственно, по сравнению с контрольными значениями, и равнялся $0,94 \pm 0,01$ и $3,2 \pm 0,11$ г/л. Определялось уменьшение АЧТВ, по сравнению с контролем на 9,75%, и составляло $26,02 \pm 0,3$ сек ($n=68$, $M \pm m$, $p < 0,05$). Также выявлялось укорочение времени рекальцификации плазмы и толерантности плазмы к гепарину на 6,5% и 10,4% соответственно и равнялось $86,97 \pm 1,49$ сек ($n=23$, $M \pm m$, $p < 0,05$) и $7,19 \pm 0,09$ мин ($n=12$, $M \pm m$, $p < 0,05$).

У пациентов с проксимальными формами ТГВ во второй группе отмечалось возрастание уровня фибриногена на 31,7% по сравнению со значениями, выявленными в контрольной группе, и составляло $3,32 \pm 0,13$ г/л, а также укорочение АЧТВ на 8,8%, и равнялось $26,3 \pm 0,3$ сек ($n=49$, $M \pm m$, $p < 0,05$).

У больных с дистальными формами ТГВ в подострую стадию выявлялось повышение фибриногена на 23,8%, по сравнению с контролем, и уровень его составлял $3,12 \pm 0,19$ г/л. АЧТВ оказалось укороченным на 12,2% по сравнению с контрольными значениями и равнялось $25,3 \pm 0,71$ сек ($n=19$, $M \pm m$, $p < 0,05$).

При сравнении результатов коагуляционного гемостаза во второй группе у пациентов с проксимальными и дистальными формами ТГВ показатели статистически не отличались.

В венозной крови у больных с наличием клинических признаков ТГВ, но неподтвержденного инструментальным методом, определялось: увеличение уровня протромбина на 2,2% и составляло $0,93 \pm 0,009$ ($n=68$, $M \pm m$, $p < 0,1$), возрастание фибриногена на 17,1% и равнялось $2,95 \pm 0,11$ г/л, уменьшение АЧТВ на 8,1% по сравнению с контролем и составляло $26,26 \pm 0,62$ сек ($n=68$, $M \pm m$, $p < 0,05$). Отмечалось укорочение времени рекальцификации плазмы и

толерантности плазмы к гепарину на 3,1% и 6,5% соответственно по сравнению со значениями в контрольной группе и равнялось $88,07 \pm 1,19$ сек ($n=47$, $M \pm m$, $p < 0,1$) и $7,5 \pm 0,07$ мин ($n=41$, $M \pm m$, $p < 0,05$).

Анализ результатов показал, что в острую стадию ТГВ по сравнению с подострой наблюдалось увеличение концентрации фибриногена на 14,1%, укорочение времени рекальцификации плазмы на 4,25%. Кроме того, отмечалось возрастание уровня протромбина, укорочение активированного частичного тромбопластинового времени и толерантности плазмы к гепарину, однако эти показатели были статистически недостоверными. При сравнении показателей в острую стадию венозного тромбоза с данными третьей группы отмечалось возрастание уровня протромбина на 3,2%,

концентрации фибриногена 23,7%, укорочение времени рекальцификации плазмы и толерантности плазмы к гепарину на 6,1% и на 5,5% соответственно (таблица 4).

Следовательно, в острую стадию ТГВ наиболее информативными тестами, характеризующими гиперкоагуляцию, являются выявление концентрации фибриногена и активированного частичного тромбопластинового времени.

Таким образом, для диагностики тромбоза глубоких вен необходимо проводить комплексное обследование, включающее клиническое исследование, изучение показателей коагуляционного гемостаза и ультразвуковое триплексное ангиосканирование. Клинические симптомы: отек, боль и симптом Хоманса, которые имеют наиболее высокую чувствительность, можно при-

Таблица 4

Показатели коагуляционного гемостаза у пациентов в разные стадии венозного тромбоза нижних конечностей

| Показатели | 1.Контрольная группа (n=15) | 2.Опытная группа № 1 острая стадия (n=63) | 3.Опытная группа № 2 подострая стадия (n=68) | 4.Опытная группа № 3 (n=68) |
|---|-----------------------------------|---|--|----------------------------------|
| Протромбин $M \pm m$ | $0,91 \pm 0,01$ ^{2,3} | $0,96 \pm 0,007$ ^{1,4} | $0,94 \pm 0,01$ ¹ | $0,93 \pm 0,009$ ² |
| Фибриноген (в г/л) $M \pm m$ | $2,52 \pm 0,11$ ^{2,3,4} | $3,65 \pm 0,11$ ^{1,3,4} | $3,2 \pm 0,11$ ^{1,2,4} | $2,95 \pm 0,11$ ^{1,2,3} |
| АЧТВ (сек) $M \pm m$ | $28,83 \pm 0,29$ ^{2,3,4} | $25,37 \pm 0,35$ ¹ | $26,02 \pm 0,3$ ¹ | $26,26 \pm 0,62$ ¹ |
| Рекальцификация плазмы (сек) $M \pm m$ | $92 \pm 2,01$ ^{2,3} | $82,7 \pm 1,26$ ^{1,3,4} | $86,97 \pm 1,49$ ^{1,2} | $88,07 \pm 1,19$ ^{1,2} |
| Толерантность плазмы к гепарину (мин) $M \pm m$ | $7,85 \pm 0,1$ ^{2,3,4} | $7,16 \pm 0,1$ ^{1,4} | $7,19 \pm 0,09$ ^{1,4} | $7,5 \pm 0,07$ ^{1,2,3} |

Примечание: надстрочными индексами отмечены достоверные ($p < 0,05$) различия между соответствующими группами.

менять для первичной диагностики. Однако низкая специфичность указанных признаков требует проведения углубленного инструментального обследования для уточнения диагноза. Все остальные симптомы нецелесообразно использовать для диагностики, так как они обладают очень низкой чувствительностью. Наиболее информативными тестами при исследовании показателей коагуляционного гемостаза являются выявление концентрации фибриногена и активированного частичного тромбопластинового времени. Основным методом в диагностике венозного тромбоза является ультразвуковое ангиосканирование.

Выводы

1. Клинические тесты не позволяют достоверно установить диагноз тромбоза глубоких вен нижних конечностей.

2. При оценке показателей коагуляционного гемостаза, характеризующих гиперкоагуляцию, наибольшей диагностической информативностью обладают тесты выявления концентрации фибриногена и активированного частичного тромбопластинового времени.

3. Современная диагностика острого тромбоза глубоких вен нижних конечностей должна базироваться на данных ультразвукового сканирования.

ЛИТЕРАТУРА

1. Баешко, А. А. Применение низкомолекулярного гепарина в профилактике и лечении тромбозических осложнений / А. А. Баешко // Рецепт. – 2007. – № 1. – С. 63-68.
2. Баркаган, З. С. Основы диагностики нарушений гемостаза / З. С. Баркаган, А. П. Момот. – Москва, 1999. – 246 с.
3. Вавилова, Т. В. Антитромботическая терапия и методы ее лабораторного контроля / Т. В. Вавилова // Клиническая лабораторная диагностика. – 2004. – № 12. – С. 21-32.
4. Власов, В. В. Введение в доказательную медицину / В. В. Власов. – М.: Медиа Сфера, 2001. – 392 с.
5. Возможности хирургической профилактики тромбоэмболии легочной артерии и посттромботической болезни при острых тромбозах глубоких вен нижних конечностей / Е. В. Шайдаков [и др.] // Актуальные вопросы флебологии: материалы I республиканской науч.-практич. конф. / Витебск. гос. мед. ун-т. – 2007. – С. 199-202.
6. Иванов, Е. П. Диагностика нарушений гемостаза / Е. П. Иванов. – Минск, 1983. – 222 с.
7. Ультразвуковой мониторинг вен нижних конечностей у пациентов с подозрением на острый тромбоз / П. М. Котляров [и др.] // Ультразвуковая функциональная диагностика. – 2002. – № 4. – С. 71-75.
8. Методы клинических лабораторных исследований / В. С. Камышников [и др.]; под ред. В. С. Камышникова. – Мн.: Бел. наука, 2002. – 775 с.
9. Могеш, Георг. Тромбозы и эмболии при сердечно-сосудистых заболеваниях / Георге Могеш. – Бухарест, 1979. – 450 с.
10. Неменова, Ю. М. Методы клинических и лабораторных исследований / Ю. М. Неменова. – М.: Медицина, 1967. – 444 с.
11. Острый илиофemorальный флеботромбоз в общехирургическом стационаре / В. П. Гарелик [и др.] // Актуальные вопросы флебологии: материалы I республиканской науч.-практич. конф. / Витебск. гос. мед. ун-т. – 2007. – С. 142-144.
12. Профилактика и лечение тромбоза глубоких вен: учеб. - метод. пособие / авт. - сост. М. Т. Воевода, А. А. Баешко. – Минск: Белпринт, 2006. – 48 с.
13. Профилактика и лечение тромбозических осложнений в травматологии и ортопедии: практ. пособие / Е. Д. Белоенко [и др.]. – Минск: ООО В.И.З.А. ГРУПП, 2006. – 174 с.

14. Титова, М. И. Формы нарушений системы гемостаза в послеоперационном периоде / М. И. Титова // Клиническая лабораторная диагностика. – 1998. – №3. – С. 9 - 13.
15. Флебология: руководство для врачей / В. С. Савельев [и др.]; под ред. В. С. Савельева. – М.: Медицина, 2001. – 664 с.
16. Хапалюк, А. В. Патологические аспекты эффективности и безопасности применения гепаринов в лечении и профилактике тромбозов и тромбоэмболий / А. В. Хапалюк // Медицина. – 2006. – № 1. – С. 10-15.
17. Шульгина, Л. Э. Ультразвуковое исследование в дифференциальной диагностике острых тромбозов глубоких вен нижних конечностей / Л. Э. Шульгина, Ю. П. Костина, Е. А. Решетникова // Ультразвуковая функциональная диагностика. – 2006. – № 5. – С. 76-83.
18. Task Force, Report. Guidelines on diagnosis and management of acute pulmonary embolism. European Society of Cardiology / Report Task Force // Europ. Heart J. – 2000 – Vol. 21. – P. 1301–1336.

Поступила 05.07.2007г.