

---

---

Н.А. ГУРЕВИЧ, А.Н. ЛЫЗИКОВ, А.Р. ГУРЕВИЧ

**НОВЫЕ ИНФОРМАЦИОННЫЕ ТЕХНОЛОГИИ В ПРОФИЛАКТИКЕ  
ИНТРАОПЕРАЦИОННЫХ ОСЛОЖНЕНИЙ ЛАПАРОСКОПИЧЕСКИХ  
ОПЕРАЦИЙ В ЭКСТРЕННОЙ ХИРУРГИИ ОРГАНОВ БРЮШНОЙ ПОЛОСТИ**

УЗ «Могилевская городская больница скорой медицинской помощи»,  
УО «Гомельский государственный медицинский университет»,  
Республика Беларусь

Представлен опыт выполнения операций с использованием лапароскопической технологии с ноября 1993 г. по декабрь 2006г. у 3836 больных с острой хирургической патологией органов брюшной полости. В первую группу вошло 3604 пациента, которым с диагностической и лечебной целью использовалась лапароскопия. Показана широкая возможность лапароскопии в диагностике и лечении острых хирургических заболеваний, в то же время, число осложнений при выполнении лапароскопии в неотложном порядке составляет от 2,2 до 9% , летальность составляет 0,1%.

До настоящего времени проводимый в литературе анализ интра- и послеоперационных осложнений основывается только на принципах, принятых в открытой хирургии. Данные исследования основывались на понимании того, что максимально точное воспроизведение операционного процесса с его анализом должно стать новой стратегией для предупреждения и ранней диагностики осложнений.

Вторую группу составили 332 больных, у которых лапароскопические операции проходили с подключением программно-аппаратного комплекса дистанционного управления (ПАК). Данная система построена на основе современных информационных технологий и объединяет диагностическое и операционное оборудование, позволяющее оперативно получать достоверную информацию из операционных, устройства регистрации и отображения данных, а также компьютерную технику. Считаем перспективным применение новых информационных технологий при лапароскопических операциях. Данный метод позволил значительно уменьшить интраоперационные осложнения.

*Ключевые слова: лапароскопические операции, острая хирургическая патология, программно-аппаратный комплекс.*

The paper presents the experience of the surgical operations with application of laparoscopic technology from November, 1993 till December 2005 in 3836 patients with an acute surgical pathology of the abdominal cavity organs. The first group includes 3604 patients who have undergone laparoscopy for diagnostic or medical purposes. Wide possibilities of laparoscopy in diagnosis and treatment of acute surgical diseases have been shown; at the same time the number of complications while performing emergent laparoscopy comprises from 2.2 to 9%; lethality rate – 0.1%.

Till now, the performed literature analysis of intra- and post-operative complications has been based only on the principles accepted in the open surgery. The given researches have been based on understanding the fact that maximally accurate reproduction of the operation process with its analysis has to become a new strategy to prevent and diagnose earlier the possible complications.

The second group is composed of 332 patients in whom laparoscopic operations have been performed by means of the hardware-software complex of remote control (HSC) connection. The

given system is constructed on the basis of modern information technologies and unites the diagnostic and operational equipment which permits to receive efficiently the reliable information from the operating rooms; the registration devices and devices for data reflection; and also the computer technical devices. The authors consider the application of new information technologies in laparoscopic operations to be rather promising. The given method has allowed a significant decrease of intra-operative complications.

*Keywords: laparoscopic operations, acute surgical pathology, hardware-software complex.*

Внедрение новых хирургических технологий лечения всегда сопряжено с риском осложнений, которые снижаются лишь по мере накопления опыта. При выполнении лапароскопических операций хирургу, владеющему техникой полостных операций, приходится не только следить за работой сложного оборудования, но и овладевать новой системой восприятия изображений. Литература, посвященная анализу ошибок в лапароскопической хирургии, довольно скудна, а о собственных ошибках врачи пишут редко и неохотно. В то же время, число осложнений при выполнении лапароскопии в неотложном порядке составляет от 2,2 до 9% [ 1, 3, 21 ], а частота летальных исходов в среднем составляет 0,1% [ 18 ].

Вопросы профилактики, диагностики и лечения ятрогенных повреждений органов гепатобилиарной зоны в ходе лапароскопической холецистэктомии (ЛХЭ) далеки от окончательного решения, остается и высокая послеоперационная летальность при лечении этой категории больных [ 11, 13, 21 ].

Лапароскопическая аппендэктомия (ЛА) получила широкое распространение в лечении острого аппендицита. В литературе достаточно убедительно представлены данные о преимуществе лапароскопии, однако более дискуссионным представляется вопрос об осложнениях после ЛА [ 16 ]. По данным разных авторов, частота интра- и послеоперационных осложнений ЛА достигает от 3 до 13% [3, 11, 15, 23, 24], что связывают не только с поздней госпитализацией больных в ста-

ционар, но и с техническими и тактическими ошибками хирургов. Некоторые авторы показания к ЛА выставляют только в дневное время суток, в остальных случаях выполняются традиционные операции. Таким образом, разработка мер профилактики ЛА является одной из актуальных задач современной хирургии острого аппендицита [13, 14, 18].

Ни при каком другом остром хирургическом заболевании адекватность хирургического пособия и исход не находятся в столь сильной зависимости от качества интраоперационной ревизии, как при остром панкреатите [10]. Несмотря на применение методов ультразвуковой, компьютерно-томографической и эндоскопической диагностики интраоперационное исследование при различных формах «острого живота» является важнейшим этапом их распознавания. Однако, по мнению ряда авторов, возможности лапароскопии в оценке характера и степени поражения поджелудочной железы и парапанкреатической клетчатки менее оптимистичны [16]. Диагностические ошибки встречаются в 4,0 – 15,% случаев [3, 5].

Необходимость совершенствования способов ранней диагностики, оценки тяжести механических повреждений и прогнозирования исходов травмы обусловлена не только ростом различных видов травматизма, но и важностью оптимизации лечебной тактики, сроков и вида оперативных вмешательств [4]. Ряд авторов отмечают, что с внедрением лапароскопической техники в хи-

рургию повреждений значительно сокращается время диагностического периода, в связи с этим высказываются предположения в пользу активной тактики с использованием лапароскопических методик [3, 14]. В то же время, диагностические возможности лапароскопии при травме живота в течение ряда лет оцениваются в пределах 92-96% [8].

До настоящего времени нет единого подхода к прогнозированию риска лапароскопических операций в экстренной хирургии, отсутствует комплексный подход к оценке сути осложнений, исходя из специфики лапароскопических операций, и в связи с этим существует сдержанное отношение к использованию лапароскопического метода в неотложной хирургии.

На сегодняшний день хирурги столкнулись с целым рядом совершенно новых проблем, специфичных для лапароскопической хирургии, которые сдерживают и не позволяют использовать многие преимущества данной методики в экстренной хирургии [8]. И в первую очередь, это проблемы с верификацией тонких структур тканей, подвергаемых рассечению и диссекции (сосуды, протоки, стенки органов, которые находятся в тесном соприкосновении), а также трудности в интерпретации объекта, связанные с более низкой разрешающей способностью используемой видеоаппаратуры по сравнению с прямой визуализацией, в сочетании с аппаратным искажением действительности.

Появление новых хирургических проблем требует от хирургов создания и формирования новых хирургических принципов, а также проведение более тонких и точных аналитических исследований.

По нашему мнению, существуют основные факторы, значительно отличающие лапароскопические операции от традиционных операций, которые в основном и приводят к новым типам хирургических осложнений. К ним относим:

1. Создание пневмоперитонеума у больных и пострадавших с острыми заболеваниями и повреждениями органов брюшной полости представляет собой дополнительный отягочающий фактор, который в отдельных случаях может вести к терминальному состоянию.

2. Изменение зрительного восприятия, связанное с переходом от трехмерного видения объекта при открытых операциях к двумерному изображению на мониторе.

3. Отсутствие тактильных ощущений, что не позволяет хирургу отличить патологически измененные ткани от здоровых.

4. Технологическая сложность операции из-за вовлечения в процесс приборов, оптических систем и инструментов. Выход из строя одной из них может привести к критической ситуации.

5. Лапароскоп дает увеличенное изображение, но сужает поле зрения. То, что происходит за его пределами, может остаться незамеченным и явиться причиной осложнения.

Проводимые нами исследования основывались на понимании того, что лапароскопическая хирургия является видеодинамической дисциплиной. Видеозапись играет центральную роль в воспроизведении, обсуждении и оценке операции. Любое, даже самое тщательное описание операции не может заменить динамической картины операционного поля на 60-см экране. В связи с этим, максимально точное воспроизведение операционного процесса с его анализом на всех этапах выполнения должно стать новой стратегией для предупреждения и ранней диагностики осложнений.

Данное исследование посвящено разработке объективных критериев и методов, позволяющих расширить и определить границы возможного использования лапароскопии в экстренной абдоминальной хирургии с наименьшей степенью операционного

риска на основе новых информационных технологий.

Основные задачи, поставленные при разработке компьютерного комплекса: специализированная обработка эндохирургических изображений; вычисление колориметрических и морфометрических признаков органов брюшной полости во время оперативного вмешательства с их статистическим анализом; создание и внедрение в клиническую практику информационно-экспертной системы для диагностики хирургических заболеваний брюшной полости на базе эндоскопических изображений; архивацию электронных карт пациентов с эндоскопическими изображениями и подробными описаниями выполненных операций; создание видео-атласа типичных и атипичных ситуаций при лечении заболеваний брюшной полости; создание подси-

стемы обучения и повышения квалификации врачей-хирургов; создание подсистемы выбора и передачи данных в целях теледиагностики.

### Материалы и методы

Наш клинический ретроспективный анализ охватывает всех больных с острой хирургической патологией органов брюшной полости, прооперированных с использованием лапароскопического метода в 1993 - 2006г. в Могилевской городской больнице скорой медицинской помощи. Больные были разделены на две клинические группы: 1-ю группу составили 3604 пациента, которым с диагностической и лечебной целью использовалась лапароскопическая методика; 2-ю - 252 больных с вышеуказанной патологией, у которых ла-

Таблица 1

#### Экстренные лапароскопические операции, выполненные в Могилевской городской больнице СМП в 1993 – 2006 гг.

№	Название	Лапароскопические операции	Лапароскопические операции под контролем ПАК
1.	Лапароскопическая холецистэктомия при остром холецистите	458	84
2.	Лапароскопическая аппендэктомия при остром аппендиците	402	84
3.	Диагностическая лапароскопия	1464	40
4.	Прободная язва двенадцатиперстной кишки	8	4
5.	Острый панкреатит	126	16
6.	Кишечная непроходимость (спаечная)	16	2
8.	Лапароскопия в гинекологии (экстренная)	960	12
9.	Лапароскопия при закрытой травме живота	120	8
10.	Лапароскопия при проникающих ранениях живота	6	-
11.	Релапароскопия	24	2
	ВСЕГО	3604	332

пароскопические оперативные вмешательства проходили с подключением программно-аппаратного комплекса дистанционного управления (ПАК) (таблица 1).

В 1 группу вошло 1384 (38,4%) мужчин и 2220 (61,6%) женщин в возрасте от 12 до 84 лет.

В хирургических отделениях УЗ «Могилевская городская больница скорой медицинской помощи» с 1993 по 2006 годы выполнено 542 ЛХЭ по поводу острого холецистита. Мужчин было 56 (10,3%), женщин 486 (89,7%). Возраст больных варьировал от 22 до 84 лет. Тактика лечения определялась по результатам клинико-лабораторного и инструментального обследования. Интраоперационная картина во время выполнения диагностической лапароскопии являлась основой в решении вопроса о способе оперативного вмешательства при остром холецистите. С этой целью оценивалась плотность околопузырного инфильтрата, напряженность желчного пузыря, ригидность его стенки, анатомическое взаимоотношение органов, вовлеченных в инфильтрат.

Основной группе больных, 458 (84,5%) пациентов, операции выполнены в срочном порядке, в первые пять суток от начала заболевания. Трудности возникали при выраженном перипроцессе, инфильтрате в области шейки пузыря, толстой стенке пузыря без четкой границы с печенью. Профилактика интраоперационных осложнений у данной группы больных проводилась на основе разработанной в больнице методики прогнозирования риска возможных осложнений при ЛХЭ [6] и соблюдения основных принципов оперативного вмешательства: четкая дифференцировка элементов гепато - дуоденальной связки до пересечения пузырного протока и артерии; выполнение интраоперационной холангиографии в сложных анатомических ситуациях и при расширенном хо-

ледохе; обязательное дренирование подпечёночного пространства.

Лапароскопическая аппендэктомия при остром аппендиците выполнена 402 больным в возрасте от 15 до 73 лет. Мужчин было 39%, женщин – 61%.

В этой группе больных использована стандартная методика лапароскопической аппендэктомии по F. Gotz [22]. Лапароскопическая аппендэктомия выполнялась по антеградной и ретроградной методике. В 135 (33,6%) случаях отсечение брыжейки от червеобразного отростка проводилось с использованием биполярной коагуляции, у 171 (42,5%) больного использовалась монополярная коагуляция. С 1998 г. у 81 пациента для пересечения брыжейки стали использовать ультразвуковой гармонический скальпель УЛЬТР СИЖН с лапароскопическими коагулирующими ножницами (ЛКН) диаметром 10 мм. В 15 случаях, когда в брыжейке обнаруживали выраженный отек, инфильтрацию и микроабсцессы, для ее пересечения использовали сшивающие аппараты Endo GIA – 30 с набором кассет. Во всех случаях на основание отростка накладывали три эндопетли Roedera с интра- и экстракорпаральным формированием узла и отросток пересекался между ними. Культура отростка обрабатывалась раствором йода в сочетании с электрокоагуляцией ее слизистой у 321 больного, а у 81 пациента – прикосновением бранш ножниц гармонического скальпеля. После удаления отростка проводилась тщательная санация (зона операции промывается раствором антисептика с одновременной эвакуацией его) и дренирование брюшной полости в не зависимости от характера воспалительных изменений.

При остром панкреатите лапароскопическая технология использована у 142 больных (14,9%) из 955, находившихся на лечении, с целью ранней диагностики заболевания, установления его этиологического фактора, характера морфологических изме-



Таблица 2

## Виды лапароскопических операций

Лапароскопические операции	Число пострадавших (n = 10)
Коагуляция раны печени	2
Вскрытие субкапсулярной гематомы и коагуляция печени	1
Коагуляция раны селезенки	2
Коагуляция раны брыжейки тонкой кишки	1
Коагуляция раны париетальной брюшины	2
Дренирование сальниковой сумки при травме поджелудочной железы	2

нений в поджелудочной железе, определения распространенности патологического процесса в брюшной полости, а также для оценки состояния желчевыводящих путей. При этом руководствовались основным принципом: морфологическую форму острого панкреатита и распространенность процесса возможно установить только на основании прямых лапароскопических признаков. Всем больным лапароскопические операции были выполнены в течение первых двух суток с момента госпитализации.

Из 126 больных первой группы конверсия была выполнена у 26 (20,6%), что обусловлено вероятной постановкой диагноза по косвенным признакам.

Лапароскопическая методика применялась нами у 128 больных с подозрениями на закрытую травму живота и у 6 пострадавших с ранениями живота. Учитывая специфику больницы скорой помощи, диагностическая лапароскопия входит в обязательную программу обследования пострадавших с тяжелой сочетанной травмой, находящихся в бессознательном состоянии, и выполнена у 78 (61%) больных. В первые два часа от момента поступления диагностическая лапароскопия выполнена 43 (32%) пострадавшим, от 2 до 6 часов – 73

(55%) пострадавшим, от 6 до 24 часов – 18 (13%) пострадавшим.

В 52 (39%) случаях при лапароскопии выявлены повреждения или подозрения на них, потребовавшие лапаротомии. У 72 (53,5%) пострадавших исключены повреждения органов брюшной полости, при наличии у 18 забрюшинных и внутритазовых гематом, что позволило избежать лапаротомии. В остальных 10 (7,5%) выполнены лапароскопические операции (таблица 2).

Во 2-ю группу вошло 98 (38,8%) мужчин и 154 (61,2%) женщины в возрасте от 16 до 75 лет. Все лапароскопические операции при острой хирургической патологии выполнялись с одновременным подключением компьютерной системы ПАК, руководимой хирургом-модератором.

Данная система построена на основе современных информационных технологий и объединяет в общий комплекс диагностическое и операционное оборудование, позволяющее оперативно получать достоверную информацию из операционных; устройства регистрации и отображения данных, а также компьютерную технику, представляющую интеллектуальную платформу для построения систем различного уровня сложности (рис.1).

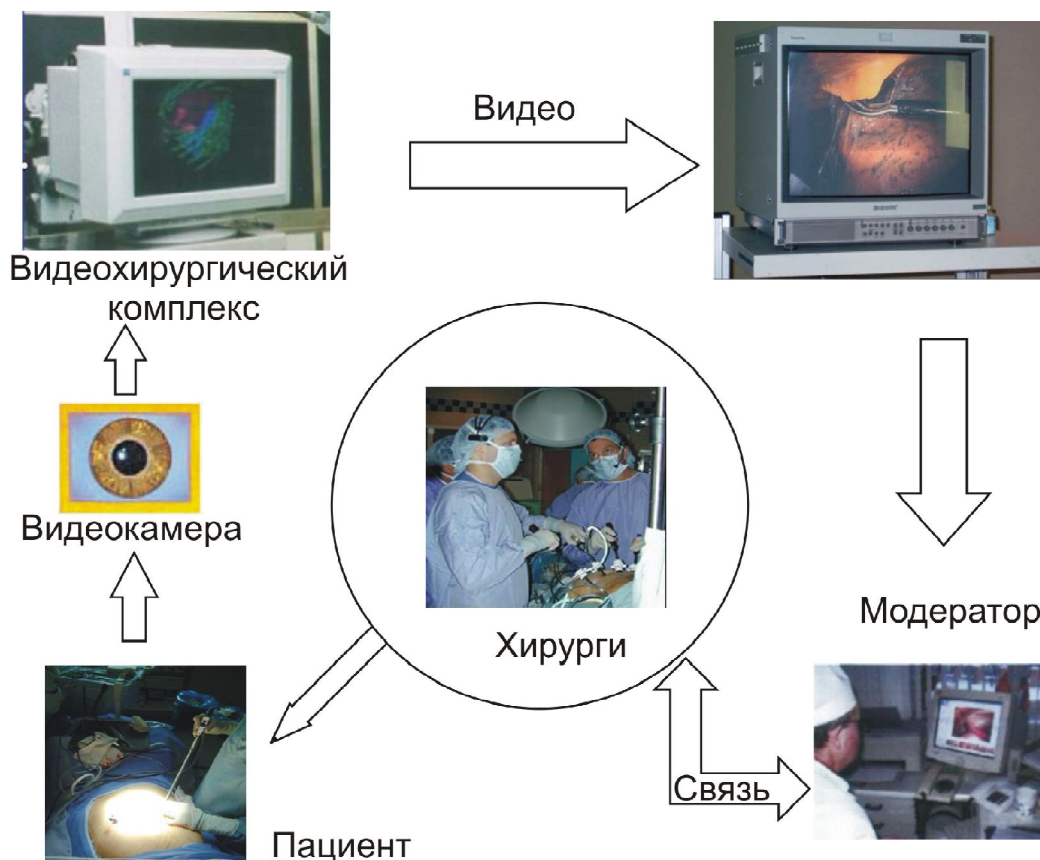


Рис. 1. Программно-аппаратный комплекс управления.

Созданный аппаратно-программный комплекс содержит: первый, или «аппаратный» уровень, образованный эндохирургической видеосистемой, включающей эндовидеокамеру, оптический адаптер и лапароскоп, видеомонитор, на котором отображается ход операции, а также устройства управления записью и обмена аудиоинформацией.

Второй, «интеллектуальный» уровень, представляет удаленную компьютерную систему, которая одновременно координирует процессы ввода аудио-, видеоинформации от аппаратуры, установленной в операционных, управление ее характеристиками, а также реализует функции введения базы данных о пациентах, автоматизации работы пользователя и сбора с накоплением статистических данных.

Управление работой комплекса осуществляется модератором, который имеет воз-

можность с помощью компьютерной программы, разработанной авторами [7], подключать любую из задействованных в данный момент эндоскопических видеосистем, выводить и наблюдать изображение от нее на экране компьютерного монитора и производить запись снимков или видео.

С 2005 года 84 больных с острым холециститом оперировались под контролем ПАК, руководимой хирургом-модератором. Основной целью подключения ПАК являлось создание возможности проведения оперативных вмешательств с высоким операционным риском, од постоянным контролем высококвалифицированного хирурга-модератора, а также, учитывая технические возможности разработанного комплекса, обеспечение максимально точного воспроизведения операционного процесса с его анализом на всех этапах выполнения,

Таблица 3

**Осложнения, непосредственно связанные с лапароскопической  
холецистэктомией при остром холецистите**

Осложнение	Число наблюдений	
	абс.	%
Повреждение сосудов:		
1. Из ложа желчного пузыря	2	0,4%
2. Печеночной артерии и ее ветвей	3	0,65%
Желчеистечение	2	0,4%
Повреждение протоковой системы:		
повреждение гепатико-холедоха		
а) пристеночные ранения	1	0,2%
б) полное пересечение	1	0,2%
Повреждение окружающих органов:		
тонкая кишка	1	0,2%

из них мужчин-12, женщин-72. Объем предоперационного обследования и тактические подходы к оперативному лечению не отличались от пациентов из 1-й группы при остром холецистите.

При участии хирурга модератора в операционном процессе совместно с подключением аппаратно-программного комплекса выполнено 84 лапароскопических операции с подозрением или установленным диагнозом острый аппендицит. У 47 больных был подтвержден диагноз острого аппендицита, из них у 4 пациентов для постановки точной морфологической формы диагноза потребовалось воспользоваться электронным архивом изображения, находящимся в памяти компьютера. Во всех случаях патоморфологические формы диагноза, установленные во время операции, соответствовали гистологическому исследованию после операций. В 7 случаях получаемая картина изображения на мониторе потребовала от оперирующих хирургов обратиться к опыту хирурга-модератора.

В 2005 - 2006 годах 16 пациентам с тяжелой формой острого панкреатита выполнены лапароскопические операции под

интраоперационным мониторингом АПК. У 15 больных операция закончилась лапароскопически, в 1 (6,3%) случае под контролем модератора с анализом электронного атласа изображений изменен вид оперативного вмешательства на лапаротомию.

Данная методика нами использована у 8 больных с закрытой травмой живота.

### Результаты и обсуждение

Из 542 больных, перенесших лапароскопическую холецистэктомию, у 146 (27%) имел место катаральный холецистит, у 352 (65%) флегмонозный холецистит, у 44 (8%) гангренозный.

Осложнения, возникшие у данной группы больных, представлены в таблице 3.

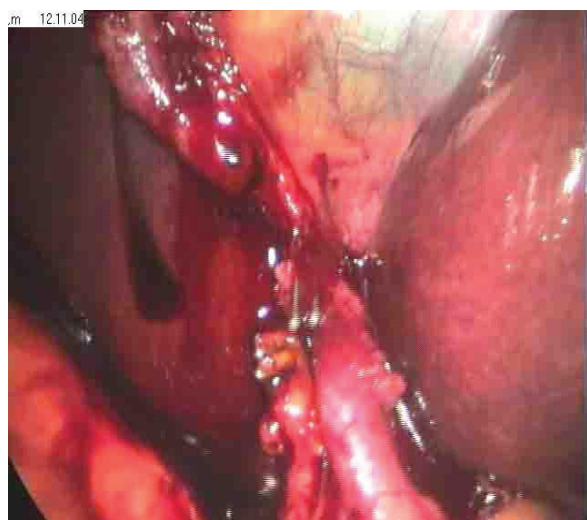Анализируя причины, которые повлияли на возникновение ятрогенных повреждений при ЛХЭ, мы выделяем клинико-анатомические особенности, недостаточное индивидуальное мастерство и опыт хирурга, технические условия проведения операции. Так, выраженные воспалительно-инфильтративные изменения гепатопанкреатодуоденальной зоны стали при-



чиной повреждения у 2 больных, атипичное расположение сосудисто – протоковых элементов в зоне желчного пузыря в наших наблюдениях отмечены у 3 больных, недостаточная квалификация хирурга повлияла на возникновение ятрогенных повреждений у 2 пациентов.

Во всех случаях повреждения протоковой системы не были обнаружены во время первой операции. Возникшие в послеоперационном периоде билиарные осложнения потребовали применения двухэтапной тактики лечения. На первом этапе основной целью было выполнение комплекса мероприятий по борьбе с перитонитом: детоксикационная терапия, вынужденные санирующие операции с наружным отведением желчи. На втором этапе, после стабилизации состояния больных, выполнялись реконструктивные оперативные вмешательства. Отдаленные результаты у всех больных удовлетворительные.

Кровотечения из пузырной артерии, возникшие у трех больных во время операции по поводу острого флегмонозного холецистита, были своевременно диагностированы и остановлены эндоскопически. У двух больных через 6 часов после лапарос-



**Рис. 2.** Больной П., необычный вариант расположения печеночной артерии.

копической операции проявилась картина внутрибрюшного кровотечения. В одном случае выполнена релапароскопия, во втором случае произведена лапаротомия. Источником кровотечения являлся сосуд в ложе желчного пузыря. Кровотечение остановлено путем перевязки сосуда. Наступило выздоровление.

Изучение причин тяжелых интраоперационных осложнений показало, что основными направлениями в профилактике осложнений ЛХЭ при остром холецистите должны стать: высокая профессиональная подготовка хирургов, четкая визуализация элементов гепатодуоденальной связки, объективная оценка выраженности воспалительного процесса и степень вовлеченности в него подлежащих органов и тканей и на основании этого определение невозможности или чрезвычайной опасности выполнения ЛХЭ.

Вторую группу составили 84 больных, из них мужчин-12, женщин-72. Предоперационное обследование и тактика лечения не отличались от обследования и тактики лечения пациентов из 1-й группы при остром холецистите.

Проанализированы результаты лечения у данной группы больных. В двух случаях после оценки интраоперационной картины был установлен диагноз острого гангренозного холецистита с диффузным перитонитом и в одном случае – со свищем, между желчным пузырем и двенадцатиперстной кишкой, в связи с чем был рекомендован переход к лапаротомии. Интраоперационная холангиография под контролем ПАК выполнена 6 больным с целью идентификации топографо-анатомических взаимоотношений между пузырным протоком и гепатикохоledохом. Во всех случаях это исследование позволило закончить операции благополучно. В одном случае хирургом-модератором на мониторе ПАК был выявлен дополнительный желчный проток

Таблица 4

**Результаты диагностической лапароскопии у больных  
с клиническими проявлениями острого аппендицита (n=831)**

Диагноз после лапароскопии	Число больных	
	абс.	%
Острый аппендицит	486	(58,5%)
Исключена острая хирургическая патология	139	(16,7%)
Выявлена гинекологическая патология	168	(20,2%)
Выявлена другая острая хирургическая патология	38	(4,6%)

в ложе желчного пузыря, что было расценено как причина желчеистечения. Дополнительный проток был клипирован, и к этому месту подведен дренаж.

В двух случаях были выявлены необычные варианты расположения печеночной артерии, что повышало риск повреждения сосудов и возникновения кровотечения. Данные аномалии своевременно оценены хирургом-модератором, что позволило предупредить оперирующих хирургов и избежать возможных тяжелых осложнений (рис. 2).

Конверсия была выполнена 3 (3,6%) пациентам из-за высокой степени операционного риска, вызванного топографо-анатомическими изменениями в области гепатодуоденальной связки. В данной группе больных не возникло интраоперационных и послеоперационных осложнений, потребовавшие выполнения срочных повторных оперативных вмешательств.

Таким образом, проведенные исследования убедительно показывают, что участие хирурга – модератора в операционном процессе, путем использования программно-аппаратного комплекса, позволяет улучшить интраоперационную диагностику во время выполнении ЛХЭ при остром холецистите и избежать ошибок в принятии решения.

С 1993 – 2006г.г. выполнено 831 исследование больным с подозрением на острый

аппендицит, что позволило подтвердить диагноз у 486(58,5%) пациентов в возрасте от 15 до 73 лет и использовать его как метод оперативного лечения. У 139 (16,7%) пациентов диагностическая лапароскопия позволила полностью исключить острую хирургическую патологию, а у 38 (4,6%) – выявить другую острую хирургическую патологию (таблица 4).

Таким образом, благодаря использованию лапароскопической техники удалось избежать напрасной аппендэктомии у 345 (41,5%) больных.

Вместе с тем, возможности диагностической лапароскопии не абсолютны. У 69 (8,4%) больных она не внесла ясности в диагноз, и диагностический процесс основывался на косвенных признаках, что потребовало перехода на открытую операцию. До внедрения аппаратно-программного комплекса интерпретация получаемого на мониторе изображения при диагностической лапароскопии зависела только от опыта хирурга.

Вторую группу составили 84 пациента, у которых оперативное вмешательство проводилось под контролем хирурга – модератора с дистанционным управлением (ПАК), из этой группы в 36 случаях исследование дополнялось анализом получаемого изображения компьютерными системами.

Во всех случаях с использованием ПАК диагноз был установлен во время операции, что позволило успешно закончить оперативное вмешательство и сохранить в электронном архиве редкие кадры патологического процесса. У данной группы больных в 8 случаях после интерпретации признаков заболевания хирургом-модератором внесена коррекция в хирургическую тактику. Из них в 4 случаях была изменена методика санации и в 4 случаях – способ дренирования брюшной полости.

Переход на открытую операцию потребовался у 20 больных (4,1%), из них у 14 при деструктивных формах аппендицита с выраженными инфильтративно-воспалительными изменениями в илеоцекальной области и у 6 в связи с мощными сращениями червеобразного отростка с париетальной и висцеральной брюшиной.

Осложнения возникли у 9 (2,2%) пациентов из первой клинической группы. Интраоперационные осложнения отсутствовали. В одном случае имелся абсцесс в правой подвздошной области (0,2%), потребовавший оперативного лечения. Причиной осложнения в данном случае являлся отказ от термодеструкции слизистой культи отростка и отказ от дренирования брюшной полости при наличии экссудата. В 8 случаях (1,9%) в послеоперационном периоде наблюдался инфильтрат правой подвздошной области, причем во всех 8 случаях брыжейка отсекалась при помощи монополярной коагуляции, излечение во всех случаях консервативное. Анализ осложнений у данной группы больных показал, что хирургами недооценены воспалительные изменения в брыжейке червеобразного отростка (выраженный отек, инфильтрация и микроабсцессы), которые требовали для ее пересечения использования аппарата Endo GIA – 30 с набором кассет.

Во 2-й клинической группе осложнений после лапароскопической аппендэктомии не отмечено.

Противопоказанием к выполнению лапароскопической аппендэктомии, на данном этапе, считаем инфильтрат в правой подвздошной области, абсцесс, разлитой перитонит, а также общие для любых лапароскопических вмешательств – острый инфаркт миокарда, сердечнососудистая и дыхательная недостаточность.

Использование информационных систем позволяет более объективно решать вопрос при остром «катаральном аппендиците». В тех случаях, когда визуальные данные и признаки инструментальной пальпации (плотность, регидность отростка) неубедительные, следует производить тщательную ревизию органов брюшной полости под контролем ПАК с целью диагностики других заболеваний.

Таким образом, интеграция ЛА с системой ПАК, оснащенной алгоритмом анализа изображений, является одним из возможных путей снижения послеоперационных осложнений острого аппендицита.

При остром панкреатите консервативная терапия позволила купировать острые явления панкреатита у 813 (85,1%) больных. Среди 116 больных из 1-й группы, у которых оперативное вмешательство закончилось лапароскопическим методом, в 3 (2,6%) случаях в раннем послеоперационном периоде потребовалась релапароскопия из-за сомнений в точности установленного диагноза. Дальнейшее течение послеоперационного периода у данных пациентов проходило без осложнений. У 11 (9,2%) больных в послеоперационном периоде продолжалось прогрессирование панкреонекроза, секвестрация поджелудочной железы и гнойные осложнения, что потребовало выполнения дополнительных оперативных вмешательств. У 9 (7,7%) больных наступил летальный исход от необратимой

полиорганной недостаточности. У четырех пациентов после лапароскопического вмешательства сформировались кисты поджелудочной железы.

Таким образом, у 14 (12%) больных из 116 оперированных лапароскопически имелись осложнения и неудовлетворительные результаты от выбранного метода.

Осложнений и летальных исходов в группе больных после лапароскопических операций не было.

У 16 больных с острым панкреатитом из 2-й клинической группы диагностическая лапароскопия сопровождалась с одновременным подключением ПАК. При этом получаемое изображение и его анализ позволили в 15 (93,7%) случаях с высокой степенью достоверности установить форму воспаления поджелудочной железы, степень распространения воспалительного процесса на парапанкреатическую и забрюшинную клетчатку, вовлечение в патологический процесс прилегающих органов брюшной полости, что позволило хирургу во всех случаях выбрать правильную оперативную тактику. В одном случае данная система не позволила четко верифицировать имеющиеся изменения в брюшной полости, и это обстоятельство потребовало перехода на открытую операцию.

Первый опыт использования современных информационных технологий в сочетании с лапароскопической методикой при диагностике и лечении больных с острым панкреатитом позволяет надеяться, что у хирурга появляется возможность объективно оценивать получаемое изображение и выбирать адекватный метод оперативного лечения.

Использование лапароскопии позволило определить рациональную тактику лечения у 128 (95,5%) пациентов с закрытой травмой живота. В двух случаях не выявлен разрыв диафрагмы, и в двух случаях не выявлен разрыв тонкой кишки, во всех

этих случаях диагноз установлен при релапароскопии на 2 – 3 сутки после первой операции. В 29 (22%) случаях диагноз устанавливался по косвенным признакам (кровь или выпот в боковых каналах живота, гематома в сальнике или в круглой связке печени) без четкой локализации поврежденного органа, что потребовало перехода на лапаротомию. Из этой группы больных в 14 случаях повреждений органов брюшной полости не выявлено, что составляет 27% от пострадавших, которым выполнена лапаротомия.

Диагностическая лапароскопия в сочетании с ПАК выполнена у 8 больных с закрытой травмой живота. У двух больных, при наличии гемоперитонеума до 200мл, участие хирурга-модератора и анализ изображения позволили установить забрюшинный источник травмы и избежать лапаротомии. У одного больного предпринятая люмботомия выявила разрыв правой почки, у второго больного оперативное вмешательство не понадобилось. Больные поправились. В остальных 6 случаях диагностическая лапароскопия позволила выбрать правильную тактику лечения. В связи с этим большие надежды возлагаются на использование аппаратно-программного комплекса в интраоперационной диагностике при закрытой травме живота.

## Выводы

1. Широкое внедрение лапароскопических операций в клиническую практику привело к возникновению новых, во многом не свойственных для открытой хирургии осложнений, что требует разработки новых приемов, отличных от принятых в традиционной хирургии.

2. Проведение исследований по разработке и внедрению методов, позволяющих верифицировать или исключить патологию

органов брюшной полости, является одной из важных задач общей хирургии.

3. Основными причинами тяжелых интраоперационных осложнений при лапароскопических операциях у больных с острой хирургической патологией являются особенности двухмерного изображения и отсутствие опыта хирурга в объективной оценке выраженности воспалительного процесса при определении степени вовлеченности в него подлежащих органов и тканей.

4. Выполнение лапароскопических операций под контролем компьютерных систем позволяет улучшить интраоперационную диагностику и избежать ошибок в принятии решения.

5. Использование системы автоматизации диагностики по эндоскопическим изображениям позволяет обоснованно надеяться на расширение возможностей лапароскопии в лечении острых хирургических заболеваний.

#### ЛИТЕРАТУРА

1. Баранов, Г. А. Клинические аспекты лапароскопии: ... автореф. дис. д-ра мед. наук. / Г. А. Баранов. – М., 1999. – 27 с
2. Значение и возможности эндовидеохирургии в диагностике и комплексном лечении острого панкреатита / А. Е. Борисов [и др.] // Эндоскоп. хирургия. – 1997. – Т. 3, №1. – С. 52.
3. Ошибки, осложнения и летальность у больных с острыми хирургическими заболеваниями органов брюшной полости / А. Е. Борисов [и др.]. – СПб., 2000. – 162 с.
4. Брюсов, П. Г. Особенности диагностики и лечения повреждений печени при сочетанной травме / П. Г. Брюсов // Воен.-мед. журнал. – 1997. – Т. 318, № 11. – С. 24 – 28.
5. Винник, Ю. С. Наш опыт лечения деструктивных форм острого панкреатита / Ю. С. Винник, В. О. Попов, Н. В. Суханева // Анналы хирургической гепатологии. – Тула, 1996. – Т. I. – С. 130-131.
6. Гуревич, А. Р. Лапароскопическая холецистэктомия у больных с повышенным операционным риском: дис. ... канд. мед. наук / А. Р. Гуревич. – Витебск, 1996.
7. Интраоперационный мониторинг при эндовидеохирургических операциях / А. Р. Гуревич [и др.] // Медицинские новости. – 2005. – № 9. – С. 64-66.
8. Десятерик, В. И. Диагностические аспекты сочетанной травмы грудной клетки и живота / В. И. Десятерик // Скорая медицинская помощь. – 2004. – Т. 5, № 3. – С. 155 – 156.
9. Емельянов, С. И. Эндовидеохирургические технологии в лечении желчно-каменной болезни и ее осложненных форм / С. - И. Емельянов, Н. Л. Матвеев, Г. В. Ходос; ред. В. Д. Федоров // Избранные лекции по эндовидеохирургии. – Санкт-Петербург, 2004. – С. 39-48.
10. Иванов, С. В. Диагностико-лечебный алгоритм при панкреонекрозе / С. В. Иванов // Методические разработки для общих хирургов, студентов медвузов старших курсов. – Курск, 1998.
11. Климов, Д. Е. Дифференцированное применение лапароскопии и лапароскопической аппендэктомии при остром аппендиците: дис. канд. ... мед. наук. / Д. Е. Климов. – Рязань, 2001.
12. Лечение повреждений внепеченочных желчных протоков Хирургическая коррекция повреждений желчных протоков при лапароскопической холецистэктомии / Л. А. Мамалыгина [и др.] // Анналы хирургической гепатологии. 2003. – Т. 8, №2. – С. 103 – 104.
13. Мохов, Е. М. Использование биологически активных шовных материалов при хирургическом лечении острого аппендицита / Е. М. Мохов, С. И. Беганский, А. Н. Сергеев // Скорая медицинская помощь – 2004. – Т. 5, №3. – С. 42-43.
14. Нестеренко, Ю. А. Диагностика и лечение деструктивного панкреатита / Ю. А. Нестеренко, В. В. Лаптев, С. В. Михайлуков. – М., 2004.



15. Никитенко, А. И. Лапароскопическая аппендэктомия / А. И. Никитенко, А. М. Желаннов, А. А. Пузанков // Скорая медицинская помощь. – 2004. – Т. 5, №3. – С.43-44.
16. Ничитайло, М. Е.. Хирургическая коррекция повреждений желчных протоков при лапароскопической холецистэктомии / М. Е. Ничитайло, А. Л. Скумс, И. П. Галочка // Анналы хирургической гепатологии. – 2003. – Т.8, №2. – С. 105 – 106.
17. Руппель, Г. Г. Диагностическая лапароскопия при повреждениях живота / Г. Г. Руппель, А. М. Лазарь, С. А. Тарабарин // Хирургия. – 1997. – №6. – С.26-28.
18. Совершенствование эндоскопических операций при остром аппендиците / В. П. Сажин [и др.] // Скорая медицинская помощь. – 2004. – Т. 5, №3. – С. 50-51.
19. Сухопара, Ю. Н. Учебно-методические принципы подготовки по неотложной лапароскопической хирургии / Ю. Н. Сухопара // Рос. журн. гастроэнтерологии, гепатологии, колопроктологии. – 1998. – Т.8, №5. – С. 211-212.
20. Сухопара, Ю. Н. Основы неотложной лапароскопической хирургии / Ю. Н. Сухопара, Н. А. Майстренко, В. М. Тришин. – Санкт-Петербург, 2003.
21. A stratified intraoperative surgical strategy is mandatory during laparoscopic common bile duct exploration for common bile duct stones. Lessons and limits from an initial experience of 92 patients / J. F. Gigot [et al.] // Surg.Endosc. – 1997. -Vol.11, N 7. – P.722-728.
22. Gotz, F. Modified laparoscopic appendectomy in surgery / F. Gotz, A. M. Pier, C. Bacher // Surg. Endosc. – 1990. – Vol.4. – P. 6-9.
23. Relation between postoperative infections and gallbladder bile leakage during laparoscopic cholecystectomies / J. Diezy [et al.] // Surg. Endosc. – 1996. – Vol. 10, N 5. – P. 529-532.
24. Katkhouda, N. Management of problems in laparoscopic surgery of the biliary tract / N. Katkhouda // Ann. Chir. Gynaecol. – 1994. – Vol. 83. – N 2. – P.93-99.
25. Laparoscopy for management of nontraumatic acute abdomen / B. Y. Navez [et.al.] // World J.Surg. – 1995. – Vol.19, N3. – P. 382-386.
26. Mangement of benign billiary strictures: billiary enteric anastomosis vs endoscopic stenting / A. Tocchi [et al.] // J. Arch Surg. – 2000. – Vol. 135, N 2. – P. 153 – 157.

*Поступила 20.01.2007 г.*

---