

А.Н. ТОЛСТИК, В.П. ДЕЙКАЛО

ТЕХНОЛОГИЯ РЕАБИЛИТАЦИИ ПАЦИЕНТОВ С ВЫРАЖЕННЫМИ СГИБАТЕЛЬНЫМИ ДЕФОРМАЦИЯМИ И РЕЦИДИВАМИ КОНТРАКТУР ПАЛЬЦЕВ КИСТИ ПРИ БОЛЕЗНИ ДЮПЮИТРЕНА

УО «Витебский государственный медицинский университет»,
Республика Беларусь

Реабилитация пациентов с выраженными сгибательными контрактурами пальцев кистей (III-IV степени) сопровождается большими трудностями. Высок процент послеоперационных осложнений (до 20%) и рецидивов (26-80%) заболевания. Расширение объема кожно-пластических вмешательств с использованием элементов свободной кожной пластики в таких случаях позволит значительно расширить возможности реабилитации в послеоперационном периоде, уменьшить число осложнений и рецидивов, улучшить результаты лечения.

Rehabilitation of the patients with marked flexion contractures of hand fingers (III-IV degrees) is accompanied by great difficulties. The percentage of post-operative complications (20%) and recurrences (26-80%) is high. The increase of skin-plastic interventions with the usage of free skin grafts will permit to enlarge considerably the possibilities of post-operative rehabilitation period, to reduce the number of complications and recurrences and to improve the treatment results.

Основным проявлением болезни Дюпюитрена являются сгибательные контрактуры пальцев кистей, развивающиеся в результате фиброзной гиперплазии структур ладано-пальцевой фасции. Эти контрактуры порой значительно нарушают функцию кисти [1,2,3,4,6].

Комплексное описание заболевания впервые было дано французским хирургом Guillaume Dupuytren в 1831. С тех пор было предпринято много попыток для того, чтобы объяснить природу возникновения заболевания, механизмы его развития, улучшить результаты лечения [1,2,6]. Не всегда результат лечения контрактур пальцев кисти посредством фасциэктомии устраивает хирургов.

Наиболее распространенной методикой оперативного вмешательства при данном

заболевании до настоящего времени остается иссечение ладонного апоневроза без учета локализации патологического процесса, наличия и характера изменений фасции и связочного аппарата пальцев кисти, степени и стадии заболевания. Это определяет достаточно высокий процент рецидивов после оперативного вмешательства - от 26 до 80% [2,3,4,5,7].

Особой сложностью отличается реабилитация пациентов с выраженными сгибательными деформациями пальцев (рис. 1) и рецидивами (рис. 2) сгибательных контрактур. Это определяется проблемой коррекции деформаций проксимального межфалангового сустава (ПМФС), а также наличием тесно связанной с тяжами фасции измененной кожи [3,4,6,7].

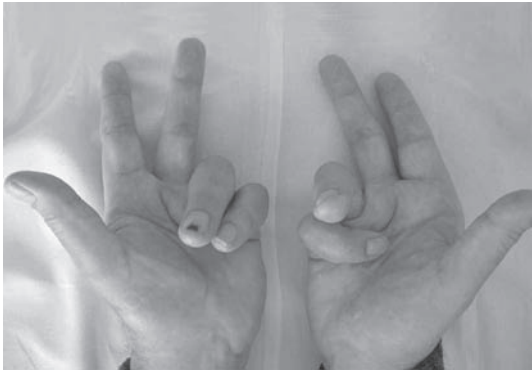

Рис.1. Сгибательные контрактуры IV-V пальцев обеих кистей III-IV степени.

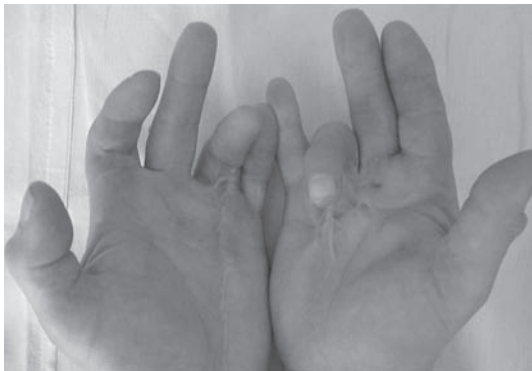

Рис. 2. Рецидив сгибательных контрактур пальцев обеих кистей с выраженными изменениями кожи ладоней.

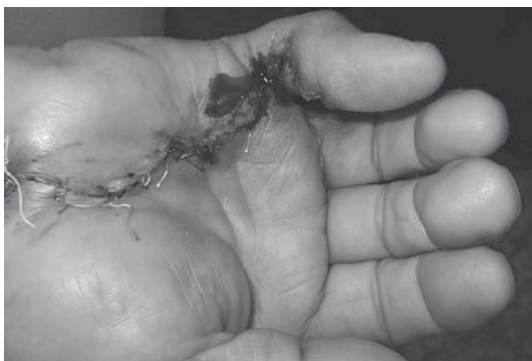

Рис. 3. «Возвращение» V пальца правой кисти в порочное положение непосредственно после операции частичного иссечения ладонно-пальцевой фасции.

После иссечения измененной ладонно-пальцевой фасции, предпринимаемой по поводу контрактур III-IV степени, в боль-

шинстве случаев полной коррекции деформации ПМФС не достигается за счет наличия вторичных изменений со стороны влагалищ сухожилий, капсульно-связочного аппарата суставов, разгибательного механизма пальцев. В случае же достижения коррекции посредством фасциэктомии или вспомогательных процедур (капсулотомии) закрытие послеоперационной раны сопровождается «возвращением» пальца в положение деформации в связи с сохранением дерматогенного компонента контрактуры (рис. 3) [2,3,4].

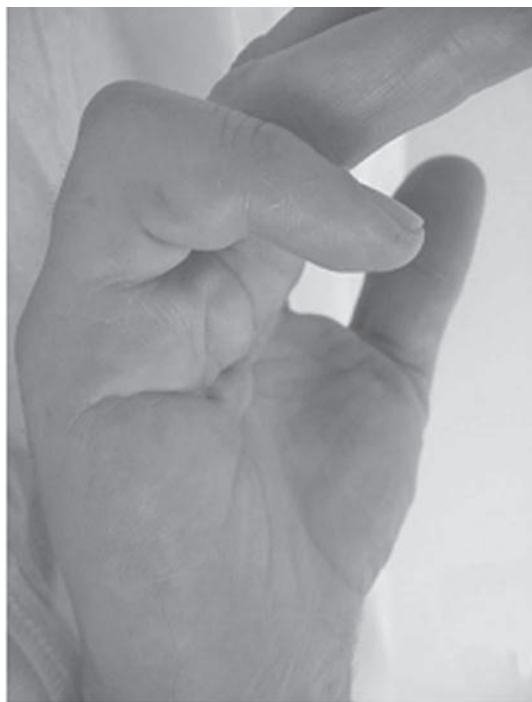Шинирование же пальцев в положении коррекции зачастую приводит к некрозу краев раны. Это исключает раннее начало мобилизации пальцев и сводит на нет все усилия, направленные на устранение деформации [5]. Тяжелая контрактура ПМФС при болезни Дюпюитрена представляет проблему для кистевого хирурга, порой причиняющую значительные разочарования [2,3,4,6,7]. Некоторые хирурги приводят доводы в пользу только лишь иссечения патологической ткани, избегая вмешательств на структурах ПМФС, аргументируя это тем, что последующие изменения со стороны сустава неблагоприятно отразятся на функции кисти и приведут к уменьшению объема сгибания ПМФС и силы захвата.

Учитывая это, а так же то, что кожа области является потенциальным источником рецидива заболевания, нами выполнены исследования, направленные на улучшение результатов реабилитации данного контингента больных.

Цель работы - определить технологию реабилитации пациентов с выраженными деформациями и рецидивами контрактур пальцев кисти при болезни Дюпюитрена.

Материал и методы

На базе клиники травматологии, ортопедии и ВПХ ВГМУ в период с 2001 по



а



б

Рис. 4. а – сгибательная контрактура V правой кисти III степени; б – сгибательная контрактура V пальца правой кисти IV степени.

2005 годы по поводу сгибательных контрактур пальцев кисти, вызванных болезнью Дюпюитрена, было прооперировано 100 пациентов. Из них по поводу рецидива заболевания прооперировано 12 пациентов. Десяти из них была выполнена операция дермофасциэктомии. Из них 8 человек подверглись оперативному вмешатель-

ству повторно, а двое – в третий и четвертый раз соответственно. Двоим пациентам с рецидивом заболевания была выполнена операция частичной резекции апоневроза в соответствии с классической методикой вмешательства.

К выраженным контрактурам относим сгибательные контрактуры пальцев III и IV степеней. Третья степень контрактуры характеризовалась сочетанием сгибательных деформаций пястно-фалангового сустава (ПФС) и ПМФС (рис. 4а). Четвертая степень сочетает сгибательные деформации ПФС и ПМФС с разгибательной деформацией дистального межфалангового сустава (ДМФС) пальца (рис. 4б) [2,4].

Гиперэкстензия ногтевой фаланги свидетельствует о вовлечении в патологический процесс разгибательного аппарата (косо́й ретинакулярной связки), а следовательно, о тяжести контрактуры [2,4].

По поводу контрактур III степени оперировано 42 пациента, а IV – 18 пациентов. Двум пациентам с III степенью изменений была выполнена операция частичного иссечения ладонно-пальцевой фасции с комбинированной кожной пластикой. Остальным пациентам с III степенью и всем пациентам с IV степенью изменений выполняли иссечение измененного апоневроза с использованием кожно-пластического доступа по методике Z – образной пластики. В 20 случаях вмешательство на измененной фасции дополнялось капсулотомией ПМФС.

Результаты и обсуждение

Гиперплазия всех компонентов ладонно-пальцевой фасции (предсухожильный, спиральный пучки, волокна межпальцевой связки, латеральной пальцевой оболочки и связок Грейсона) приводила к формированию тяжей, ответственных за сочетание сгибательных контрактур ПФС и ПМФС.

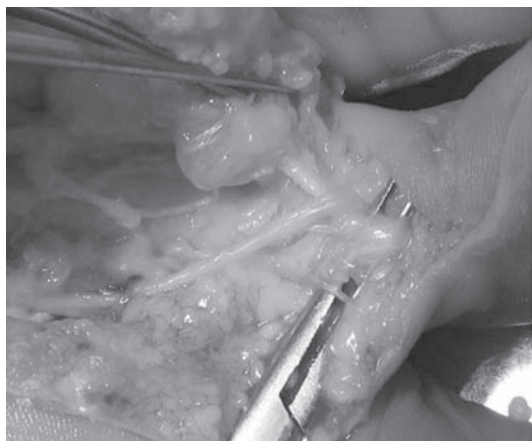


Рис. 5. Смещение СНП к срединной линии пальца под воздействием спирального тяжа.

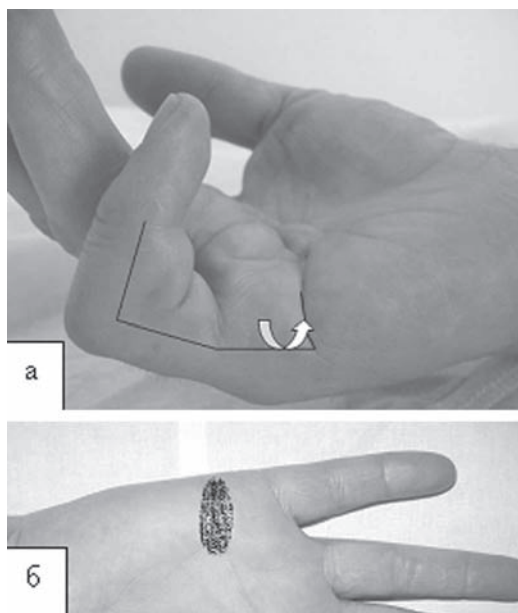


Рис. 6. Частичное иссечение ладонно-пальцевой фасции с комбинированной кожной пластикой. А – схема разреза кожи. Б – локализация образования дефекта кожи после устранения сгибательной контрактуры.

Формирование и созревание спирального тяжа приводили к центральному смещению сосудисто-нервного пучка (СНП) на уровне ПФС и основной фаланги пальца (рис.5). С течением времени патологические элементы ладонно-пальцевой фасции

становились бесструктурными, а их иссечение – менее предсказуемым [4,5].

Длительное существование контрактур ПФС и ПМФС приводило к вторичным изменениям со стороны связочного аппарата и сухожилий. Формировались тено-, мио- и артрогенные контрактуры. Кожа области вовлеченных пальцев истончалась. Глубокие слои дермы инфильтрировались патологической тканью. Иссечение измененного апоневроза сопровождалось значительными трудностями. Оперативные вмешательства характеризовались значительной травматичностью. В ходе вмешательств по поводу таких контрактур существует реальная опасность повреждения нервов и сосудов. В послеоперационном периоде значительно возрастает процент развития послеоперационных осложнений. Полная коррекция деформаций путем иссечения измененного апоневроза не достигалась [2,3,4,5,6].

20 пациентам с остаточной контрактурой ПМФС более 40 градусов после фасциэктомии была выполнена капсулотомия, которая заключалась в последовательном рассечении связок ладонной пластины и коллатеральных связок ПМФС. Это позволяло интраоперационно уменьшить сгибательную деформацию ПМФС на 20-30 градусов.

У 12 пациентов оперативное вмешательство завершали дренированием послеоперационной раны трубчатым дренажом. Для этого использовали перфорированный катетер для катетеризации центральных вен. В качестве профилактики формирования послеоперационной гематомы монтировалась система вакуумного дренирования послеоперационной раны. На следующий день после вмешательства, по показаниям, выполняли перевязку. После отсоединения системы вакуумного дренирования по катетеру в послеоперационную рану медленно вводили нестероидный противовоспа-

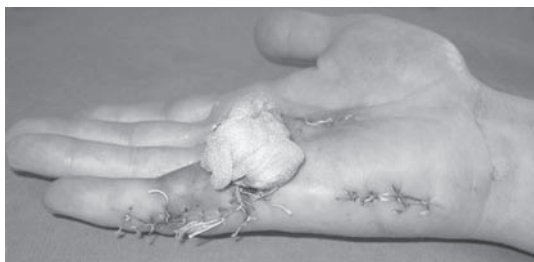

Рис. 7. Частичное иссечение ладонно-пальцевой фасции с комбинированной кожной пластикой. Вид кисти на перевязке.

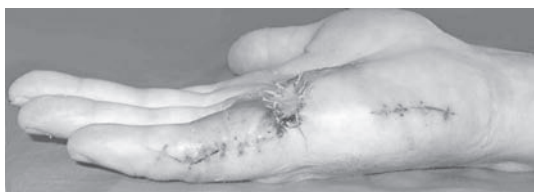

Рис. 8. Частичное иссечение ладонно-пальцевой фасции с комбинированной кожной пластикой. Вид кисти после снятия швов.

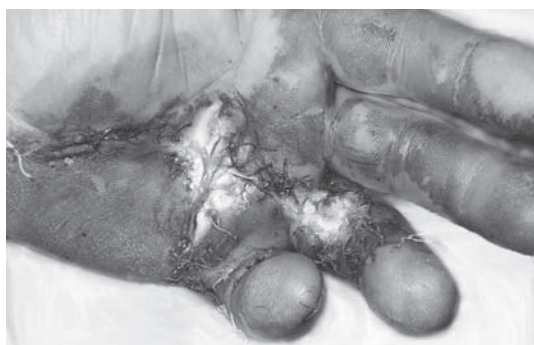

Рис. 9. Краевой некроз кожи у пациента, подвергнутого частичному иссечению апоневроза по классической методике, предпринятому по поводу рецидива контрактуры V – IV пальцев левой кисти.

лительный препарат, содержащий диклофенак-натрий. Дренажирующее устройство подсоединяли к катетеру спустя несколько часов после перевязки. Одновременно с введением препарата начинали программу мобилизации пальцев оперированной кисти. Повторное введение препарата производили на вторые сутки после операции, после чего удаляли катетер [5].

Альтернативной методикой вмешательства у данной категории пациентов может служить метод частичного иссечения ладонно-пальцевой фасции с комбинированной кожной пластикой.

Техника операции.

Разрез кожи выполняли по срединной линии локтевой поверхности вовлеченного пальца, начиная от уровня складки ДМФС. Разрез продолжали до дистальной, либо проксимальной ладонной складки, в зависимости от степени изменения апоневроза и кожи, где изменяли его направление с переходом на складку, что позволяло сформировать кожный лоскут с основанием, обращенным в лучевую сторону (рис. 6а). Производили отделение лоскута от расположенных глубже структур измененной фасции. После этого выполняли их иссечение, что приводило к устранению контрактуры. Снимали жгут. Достигали гемостаза. После коррекции деформации, объем которой определялся иссечением измененной фасции, лоскут подтягивается дистально и подшивается на свое место. Это приводило к формированию дефекта кожи в области проксимальной части раны (рис. 6б). Дефект кожи закрывался полнослойным трансплантатом, взятым из гипотенара той же кисти. Над кожным трансплантатом укладывали марлевый валик, над которым завязывали фиксирующие трансплантат нити (рис. 7, 8). Накладывали съемную шину.

У 27 (64,28%) пациентов, прооперированных по поводу контрактур III степени, было отмечено развитие осложнений (гематома послеоперационной области – 13, нагноение раны – 1, некроз кожных лоскутов – 5, повреждение нервов – 8).

После операций по поводу контрактур IV степени осложнения были отмечены у 14 человек (77,77%). Структура осложнений: гематома послеоперационной области – 5, нагноение – 1, некроз кожных лоскутов – 2, повреждение пальцевых нервов – 6. Коли-

чество осложнений у пациентов с IV степенью изменений достоверно выше, чем у пациентов с III степенью ($p < 0.05$). Развитие гематом было отмечено у пациентов, не подвергнутых активному дренированию послеоперационной области. Осложнений послеоперационного периода у пациентов, оперированных с использованием метода частичного иссечения ладонно-пальцевой фасции с комбинированной кожной пластикой, не было.

Особый интерес представляют результаты реабилитации пациентов, у которых дополнительная коррекция была достигнута посредством капсулотомии. Практически у всех пациентов отмечалось наличие остаточной контрактуры ПМФС в пределах 30-40 градусов, однако пациенты, подвергнутые капсулотомии, демонстрировали гораздо меньший объем остаточного сгибания (в среднем на 25 градусов) по сравнению с пациентами, перенесшими одну фасциэктомию.

Количество рецидивов у пациентов с третьей степенью составило 5 человек (11,90%), с четвертой – 14 человек (77,77%).

Особую группу представляют пациенты с рецидивами контрактур. Рецидивом заболевания считали появление сгибательных контрактур пальцев в зоне проведенного оперативного вмешательства [2,4]. Однако следует отличать рецидив контрактуры, связанный с образованием патологической ткани (рецидив болезни), от рецидива контрактуры, связанного с вмешательством на структурах ПМФС. Эта грань достаточно тонка и порой не дифференцируется. Как правило, наличие остаточной деформации ПМФС отличается функциональностью, отсутствием усугубления деформации по истечению 6 месяцев после операции и отсутствием патологической ткани в области вмешательства.

Морфологические изменения, свойственные для рецидивов, не имели четкой

структуры. В ходе оперативных вмешательств, выполнявшихся по поводу рецидивов, нами выявлялись конгломераты фиброзной ткани, тесно спаянной с кожей и инфильтрирующей подлежащие анатомические образования – влагалища сухожилий сгибателей, сухожилия собственных мышц кисти, капсулы суставов. Оперативное вмешательство было травматичным и сопровождалось значительными трудностями, которые были связаны с отделением измененной кожи, освобождением сосудисто-нервных пучков и устранением стойких контрактур проксимального и дистального межфаланговых суставов. Лоскуты измененной кожи были тонкими и имели низкий потенциал жизнеспособности по сравнению с лоскутами, формируемыми при вмешательствах по поводу первичных контрактур. В ходе вмешательств по поводу таких контрактур существует реальная опасность повреждения нервов и сосудов. В послеоперационном периоде значительно возрастает процент развития послеоперационных осложнений. Полная коррекция деформаций не достигалась. Время вмешательства увеличивалось [2,3,4,5].

Из 12 пациентов, оперированных по поводу рецидива сгибательных контрактур пальцев кисти, 10 были подвергнуты дермофациэктомии. Из них 8 человек подвергались оперативному вмешательству повторно, а двое – в третий и четвертый раз, соответственно.

У двух пациентов, подвергнутых частичной резекции апоневроза кисти без иссечения измененной кожи в соответствии с классической методикой вмешательства, было отмечено развитие рецидивов сгибательных контрактур. Послеоперационный период характеризовался краевым некрозом кожи и длительным заживлением операционной раны.

Дефицит кожи замедлил начало мобилизации пальцев, что способствовало раз-

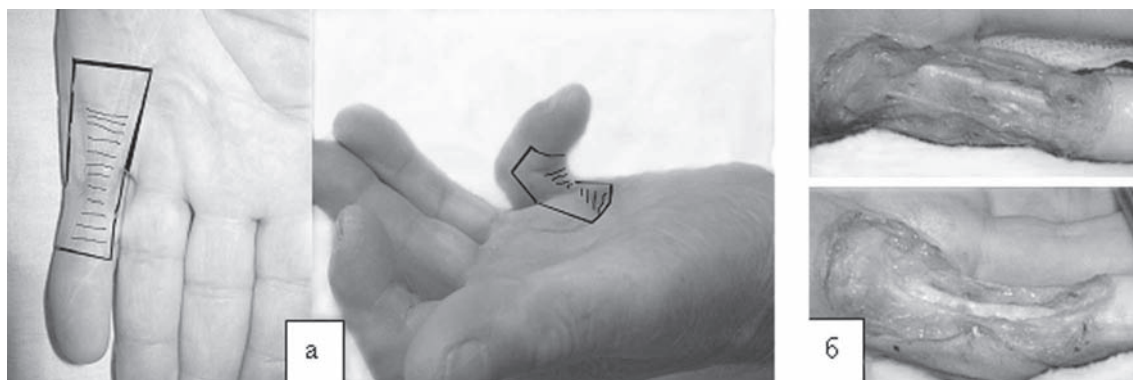


Рис. 10. Дермофасциэктомия: а – схема разреза кожи; б – вид V пальца после иссечения кожно-фасциального блока.

виту их ригидности. По сути, палец приобретал аналогичную дооперационной контрактуру вследствие дерматогенного и артрогенного компонентов (рис. 9).

Техника операции дермофасциэктомии.

Положение больного на спине с отведенной на приставной столик конечностью. Обезболивание достигалось с использованием проводниковой анестезии. Кисть обрабатывалась в соответствии со стандартной методикой обработки операционного поля. Проведение оперативного вмешательства под жгутом облегчало выявление сосудисто-нервных образований, что предупреждало их повреждение и позволяло точно дифференцировать границы измененной фасции, ее взаимоотношения с подлежащими анатомическими образованиями. Во время осуществления доступа подвергали коагуляции выявляемые сосуды, что в дальнейшем облегчало выполнение гемостаза после снятия жгута.

Иссечение кожи с поверхностно-расположенными структурами измененной фасции, связанными с кожей, производили от уровня дистальной ладонной складки до уровня складки проксимального либо дистального межфалангового сустава в зависимости от степени распространения патологического процесса. После рассечения кожи по ладонной складке разрезы продол-

жали дистально по направлению к середине боковых поверхностей пальца. Иссекаемый блок частично включал неизмененную кожу (рис. 10).

По достижению складки проксимального либо дистального межфалангового суставов разрезы боковых поверхностей соединялись разрезом по ладонной поверхности пальца. В проксимальной части раны выявляли сосудисто-нервные образования, которым неукоснительно следовали в процессе иссечения кожно-фасциального блока. После иссечения кожно-фасциаль-

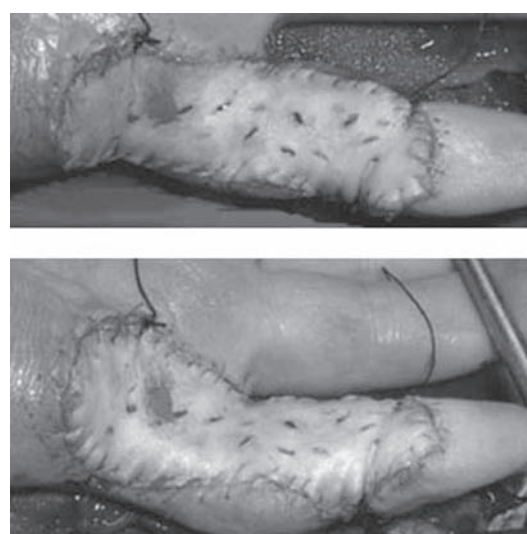


Рис. 11. Дермофасциэктомия. Вид V пальца после свободной кожной пластики.

ного лоскута значительно расширился обзор и возможность дифференцировки структур измененной фасции, что облегчало их иссечение.

Образующийся дефект закрывался полнослойным кожным трансплантатом (рис. 11). Источником полнослойного кожного лоскута служила передняя поверхность верхней трети предплечья.

Для покрытия дефекта после дермофасциэктомии пятого луча, как правило, размеры трансплантата составляли 5-6 см в длину, 3-4 см по ширине в проксимальной части и 1,5-2 см по ширине в дистальной части. Трансплантат выкраивался в виде эллипса. Материнское ложе ушивалось наглухо после достижения гемостаза. С трансплантата удаляли подкожно-жировую клетчатку, после чего вшивали в дефект зоны дермофасциэктомии. После вшивания на трансплантат помещали марлевый валик, над которым завязывали фиксирующие трансплантат нити.

В послеоперационном периоде кисти придавали возвышенное положение. Перевязку выполняли на 12-14 сутки после операции. В случае подтверждения жизнеспособности и фиксации трансплантата назначалась легкая активная мобилизация пальца.

Из 10 пациентов, подвергнутых дермофасциэктомии, предпринятой в связи с развитием рецидивов, лишь у одного был отмечен краевой некроз трансплантата по локтевой его границе, что незначительно замедлило его последующую реабилитацию. У двух пациентов было отмечено формирование тяжелей по локтевой границе ПФС, не приведших к формированию сгибательной контрактуры ПФС и ПМФС мизинца.

Выводы

Реабилитацию пациентов по возможности необходимо проводить как можно

раньше. Это позволит облегчить выполнение вмешательства, снизить его травматичность, уменьшить процент послеоперационных осложнений и рецидивов заболевания.

Расширение объема кожно-пластических вмешательств с использованием элементов свободной кожной пластики при выраженных контрактурах позволит значительно расширить возможности реабилитации пациентов в послеоперационном периоде.

Не следует стремиться к максимально возможному устранению деформации за счет вмешательств на ПМФС. Это приводит к нарушению функции сустава в послеоперационном периоде, а потеря коррекции сопоставима с результатами операций, достигнутых фасциэктомией. Выполнение элементов капсулотомии допустимо в том случае, когда посредством фасциэктомии достигается недостаточный объем коррекции (сгибание ПМФС 40 градусов и более), который не может быть увеличен посредством выполнения программы послеоперационной реабилитации (активно-пассивная мобилизация, динамическое шинирование).

Использование активного дренирования послеоперационной раны у пациентов с выраженными контрактурами пальцев кисти предотвратит развитие послеоперационных гематом, даст возможность введения в область раны препаратов, снижающих выраженность воспалительной реакции. Это позволит начать раннюю мобилизацию оперированной кисти и пальцев, уменьшить количество анальгетиков, вводимых парентерально.

В случае планирования оперативного вмешательства у пациентов с рецидивом сгибательных контрактур пальцев, когда имеют место рубцовые и трофические изменения кожи вследствие предыдущих вмешательств, а также предполагается неизбежный дефицит кожи в процессе закры-

тия ран, целесообразно проведение вмешательства на апоневрозе с иссечением подлежащей кожи в виде единого блока с последующим замещением дефекта полнослойным кожным трансплантатом. Такой подход позволит обеспечить адекватный доступ к подлежащим структурам, снизить травматичность и время вмешательства, значительно уменьшить частоту послеоперационных осложнений, создать предпосылку для своевременного и адекватного проведения послеоперационной реабилитации.

ЛИТЕРАТУРА

1. Микусев, И.Е. Контрактура Дюпюитрена на пальцев кисти (вопросы этиологии, патогенеза и оперативного лечения)/И.Е. Микусев//Ортопед., травм. и протезир.–1993.–№3. – 174с.
2. Толстик, А.Н. Болезнь Дюпюитрена: история, этиопатогенез, клиника, лечение/А.Н. Толстик, В.П. Дейкало//Мед. новости.–2006.–№6.–С.7-12.
3. Толстик, А.Н. Болезнь Дюпюитрена – современное состояние проблемы/А.Н. Толстик, В.П. Дейкало//Вестник Витебского государственного медицинского университета.–2004.–Т.3., № 2.–С.73-79.
4. Толстик, А.Н. Изменения структур ладонно–пальцевой фасции при болезни Дюпюитрена/А.Н. Толстик, В.П. Дейкало//Новости хирургии.–2005.–Т.13, №1.–С.60–64.
5. Толстик, А.Н. Профилактика послеоперационных осложнений при лечении болезни Дюпюитрена с использованием лекарственного средства «Диклоберл® №75»/А.Н. Толстик, В.П. Дейкало//Вестник фармации.–2005.–№4(30).–С.29-31.
6. Calandruccio, J.H. Dupuytren Contracture/ J.H. Calandruccio//Campbell's Operative Orthopaedics/S. Terry Canale.–Ninth edition by S. Terry Canale.–1999.–Vol. 4. –Part. XV.–Chap.76.Frank P.L. An update on Dupuytren's contracture // Hosp. Med.– 2001.0–Vol. 62. – №11. - P. 678-681.
7. Hurst, L.C. Dupuytren's Disease/L.C. Hurst/Hand Surg. Update.–1996.–Chapter 26.–P.271-279.

Поступила 06.09.2006 г.